RD540
890e



TRANSFERRED TO
YALE MEDICAL LIBRARY

Digitized by the Internet Archive
in 2012 with funding from
Open Knowledge Commons and Yale University, Cushing/Whitney Medical Library

http://www.archive.org/details/diechirurgischen00ledd

DEUTSCHE CHIRURGIE

MIT ZAHLREICHEN HOLZSCHNITTEN UND LITHOGR. TAFELN.

BEARBEITET VON

Prof. Dr. **Bandl** in Wien, Prof. Dr. **Bardenheuer** in Cöln, Prof. Dr. **v. Bergmann** in Berlin, Prof. Dr. **Billroth** in Wien, Dr. **Breisky**, weil. Prof. in Wien, Prof. Dr. **P. Bruns** in Tübingen, Prof. Dr. **Chrobak** in Wien, Prof. Dr. **Dittel** in Wien, Prof. Dr. **Esmarch** in Kiel, Prof. Dr. **H. Fischer** in Breslau, Dr. **G. Fischer** in Hannover, Prof. Dr. **E. Fischer** in Strassburg, Doc. Dr. **F. Fischer** in Strassburg, Prof. Dr. **Fritsch** in Breslau, Prof. Dr. **Gerhardt** in Berlin, Doc. Dr. **J. Grünfeld** in Wien, Prof. Dr. **Gussenbauer** in Prag, Prof. Dr. **Gusserow** in Berlin, Dr. **Haeser**, weil. Prof. in Breslau, Prof. Dr. **Heineke** in Erlangen, Prof. Dr. **Helferich** in Greifswald, Prof. Dr. **Kaposi** in Wien, Dr. **Kappeler** in Münsterlingen, Doc. Dr. **Kaufmann** in Zürich, Doc. Dr. **W. Koch** in Dorpat, Prof. Dr. **Kocher** in Bern, Prof. Dr. **Koenig** in Göttingen, Prof. Dr. **Kraske** in Freiburg, Prof. Dr. **Krönlein** in Zürich, Prof. Dr. **Langenbuch** in Berlin, Doc. Dr. **Ledderhose** in Strassburg, Prof. Dr. **Lossen** in Heidelberg, Prof. Dr. **Luecke** in Strassburg, Prof. Dr. **Madelung** in Rostock, Prof. Dr. **Mikulicz** in Königsberg, Prof. Dr. **P. Müller** in Bern, Prof. Dr. **v. Nussbaum** in München, Prof. Dr. **Olshausen** in Berlin, Prof. Dr. **Pawlik** in Prag, Prof. Dr. **v. Recklinghausen** in Strassburg, Prof. Dr. **Reder** in Wien, Prof. Dr. **Riedel** in Jena, Prof. Dr. **Riedinger** in Würzburg, Prof. Dr. **Rose** in Berlin, Prof. Dr. **Rosenbach** in Göttingen, Dr. **M. Schede** in Hamburg, Prof. Dr. **B. Schmidt** in Leipzig, Prof. Dr. **Schüller** in Berlin, Prof. Dr. **Schwartze** in Halle, Prof. Dr. **Socin** in Basel, Prof. Dr. **Sonnenburg** in Berlin, Prof. Dr. **Störk** in Wien, Prof. Dr. **Thiersch** in Leipzig, Doc. Dr. **Tillmanns** in Leipzig, Prof. Dr. **Trendelenburg** in Bonn, Prof. Dr. **Ultzmann** in Wien, Dr. **Vogt**, weil. Prof. in Greifswald, Prof. Dr. **R. v. Volkmann** in Halle, Dr. **Wagner** in Königshütte, Prof. Dr. **Winckel** in München, Prof. Dr. **v. Winiwarter** in Lüttich, Prof. Dr. **A. Wölfler** in Graz, Prof. Dr. **Zahn** in Genf, Prof. Dr. **Zweifel** in Leipzig.

HERAUSGEGEBEN VON

PROF. DR. BILLROTH UND **PROF. DR. LUECKE**
IN WIEN. IN STRASSBURG.

Lieferung 45 b.

STUTTGART.
VERLAG VON FERDINAND ENKE
1890.

DIE CHIRURGISCHEN

ERKRANKUNGEN DER BAUCHDECKEN

UND

DIE CHIRURGISCHEN

KRANKHEITEN DER MILZ

VON

DR. G. LEDDERHOSE
PRIVATDOCENT FÜR CHIRURGIE AN DER UNIVERSITÄT STRASSBURG.

MIT 5 IN DEN TEXT GEDRUCKTEN HOLZSCHNITTEN.

STUTTGART.
VERLAG VON FERDINAND ENKE.
1890.

12/
14

RD 540
390 E

Druck der Union Deutsche Verlagsgesellschaft in Stuttgart.

Inhaltsverzeichniss.

Seite

Litteratur zu den chirurgischen Erkrankungen der Bauchdecken . . . XIII
Litteratur zu den chirurgischen Erkrankungen der Milz XXIV

Die chirurgischen Erkrankungen der Bauchdecken.

I. Theil.

Chirurgische Erkrankungen der Bauchdecken im Allgemeinen.

Cap. I. **Entzündungen der Bauchdecken.**

§. 1. Eintheilung 1

1. Entzündungen des subcutanen Zellgewebes.

§. 2. Aetiologie. Primäre und fortgeleitete Entzündungen 1
§. 3. Symptome und Verlauf 4
§. 4. Diagnose 5
§. 5. Prognose 6
§. 6. Behandlung 6

2. Entzündungen der Muskelschichten, besonders der vorderen Rectusscheiden.

§. 7. Anatomische Begrenzung 6
§. 8. Aetiologie. Zerreissungen der Mm. recti 7
§. 9. Symptome 8
§. 10. Diagnose 8
§. 11. Verlauf 9
§. 12. Prognose 9
§. 13. Behandlung 9
§. 14. Entzündungen und Eiterungen innerhalb der seitlichen Muskelschichten der vorderen Bauchwand 9

3. u. 4. Entzündungen des prävesicalen und submusculären Raumes.

§. 15. Anatomisches 10
§. 16. Eintheilung der Entzündungen in den tieferen Schichten des Hypogastriums 12

Entzündungen des prävesicalen Raumes.

§. 17. Beispiel 12
§. 18. Allgemeines über die Symptome und den Verlauf 12
§. 19. Eintheilung 13

a) Die idiopathischen Entzündungen.

§. 20. Allgemeines; Aetiologie 13
§. 21. Symptome 14
§. 22. Verlauf und Ausgang 15
§. 23. Diagnose 15

Seite

b) Die traumatischen Entzündungen.

§. 24. Aetiologie. Hämatome des prävesicalen Raumes. Symptome . . 15

c) Die metastatischen Entzündungen.

§. 25. Aetiologie 16

d) Die consecutiven Entzündungen.

§. 26. Aetiologie. Symptome. Diagnose. Verlauf 16
§. 27. Behandlung der verschiedenen Formen von Entzündungen des prävesicalen Raumes 18

Entzündungen des submusculären Raumes.

§. 28. Allgemeines. Symptome. Verlauf 19
§. 29. Beispiel 20
§. 30. Aetiologie 21
§. 31. Diagnose 21
§. 32. Verlauf 22
§. 33. Prognose 22
§. 34. Behandlung 22

5. Heurtaux'[1]) subumbilicale Phlegmone.

§. 35. Symptome. Diagnose. Aetiologie. Prognose. Behandlung. Anatomisches. Verhältniss von Heurtaux' Phlegmone zu den übrigen Formen der tieferen Bauchdeckenentzündungen . . 22

6. Die präperitonealen Entzündungen.

§. 36. Ob selbständig vorkommend? Aetiologie. Symptome. Differentielle Diagnose. Behandlung 24

Cap. II. **Fremdkörper in den Bauchdecken.**

§. 37. Definition 26
§. 38. Von aussen direct in die Bauchdecken eingedrungene Fremdkörper 26
§. 39. Indirect in die Bauchdecken gelangte Fremdkörper 27
§. 40. Symptome und Verlauf 27
§. 41. Diagnose 29
§. 42. Behandlung 29

Cap. III. **Actinomycose der Bauchdecken.**

§. 43. Allgemeines 30
§. 44. Symptome, Diagnose und Verlauf 30
§. 45. Prognose und Behandlung 32

Cap. IV. **Geschwülste der Bauchdecken.**

1. Cystische Geschwülste.

a) Atherome und Dermoide.

§. 46. Vorkommen 33
§. 47. Symptome und Verlauf 34
§. 48. Behandlung 34

b) Echinococcen.

§. 49. Allgemeines 35
§. 50. Symptome 36
§. 51. Diagnose 36
§. 52. Verlauf 37
§. 53. Behandlung 38

[1]) Im Text §. 35 steht fälschlich „Heurteaux“ statt „Heurtaux“.

2. Feste Geschwülste.

a) Blutgefässgeschwülste.

Seite
§. 54. Angioma simplex 38
§. 55. Angioma cavernosum. Casuistik. Behandlung 38
§. 56. Venenerweiterungen 39

b) Lipome.

α) Subcutane Lipome.

§. 57. Abgrenzung von Hypertrophie des Panniculus adiposus. Diffuse und circumscripte Lipome. Symptome. Diagnose. Verlauf. Behandlung 40

β) Intramusculäre Lipome.

§. 58. Vorkommen 41

γ) Lipome des präperitonealen (subserösen) Fettgewebes.

§. 59. Allgemeines 42
§. 60. 1) Netzhernien 42
§. 61. 2) Eigentliche Fetthernien 42
§. 62. 3) Bruchähnliche Fettgeschwülste 43
§. 63. 4) Präperitoneal (subserös) entwickelte Lipome innerhalb eines primären Bruchsackes 44
§. 64. 5) Lipome des Samenstranges und des Lig. rotundum 44
§. 65. Differentielle Diagnose. Netzhernien 45
§. 66. Entzündliche Vorgänge 47
§. 67. Behandlung 47

c) Fibrome und Sarcome der Bauchhaut.

α. Fibrome.

§. 68. Symptome. Diagnose. Verlauf. Behandlung 48
§. 69. Fall von Narbenfibroid 49

β. Sarcome.

§. 70. Allgemeines. Verlauf 49
§. 71. Symptome und differentielle Diagnose zwischen Fibromen und Sarcomen der Bauchhaut 50
§. 72. Prognose und Behandlung 51

d) Desmoide Geschwülste der Bauchdecken.

§. 73. Allgemeines. Bezeichnung. Statistik 52
§. 74. Verhältniss zu den benachbarten Sceletttheilen 55
§. 75. Fibromyome des Ligament. rotundum. Tumoren des Cavum Retzii 56
§. 76. Symptome 57
§. 77. Aetiologie 57
§. 78. Pathologische Anatomie 61
§. 79. Diagnose. Diagnose der Bauchdeckengeschwülste im Allgemeinen. Differentielle Diagnose zwischen fibromatösen und sarcomatösen Desmoiden 63
§. 80. Verlauf 67
§. 81. Prognose 68
§. 82. Behandlung 70
§. 83. Uebersicht über 100 Fälle von Desmoiden 75

e) Carcinome.

§. 84. Primäre Carcinome 76
§. 85. Secundäre Carcinome 76
§. 86. Betheiligung der Bauchdecken bei Magencarcinom 77

f) Melanotische Sarcome und Carcinome.

§. 87. 77

Cap. V. **Tuberculose und syphilitisches Granulom der Bauchdecken.**

Seite

§. 88. Fälle 78

II. Theil.

Chirurgische Erkrankungen des Nabels.

Cap. VI. **Die aus einem anormalen Verhalten des fötalen Dotterganges entstehenden Erkrankungen des Nabels.**

§. 89. Auf den Dottergang zu beziehende Missbildungen im Allgemeinen 79

1. Das offene Divertikel oder die Dottergangfisteln am Nabel.

§. 90. Aetiologie 80
§. 91. Symptome 82
§. 92. Diagnose 82
§. 93. Prognose 83
§. 94. Behandlung 83

Darmprolaps aus Nabel-Dottergangfisteln.

§. 95. Aetiologie und Symptome 84
§. 96. Diagnose 87
§. 97. Prognose 87
§. 98. Behandlung 87

2. Die Enteroteratome des Nabels.

§. 99. Allgemeines 89
§. 100. Aetiologie. Anatomisches 90
§. 101. Symptome. Diagnose 94
§. 102. Verlauf 96
§. 103. Prognose 96
§. 104. Behandlung 96

3. Mit Magenschleimhaut ähnlichem Gewebe ausgestattete Geschwülstchen und Fisteln am Nabel.

§. 105. Fälle und deren Deutung 97

4. Dottergangcysten.

§. 106. Fälle 100

Cap. VII. **Anomalien des Urachus.**

§. 107. Anatomisch-entwickelungsgeschichtliche Vorbemerkungen . . 101

1. Urachuscysten.

§. 108. Anatomische Befunde 102
§. 109. Klinisch-anatomische Befunde 103
§. 110. Diagnose 106
§. 111. Behandlung 106
§. 112. Anhang 107

2. Urinfisteln am Nabel.

a) Nabel-Urachusfisteln bei Neugeborenen.

§. 113. Vorbemerkungen 107
§. 114. Aetiologie 107
§. 115. Symptome 108
§. 116. Diagnose 109

Seite

§. 117. Prognose 109
§. 118. Behandlung 109

b) Bei älteren Kindern und Erwachsenen am Nabel entstandene Urinfisteln.

§. 119. Aetiologie 111
§. 120. Behandlung 112

3. Concremente des Urachus.

§. 121. Fälle 113

Cap. VIII. **Entzündungen und Concretionen des Nabels.**

§. 122. Entzündungen 113
§. 123. Concretionen. Aetiologie. Verlauf. Symptome. Diagnose . . 113
§. 124. Behandlung 115

Cap. IX. **Gangrän des Nabels und der Bauchdecken.**

§. 125. Die Nabelschnurabstossung complicirende Erkrankungen . . 115
§. 126. Gangrän des Nabels bei Neugeborenen 115
§. 127. Gangrän des Nabels und der Bauchdecken bei älteren Kindern und Erwachsenen 116

Cap. X. **Fisteln am Nabel.**

§. 128. Vorbemerkungen 117

A. Darm- und Magenfisteln am Nabel.

1. Angeborene, bezw. durch angeborene Hemmungsbildungen oder andere Anomalien bedingte Kothfisteln.

§. 129. a) Dottergangfisteln 117
§. 130. b) Aus einem angeb. Nabelschnurbruche entstandene Kothfisteln 117

2. Durch erworbene Anomalien bedingte, eigentliche erworbene Nabel-Darm- und Magenfisteln.

§. 131. a) Aus einer gangränösen erworbenen Nabelhernie entstandene Fisteln 118
§. 132. b) Nach Trauma entstandene Kothfisteln 118
§. 133. c) Kothfisteln durch im Darm befindliche Fremdkörper verursacht 119
§. 134. d) Spulwürmer als angebliche Ursache von Nabelkothfisteln . 119
§. 135. e) Tuberculose, Carcinom und Ulcus rotundum des Darms und Magens als Ursachen von Magen- und Kothfisteln . 120

B. Urinfisteln am Nabel.

1. In Folge von Persistenz des Urachus, s. Cap. VII.

2. Unabhängig vom Urachus.

§. 136. a) Nach extraperitonealer Blasenruptur 121
§. 137. b) Nach entzündlicher Ulceration der Blasenwand 121

C. Nabelfisteln in Folge von Erkrankungen der Leber und der Gallenblase.

§. 138. 1) Nach Leberabscessen 121
§. 139. 2) Nach Vereiterung von Echinococcen der Leber 121
§. 140. 3) Nach Perforation der Gallenblase 121

D. Nabelfisteln peritonealen Ursprunges.

§. 141. In Folge von Ascites 122
§. 142. In Folge von acuter Peritonitis 122
§. 143. In Folge von chronischer Peritonitis (Tuberculose) 123
§. 144. Diagnostisches 123
Seltene Perforationen 124

Cap. XI. Geschwülste des Nabels.

1. Blut- und Lymphgefässgeschwülste des Nabels.

Seite

§. 145. Angioma simplex und cavernosum 124
§. 146. Lymphocele umbilicalis 124

2. Granulome des Nabels.

§. 147. Aetiologie 125
§. 148. Symptome 125
§. 149. Diagnose 125
§. 150. Verlauf 126
§. 151. Histologisches 126
§. 152. Behandlung 126

3. Atherome und Dermoide, s. Cap. IV. 1 a.

4. Cysten des Nabels.

§. 153. Casuistik 127

5. Papillome des Nabels.

§. 154. Aetiologie. Erscheinungen. Behandlung 127

6. Hauthorn am Nabel.

§. 155. Fall 128

7. Fibrome und Sarcome, s. Cap. IV. 2 c und d.

8. Myxome des Nabels.

§. 156. Fälle 128

9. Carcinome des Nabels.

a) Primäre Carcinome der Nabelhaut.

§. 157. Allgemeines 129
§. 158. Kommen primäre Carcinome auch in den tieferen Gewebsschichten des Nabels zur Entwickelung? 129
§. 159. Verlauf 130
§. 160. Aetiologie 130
§. 161. Diagnose 130
§. 162. Prognose 131
§. 163. Behandlung 131

b) Secundäre Carcinome des Nabels.

§. 164. Allgemeines 132
§. 165. Diagnostische Bedeutung derselben 133
§. 166. Prognostische Bedeutung derselben 134
§. 167. Behandlung 134

Die chirurgischen Erkrankungen der Milz.

Cap. I. Die Wandermilz.

§. 1. Allgemeines 135
§. 2. Bezeichnung 135
§. 3. Aetiologie 136
§. 4. Anatomisches 138

Seite
§. 5. Symptome 139
§. 6. Diagnose 140
§. 7. Prognose 141
§. 8. Behandlung 141

Cap. II. **Der Vorfall der Milz.**

§. 9. Aetiologie 143
§. 10. Symptome und Verlauf 144
§. 11. Diagnose 144
§. 12. Prognose 144
§. 13. Behandlung 145

Cap. III. **Die Ruptur der Milz.**

§. 14. Eintheilung. Aetiologie 147
§. 15. Symptome 150
§. 16. Diagnose 150
§. 17. Anatomisches 151
§. 18. Verlauf 152
§. 19. Prognose 153
§. 20. Behandlung 153

Cap. IV. **Die Milzabscesse.**

§. 21. Aetiologie 154
§. 22. Verlauf 156
§. 23. Symptome und Diagnose 157
§. 24. Prognose 159
§. 25. Behandlung 159

Cap. V. **Die Cysten der Milz.**

§. 26. Casuistik 161
§. 27. Aetiologie 162
§. 28. Symptome 163
§. 29. Diagnose 163
§. 30. Verlauf 164
§. 31. Prognose 164
§. 32. Behandlung 164

Cap. VI. **Die Echinococcen der Milz.**

§. 33. Allgemeines 165
§. 34. Symptome und Diagnose 166
§. 35. Verlauf 168
§. 36. Prognose 168
§. 37. Behandlung 168

Cap. VII. **Die Sarcome der Milz.**

§. 38. Allgemeines über die Tumoren der Milz 171
§. 39. Casuistik 171
§. 40. Diagnose 172
§. 41. Behandlung 172

Cap. VIII. **Die Carcinome der Milz.**

§. 42. Vorkommen 172
§. 43. Secundäre Carcinome 173

Cap. IX. **Die Splenectomie.**

1. Nomenclatur.

§. 44 173

2. Geschichte der Splenectomie.
(Kurzer Ueberblick.)

Seite

§. 45 174

3. Statistik der Milzoperationen.

§. 46. a) Splenotomien 175
α) bei einfachen Cysten 175
β) bei Echinococcen 175
b) Resection und Exstirpation der vorgefallenen Milz 175
c) Laparosplenectomien 175

4. Berechtigung und Folgen der Splenectomie.

§. 47. Thierexperimente 176
§. 48. Beobachtungen an splenectomirten Menschen 176
§. 49. Schlussfolgerung 178

5. Gefahren der Splenectomie.

§. 50. Infection, Blutung, plötzliche Entlastung des Plexus solaris . 178

6. Indicationen für die Splenectomie.

§. 51. Bisher aufgestellte Indicationen 180

Die Splenectomie bei Leukämie.

§. 52 180

Ursachen der chronischen Milztumoren und die Indication der Splenectomie bei ihnen.

§. 53 183

Die Splenectomie bei Pseudoleukämie.

§. 54 184

Die Splenectomie bei Malariamilz.

§. 55 184

Die Splenectomie bei Stauungsmilz.

§. 56 186

Die Splenectomie bei Amyloidmilz.

§. 57 187

Exstirpation einer gesunden Milz.

§. 58 187

Die Splenectomie bei einfacher Hypertrophie.

§. 59 187

Zusammenfassung der Indicationen für die Splenectomie.

§. 60 188

7. Operationsverfahren bei der Splenectomie.

§. 61. Vorbereitung des Kranken. Antisepsis 189
§. 62. Schnittführung 189
§. 63. Verfahren nach Eröffnung der Bauchhöhle 189
§. 64. Behandlung der Adhäsionen 190
§. 65. Unterbindung und Behandlung des Stieles 191
§. 66. Behandlung der Wundhöhle 192

Anhang. Die Unterbindung der Milzgefässe.

§. 67. 193

Litteratur.

Chirurgische Erkrankungen der Bauchdecken.

Allgemeine Litteratur[1]).

Heineke, Entzündungen, Anschwellungen und Geschwülste des Unterleibes in Handbuch der allg. und spec. Chirurgie, Bd. III, Abth. II, Lief. II. Stuttgart 1879. — Péan, Diagnostic et traitement des tumeurs de l'abdomen et du bassin. Paris 1880 u. 1885. — Rosenmeyer, Die Neubildungen der Bauchdecken. Wiener med. Blätter, 1882. — Virchow, Die krankhaften Geschwülste. Berlin 1863—67.

Fürth, Die Erkrankungen des Nabels bei Neugeborenen. Wiener Klinik, 1884, Heft 11 u. 12. — Hennig, Die Nabelkrankheiten. Handbuch der Kinderkrankheiten, Bd. II. Tübingen 1877. — v. Hüttenbrenner, Lehrbuch der Kinderheilkunde. II. Aufl. Wien 1888. — Nicaise, Article „Ombilic" in Dictionnaire encyclopédique des sciences médicales, t. 15. Paris 1881. — Tillmanns, Deutsche Zeitschr. für Chirurgie, Bd. XVIII, 1883. S. 161. — Villar, Tumeurs de l'ombilic. Thèse de Paris. 1886.

Specielle Litteratur.

Cap. I.

Entzündungen der Bauchdecken[2]).

Adams, Transact. of the pathol. Soc. of London. 1854. Vol. V. 245. — Arnould, Gaz. méd. de Paris, 1877. 489 u. 501. — Aron, Gaz. des hôp. 1873. 577. — Bernutz, Arch. gén. de méd. 1850. XXIII. 129 u. 290. — Besnier, Ebendas. 1878. II. 257. — Blocq, Progrès méd. 1885. I. 329. — Borello, Études sur les phlegm. prof. de la paroi abd. etc. Thèse de Paris, 1878. — G. Bouilly, Les tumeurs aiguës et chron. de la cavité prévésic. Thèse de Paris, 1880. — Ders., Gaz. méd. de Paris, 1884. 337. — M. Bouilly, Gaz. des hôp. 1885. 42. — Boulard-Tillaux, Gaz. des hôp. 1884. 619. — Bourienne, Journ. de méd. 1775. XLIII. 64. — Briolle, Gaz. des hôp. 1883. 124. — Bristowe, Lancet 1883. II. 531.

---

[1]) Die mit † bezeichneten Arbeiten sind von mir nicht im Original eingesehen worden, weil mir die betreffenden Bücher und Zeitschriften nicht zugänglich waren. Ferner habe ich alle Arbeiten, die von anderen Autoren falsch citirt und desshalb nicht aufzufinden waren, ausserdem auch die mir ganz zweifelhaft erschienenen Beobachtungen nicht mit aufgeführt.

[2]) Eine Eintheilung der Litteratur nach den im Text gewählten Abschnitten liess sich für die Entzündungen nicht durchführen, weil es bei einer zu grossen Anzahl von Fällen der Casuistik wegen der ungenauen Beschreibung unsicher bleiben musste, welchem Abschnitt sie zuzurechnen sind.

— Caro, The med. Record. New York 1879. XVI. 499. — Castaneda y Campos, Du phlegm. de la cavité prépérit. Thèse de Paris, 1878. — Charpy, Revue de chir. 1888. 117 u. 191. — Chevallier, Essai sur l'hydropsie enkystée des parois abdom. Paris 1872. — Corlieu, Gaz. des hôp. 1861. 150. — Courbon, Mémoire sur les abscès de la fosse lomb. Paris 1873. — Cousins. Medic. Times and Gaz. 1864. 280 (?). — Dance, Arch. gén. de méd. 1832. XXX. 147 (?). — Dauve, Recueil de Mém. de méd. de chir. et de pharm. milit. 1865. XIII. 279. — Davids, Beitr. zur Ther. der Phlegmonen. Dissert. Berlin 1884. — Desprès, Gaz. des hôp. 1874. 545. — Dujardin-Beaumetz, Union méd. 1878. XXVI. 146. — Dumas, Union méd. 1862. XV. 185. — Montpellier méd. 1877. XXXVIII. 97. — Dupuytren, Leçons orales de clin. chir. 1839. II. 193. — Englisch, Wiener Klinik 1889. 1. u. 2. Heft. — Faucon, Arch. gén. de méd. 1877. II. 385 u. 545. — Filatow, Arch. für Kinderheilk. 1881. II. 122. — Fouqué, Gaz. des hôp. 1884. 315. — M. B. Freund, Klin. Beitr. zur Gynäkol., herausg. von Betschler, W. A. und M. B. Freund. Breslau 1862. 140. — Gabriel, Deutsche Klinik. 1860. 216. — Gérardin, Recherches sur la cavité prépérit. de Retzius etc. Thèse de Paris, 1879. — Girard, Gaz. des hôp. 1883. 861. — Gosselin, Clinique chir. de l'hôp. de la charité. IIe édit. Paris 1876. II. 37. — Ders., Gaz. des hôp. 1865. 305. — Gruber, Zeitschr. der k. k. Gesellsch. der Aerzte zu Wien. N. F. 1860. III. 305. — Virchow's Arch. 1862. XXIV. 182. — Guyon, Gaz. des hôp. 1878. 177. — Ebendas. 1879. 593. — Hanuschke, Chir.-operat. Erfahrungen u. s. w. Leipzig 1864. 81. — Hedenus, Journ. der Chir. und Augenheilk., herausg. von C. F. Graefe und Ph. v. Walter. Berlin 1826. IX. 274. — Heinrich, Journ. für Kinderkrankh. 1849. XII. 6. — Henke, Beitr. zur Anat. des Menschen. Heft I. Leipzig 1871. 25. — Heurtaux, Bull. de la Soc. de chir. de Paris. 1877. III. 641. — † Fabr. Hildani observat. chirurg. cent. II. obs. 39. 1592. 115. Nach M. B. Freund, s. oben. — Holmes, System of Surgery 2. ed. 1870. I. 129. — Hyrtl. Sitzungsber. der math.-naturw. Classe der k. Akad. der Wissensch. in Wien. 1858. XXIX. 259. — † Jander, Ueber die eiterige Mediastinitis. Dissert. Breslau 1889; nach Centralbl. für Chir. 1889. 475. — † Kaarsberg, Hosp. Tid. 1885. III. 10. — Klose, Zeitschr. für klin. Med. herausg. von Günsburg. 1850. I. 233. — Koch, München. med. Wochenschr. 1887. XXXIV. 853 u. 876. — Koenig. Lehrbuch, 1885. II. 152, 156. 4. Aufl. — Krönlein, Arch. für klin. Chir. 1877. XXI. Anhang. 164. — Kurrer, Württemb. Corresp.-Bl. 1868. XXXVIII. 105. — Labuze, Des abscès dével. dans la gaine du muscle grand droit ant. de l'abdomen. Thèse de Paris 1871. — Leach, Med. Times and Gaz. 1869. II. 572. — Lees u. Neligan, Dublin Quarterly Journ. 1854. XVIII. 194 (?). — † Leishman, Glasgow med. Journ. March 1867; nach Jahresber. für die ges. Med. 1867. II. 457. — Leisrink, Bericht der chir. Polikl. des Frauen-Hülfsvereins zu Hamburg, 1879. 35 — Lemoine, Recueil de mém. de méd. de chir. et de pharm. milit. 1881. XXXVII. 285. — Leusser, Arch. für klin. Chir. 1885. XXXII. 851. — Lionville, Bull. de la Soc. anat. 1869. 189. — Macarez, Contribution à l'étude de la loge de Retzius etc. Thèse de Lille 1881. — Maffre, Étude sur les déchirures des muscles grands droits ant. de l'abdomen. Thèse de Paris 1879. — Menéault, Gaz. hebdom. 1883. XX. 754. — Max Meyer, Arch. für klin. Chir. 1874. XVII. 333. — Murchison, Transact. of the pathol. Soc. of London 1865. XVI. 275. — Murray, Edinburgh med. Journ. 1882. XXVII (II). 728. — Ogle, St. George's Hosp. Rep. 1867. II. 346. — Oppolzer, Wien. med. Wochenschr. 1864. XIV. 5. — Para, Bull. de la Soc. anat. 1884. IX. 562. — Paul, Ebendas. 1862. VII. 318. — Paulin, Gaz. des hôp. 1884. 116. — Pauzat, Gaz. méd. de Paris, 1880. 448, 493, 506, 543. 572, 617. — Gaz. méd. de Paris, 1883. 426. — Péan. Leçons de clin. chirurg. 1876. 564. — † Pestalozza, Lo sperimentale, 1885. 493; nach Jahresber. für die ges. Med. 1885. II. 286. — Peyrot, Gaz. des hôp. 1883. 1017. — Pinner, Deutsche Zeitschr. für Chir. 1886. XXIII. 463. — Poisson, Contribution à l'étude des phlegmons de la paroi abdom. ant. Thèse de Paris. 1877. — † Ramon-Atienza, El siglio med. 1861. 378. — Rehn, Congrès internat. de Copenhague 1886. III. Section de pédiatrie. 131. — † Retzius, Hygiea 1856. Nr. 11. — Richelot, Union méd. 1883. XXXV. 61. — Rivington, Med. Times and Gaz. 1877. 359. — Robiczek, Allg. milit.-ärztl. Zeitung. 1874. 91. (Beilage der Wien. med. Presse). — W. Roser, Centralbl. für Chir. 1886. 657. — Sacré, Journ. de Bruxelles, 1887. 333. — Sänger, Centralbl. für Gynäk. 1886. 299. — Socin u. Keser, Jahresber. 1884. 55. — † Sokolowski, Medycyna 1879. Nr. 36; nach Jahresber. für die ges. Med. 1879. II. 411. — F. Taylor, Med. Times and Gaz. 1885. I. 577. — Tillaux, Gaz. des hôp. 1880. 321. — Thompson-Finley, Med. Times and Gaz. 1880. 35. — Trélat, Gaz. des hôp. 1882. 948. —

Vallin, Union méd. 1877. 929. — Vaussy, Des phlegmons sous-périt. de la paroi abdom. ant. Thèse de Paris. 1875. — Virchow, Verhandl. der phys.-med. Gesellsch. zu Würzburg 1856. VII. 213. — Waring-Curran, Lancet 1872. II. 669. — Wedrychowski, Contribution à l'étude des abscès de la paroi abd. ant. Thèse de Paris. 1879. — Werner, Zeitschr. für Wundärzte u. Geburtsh. 1867. XX. 91, 97. — Wernich, Beiträge zur Geburtsh. u. Gynäkol., herausg. von der Gesellsch. für Geb. in Berlin. 1870—72. 403. — Wolff, Annalen des Charité-Krankenh. zu Berlin. 1852. III. 1. — Worms, Gaz. des hôp. 1867. 548.

Cap. II.

Fremdkörper in den Bauchdecken.

(Nur einige wichtigere Fälle citirt.)

van Andel, Gaz. hebdom. 1866. 2e série. III. 797. — Billroth, Schweiz. Zeitschr. für Heilk. 1862. I. 52. — Cheever, Boston med. and surg. Journ. 1867. LXXVII. 323. — Clemens, Deutsche Klinik. 1863. 315. — Cregeen, Lancet 1861. II. 580. — Desmet, Journ. de méd. de Bruxelles. 1866. XLIII. 448. — Gibb, Lancet 1861. II. 347. — Gielen, Med. Zeitung. Berlin 1850. IX. 43. — Jagot, Progrès méd. 1885. XIII. 481. — Kästner, Deutsche Klinik. 1870. 101. — † Kosinski, Pam. tow. lek. warsz. 1873. IV. 91; nach Jahresber. für die ges. Med. 1873. II. 490. — Nicolas, Sur deux variétés de fistules ombilicales. Thèse de Paris 1883. 45. — Ambroise Paré, Oeuvres complètes, édit. Malgaigne. Paris 1841. III. 38. — Peter, Arch. gén. de méd. 1855. II. 320. — Pétrequin et Foltz, Lyon méd. 1869. III. 509. — Poulet, Traité des corps étrangers en chirurgie. Paris 1879. — † Waequez, Arch. méd. belg. 1875; nach Centralbl. für Chir. 1875. 559.

Cap. III.

Actinomycose der Bauchdecken.

† Bulhões e de Magalhães, O Brazil-Medico II. 1888. 2; nach Schmidt's Jahrb. 1888. 218. 41. — Glaser, Ein Beitrag zur Casuistik u. klin. Beurtheil. der menschl. Actin. Dissert. Halle. 1888. — v. Hochenegg, Wien. med. Presse 1887. XXVIII. 537. 582, 613. — Höpffner, Gaz. méd. de Strasbourg, 1887. 114. — J. Israel, Klin. Beiträge zur Kenntniss der Actinom. des Menschen. Berlin 1885. — Langhans, Correspondenzbl. für schweiz. Aerzte, 1888. 329, 371. — Magnussen, Beiträge zur Diagn. u. Casuist. der Actinom. Dissert. Kiel 1885. — M. Meyer, Prag. med. Wochenschr. 1887. XII. 161. — Middeldorpff, Deutsche med. Wochenschr. 1884. 225, 244. — Oechsler, Beiträge zur Actinom. hominis. Dissert. Kiel 1885. — Partsch, Deutsche Zeitschr. für Chir. 1886. XXIII. 497. — Ponfick, Die Actinom., eine neue Infectionskrankh. Festschrift zu Virchow's 25jähr. Jubiläum 1881. — Ullmann, Wien. med. Presse. 1888. 1768, 1811, 1854. — Zemann, Oesterreich. med. Jahrb. 1883. 477.

Cap. IV.

Geschwülste der Bauchdecken.

Gurlt, Arch. für klin. Chir. 1880. XXV. 421.

1. Cystische Geschwülste.

a) Atherome und Dermoide.

Anger et Fontan, Gaz. des hôp. 1867. 294. — Blum, Arch. gén. de méd. 1876. XXVIII. 153. — Clauzure, Union méd. 1863. XVII. 260. — Guelliot, Revue de chir. 1883. 193. — Küster, Arch. für klin. Chir. 1874. XVI. 237. —

5 Jahre im Augustahospital. Berlin 1877. 172. — Lannelongue, Arch. gén. de méd. 1844. I. 56. — Leisrink u. Alsberg, Arch. für klin. Chir. 1881. XXVI. 953. — 1883. XXVIII. 744. — Polaillon, Gaz. méd. de Paris. 1866. 435. — Villar, Tumeurs de l'ombilic. Thèse de Paris 1886. 61. — Zwicke, Charité-Annal. 1884. IX. 412.

b) Echinococcen[1]).

Adams, Lancet 1851. 455. — Arnould, Rec. de mém. de méd. mil. XXI. 1868. 346. — † Austral. med. Journ. Melbourne 1881. 431. — Barck, Deutsch. Arch. für klin. Med. VII. 1870. 614. — de Beauvais, Union méd. XXXVII. 1884. 141 (?). — Bergmann, Dorpat. med. Zeitschr. I. 1871. 73 u. 113. — † Bertherand, Gaz. méd. d'Algérie. 1862. 75 (Ref. Arch. für klin. Chir. V. 1864. Jahresber. 146) (?). — Boeck, Deutsche Klin. 1865. 254. — Boyron, Gaz. des hôp. 1870. 157, 161, 169. — Bryant, Guy's hosp. rep. 1869. XIV. 235 (?). — Corlieu, Gaz. des hôp. 1861. 150 (?). — † Courty, Ann. clin. du prof. Alquié. Montpell. 1855. 2. (n. Moutet). — Davaine, Traité des entozoaires et des maladies vermineuses. Paris 1860. 545. — Duplay, Des collections séreuses et hydatiques de l'aine. Thèse de Paris 1865. — Fiorani, Giov., Annal. universal. 1884. 486 (?). — † Forget, Bull. de la soc. de méd. de Paris. XVIII. 1883. 250. — Giraldès, Leç. clin. sur les malad. chir. des enfants. Paris 1869. 818. — Holmes, Lancet 1867. I. 391. — Jackson, Lancet 1862. II. 89. — Juch u. Brehm in Haller, Disputat. ad morbor. hist. IV. 255. Erford. 1745. — Legrand, Bull. de thérap. LVIII. 1860. 70. — Lelong, Bull. de la soc. anat. 1867. 419 (?). — Madelung, Beitr. der mecklenb. Aerzte zur Lehre von der Echinococcuskrankh. Stuttgart 1885. — Marguet, Kystes hydat. des muscl. volont. etc. Thèse de Paris 1888. — Moutet, Montpell. médical. XXVII. 1871. 298, 447, 562. — Mouton, Mém. de l'Acad. royale de chir. Paris 1753. II. 445 (?). — Neisser, Die Echinococcenkrankh. Berlin 1877. — Pasturel, Gaz. des hôp. 1860. 104. — Péan, Leçons de clin. chirurg. de St. Louis IV. 1886. 999. — Polaillon, Union méd. XXXVII. 1884. 300 (?). — Robillier, Revue médico-chir. de Paris. X. 1851. 247 (?). — † Roux, La clinique des hôpit. et de la ville de Paris. 1828, n. Froriep's Notizen aus dem Gebiete der Natur u. Heilk. XX. 1828. 349. — † Rowan, Austral. med. Journ. 1885. 308, n. Centralbl. für Chir. 1886. 695. — † Talini, Gazetta med. italiana-lombardia. 1883. Nr. 25 u. 26; nach Jahresber. für die ges. Med. 1883. I. 388. — Tavel, Ueber den Muskelechinoc. Dissert. Berlin 1880. — Teevan, British and foreign med. chir. Review 1863. 509. — Verneuil u. Orillard, Étude sur les kystes hydatiques des muscles. Thèse de Paris 1869. 10. — Williams, Lancet 1864. II. 632 (?).

2. Feste Geschwülste.

a) Blutgefässgeschwülste.

† Birkett, Pathol. catalogue of the Museum of Guy's Hosp. London 1861. Nr. 1656. 20; nach Virchow, Die krankh. Geschw. 1867. III. 362. — Hinterstoisser, Wien. klin. Wochenschr. 1888. 384. — Leisrink, Bericht der chirurg. Polikl. des Frauen-Hülfs-Vereins zu Hamburg 1872—78. 1879. 35. — Paul, Lancet 1839—40. I. 276. — Paulicky, Deutsche milit.-ärztl. Zeitschr. 1882. XI. 280. — Rosenmeyer, Wien. med. Blätter 1882. V. 900.

Kade, St. Petersburg. med. Zeitschr. 1862. III. 158.

b) Lipome.

Agnew, Philadelph. med. Times 1872. III. 121. — Baux, Considérations sur quelques tumeurs de l'abdomen formées par le tissu adipeux. Thèse de Paris 1880. — Bennett, Dublin Journ. of med. sc. 1882. LXXIV. 239. — Bergmann, St. Petersburg. med. Zeitschr. 1868. XIV. 57. — Bertherand, Gaz. méd. de

[1]) Auch einige Fälle von Echinococcen der Lendengegend sind mit aufgeführt.

l'Algérie. 1859. IV. 113. — Billroth, Chirurg. Klinik Wien 1869—70. 188. — Clark, Med. Times and Gaz. 1874. II. 494. — Cooper, Medico-chirurg. Transact. London 1821. XI. 440. — Dandridge, New York med. Record. 1883. XXIII. 60. — Dieffenbach, Operative Chirurgie 1845. I. 252. — Dobie, The monthly Journ. of med. science. Edinburgh and London 1853. XVII. 424. — Gosselin, Bull. de la Soc. anat. 1842. XVII. 208. — v. Graefe, Journ. der Chirurgie und Augen-Heilk. 1834. XXII. 25. — Grasset, Montpellier méd. 1874. XXXII. 110. — Hodges, Boston med. and surg. Journ. 1868. LXXVIII. 231. — † Jakobi, Arch. of pediatrics. 1884. Vol. I. Nr. 2; nach Centralbl. für Chir. 1884. 438. — Küster, Arch. für klin. Chir. 1871. XII. 621. — Leisrink, Ebendas. 1883. XXVIII. 746. — Lyford, nach Heineke, Handb. der allg. und spec. Chir. III. 2, 2; 56; 1879. — Péan, Diagnostic et traitem. des tum. de l'abdom. et du bassin. 1880. I. 122. — Rosenmeyer, Wien. med. Blätter 1882. V. 933. — W. Roser, Centralbl. für Chir. 1888. 393. — Schultze, Monatsschr. für Geburtsk. und Frauenkr. 1862. XIX. 269. — Socin, Centralbl. für Chir. 1888. 440. — Socin u. Hübscher, Jahresber. 1886. 76. — † Stankiewicz, Medycyna 1885. Nr. 30; nach Centralbl. für Chir. 1886. 360. — Syme, Edinburgh med. and surg. Journ. 1838. L. 385. — Virchow, Die krankh. Geschwülste 1863. I. 384. — Voillemier, Bull. de l'Acad. impér. de méd. 1864—65. XXX. 786. — Wilms nach Virchow, Die krankh. Geschwülste. 1863. I. 378.

Fetthernien (unvollständig).

Annandale, Edinburgh med. Journ. 1870. XV. 769. — Banks, Med. Times and Gaz. 1884. II. 71. — Braun, Berlin. klin. Wochenschr. 1881. 45. 63. — Mc Bride, The Americ. Journ. of the med. scienc. 1864. New ser. XLVII. 472. — Englisch, Wien. med. Presse. 1868. IX. 572. — Fleury, Gaz. des hôp. 1870. 273. — J. Hutchinson jun., Transact. of the Pathol. Soc. of London 1886. XXXVII. 451. — Lansac, Quelques considérations sur les hernies graisseuses. Thèse de Paris 1874. — Lücke, Centralbl. für Chir. 1887. 68. — Matthey, Zur Casuist. und Oper. der sog. Fetthernien in der Linea alba. Dissert. Würzburg 1887. — E. Richter, Studien zur Lehre von den Unterleibsbrüchen. I. Heft. Leipzig 1869. 20. — Szokalski, Arch. für physiol. Heilk. 1850. IX. 611. — Terillon, Gaz. des hôp. 1884. 1035. — Terrier, Revue de chir. 1886. 985. — Wernher, Virchow's Arch. 1869. XLVII. 178. 472. (Daselbst ausführlich ältere Litteratur.)

c) Fibrome und Sarcome der Bauchhaut.

Billroth-v. Winiwarter, Die allgem. chir. Pathologie und Therapie. Berlin 1885. 12. Aufl. 804. — Billroth, Chir. Klinik. Zürich 1860—67. 304. — Chir. Klinik. Wien 1869—70. 189. 1871—76. 275. — Bryant, Transact. of the pathol. Soc. of London 1856—57. VIII. 388. — Cadge, British med. Journ. 1862. II. 507. — Critschett, Transact. of the pathol. Soc. of London 1848. I. 337. — Dardel, Observ. clinique d'un fibrome de la région suspubienne. Diss. Berne 1865. — Deventer, van, Weekbl. van het Nederl. Tijdschr. voor Geneesk. 1874. 385 nach Schmidt's Jahrb. 1879. Bd. CLXXXI. 74. — Köhler, Bericht. Charité-Annal. 1889. XIV. 542. — † Kosinski, Pam. tow. Iek. warsz. IV. 91—93 nach Jahresber. für die ges. Med. 1873. II. 490. — Küster, Arch. für klin. Chir. 1871. XII. 621. — Fünf Jahre im Augustahospital. Berlin 1877. 172. — Lediard, Lancet 1887. II. 62. — Leisrink, Arch. für klin. Chir. 1881. XXVI. 952. — Paul, Bull. de la Soc. anat. 1858. XXXIII. 324. — Riedinger, Chir. Klin. im kgl. Juliushosp. zu Würzburg vom 15. Juli 1877 bis 28. April 1878. 71. — Senftleben, Arch. für klin. Chir. 1861. I. 115. — Socin u. Hübscher, Jahresber. 1886. 65.

d) Desmoide Geschwülste der Bauchdecken.

Andreini, Bull. delle scienze med. di Bologna. 1876. Serie 5, Vol. 21. 255. — Angelot-Demarquay, Rev. médico-photogr. des hôp. de Paris 1874. VI. 157 (?). — Bard, Lyon médical 1877. XXVI. 301. — Barraud, Annal. de Gynécol. et d'Obstétr. 1888. XXIX. 30. — Bellamy, Transact. of the pathol. Soc. of London 1876. XXI. 346. — Bennet, Lancet 1850. I. 328. — Beveridge, Med. Times and Gaz. 1870. I. 607 (?). — Billroth, Chir. Klinik. Wien 1871—76. 275. —

Arch. für klin. Chir. 1863. IV. 545. — Bodin, Des tumeurs fibreuses péripelviennes chez la femme. Thèse de Paris. 1861. — Bokelmann, Referat über Herzog (s. unten). Centralbl. für Gynäkol. 1884. 39. — Bouchacourt, Gaz. des hôp. 1851. 441. — Bouilly, Tumeurs de la cavité de Retzius. Thèse au concours pour l'agrégation. Paris 1880. — Boulenger, Bull. de l'Acad. de méd. de Paris. 1842—43. VIII. 650 (?). — † Boye, Hosp.-Tidende. 1873. XVI. 177; nach Jahresber. für die ges. Med. 1873. II. 490. — Breisky, Wien. med. Wochenschr. 1888. 656. — Baker-Brown, Med. Times and Gaz. 1870. I. 31. — Bruntzel, Deutsche med. Wochenschr. 1884. X. 228. — Bryant, Transact. of the pathol. Soc. of London 1866—67. XVIII. 249. — † Buntzen, Hosp.-Tidende 1869. 157 u. 161; nach Grätzer (s. unten). — Cady, Boston med. and surg. Journ. 1863. LXVIII. 284. — † Cameron, Glasgow med. Journ. 1875. VII. 12; nach Jahresber. für die ges. Med. 1880. II. 406. — Cheever, Boston med. and surg. Journ. 1874. XC. 181. — Chomel, Gaz. des hôp. 1844. 373, 386 (?). — Colin, s. Thèse Bouilly 170. — Cornils, De nonnullis fibromatis etc. Dissert. Kiel 1865. — Damalix, Étude sur les fibromes etc. Thèse de Paris 1886. — † Duchaussoy, Journ. de méd. de Paris 1885. Nr. 24; nach Labbé-Remy (s. unten). — Ebner, Berlin. klin. Wochenschr. 1880. XVII. 528. — Fieber, Wien. med. Presse 1867. 813, 839. — Fürst, Zeitschr. für Gynäk. u. Geburtsh. 1888. XIV. 413. — Gauchas, Progrès méd. 1882. X. 464. — Gauché, Bull. de la Soc. anat. 1878. LIII. 371. — Gersuny, Wien. med. Wochenschr. 1874. XXIV. 788. — Gluck, Arch. für klin. Chir. 1880. XXV. 385. — Gottschalk, Arch. für Gynäkolog. 1887. XXIX. 325. — O'Grady, Dublin Journ. of med. scienc. 1875. LX. 35. — Grätzer, Die bindegew. Neubild. der Bauchwand. Dissert. Breslau. 1879. — Grawitz, Wien. med. Wochenschr. 1884. 342 u. 375. — Guerrier, Contribution à l'étude des fibromes du tronc etc. Thèse de Paris 1883. — Gussenbauer, Wien. med. Wochenschr. 1873. XXIII. 172. — Guyon, Gaz. hebdomad. 1877. 2. série XIV. 325. — † Hanks, Americ. Journ. of obstetr. 1879. XIII. 126; nach Guerrier. — Hartmann, Annal. de gynécol. 1886. XXVI. 367. — Heineke in Handb. der allg. u. spec. Chir. Bd. III, 2. Abth. 2. Liefg. 1879. 59 u. 60. — † Hers, Nederl. tijdschr. v. Geneesk. 1884 Nr. 45; nach Centralbl. für Chir. 1885. 133. — Herzog, in Festschr. dem ärztl. Verein München gewidmet u. s. w. München 1883. 277. — Huguier, Bull. de la Soc. de chir. 1860. 445. — Humbert-Mollière, Gaz. des hôp. 1869. 450. — † Hunter, Americ. journ. of obstetr. 1885. 948; nach Jahresber. für die ges. Med. 1885. II. 641. — Jahn, Journ. der pract. Heilk. Suppl. des Jahrg. 1826. 52. — King, Med. Tim. and Gaz. 1861. I. 548. — König, Lehrb. der spec. Chir. 1885. II. 171, 172. 4. Aufl. — Labbé et Remy, Traité des fibromes de la paroi abdom. Paris 1888. — Lagrange, Bull. de la Soc. anat. 1885. LX. 114. — Langenbeck, Deutsche Klinik 1850. 222. — Langenmantel, Exstirp. einer 19pfünd. Geschwulst. Dissert. München 1847 (?). — Le Bec, Gaz. des hôp. 1888. 211. — Lemcke, Ueber Fibrome des präperit. Bindegewebes. Dissert. Berlin 1884. — Letaillieur, Bull. de la Soc. de Chir. 1878. IV. 623. — † Limange, Gaz. des hôp. 1850. — Loisnel, Étude sur le fibrome etc. Thèse de Paris. 1888. — Lücke, Monatsschr. für Geburtsk. 1862. XIX. 261. — Mollière de Fortunet, Gaz. des hôp. 1886. 394, 411. — Monteils, Bull. de la Soc. de Chir. 1887. XIII. 108. — Joh. Müller, Ueber den feineren Bau u. die Formen der kr. Geschwülste Berlin 1838. — Nélaton, Gaz. des hôp. 1862. 77. — Nicaise, Bull. de la Soc. de Chir. 1878. IV. 618. — Paget, Lectures on surg. Pathol. London 1876. Fourth Edition. 482. — Péan, Gaz. des hôp. 1869. 57. — Leçons de clinique chir. 1876. I. 567; 1879. II. 656; 1882. III. 808; 1886. IV. 1001. — Ranke, Verhandl. der deutsch. Gesellsch. für Chir. 1877. VI. II. 59. — v. Recklinghausen, Ueber die Beziehungen der multiplen Fibrome der Haut etc. Berlin 1881. — † Reisz og Saxtorph, Hosp.-Tidende 2. R. VII. 941, 961; nach Jahresber. für die ges. Med. 1880. II. 297. — K. v. Rokitansky, Wien. med. Presse 1880. 105, 140. — Rosenmeyer, Wien. med. Blätter 1882. V. 933, 966, 995, 1022. — Rosenthal, Charité-Ann. 1884. IX. 363. — Sänger, Arch. für Gynäkol. 1884. XXIV. 1. — Centralbl. für Gynäkol. 1887. 321. — Salesses, Étude sur les tumeurs fibreuses péripelv. Thèse de Paris 1876. — Santesson, Dublin Quaterly Journ. 1855. XX. 493 — † Sappey, Gaz. des hôp. 1850 (nach Damalix). — † Segond, Semaine méd. 1888. 444. — Senftleben, Arch. für klin. Chir. 1861. I. 81. — † Sklifosowski, Wratsch 1882 Nr. 18 nach Centralbl. für Chir. 1883. 239. — Wratsch 1884 Nr. 33 nach Centralbl. für Chir. 1884. 684. Ausführliche Referate bei Sänger, Labbé et Remy. — Socin u. Burckhardt, Jahresber. 1881. 48. — Suadicani, Ueber Geschwülste in den Bauchdecken etc. Dissert. Kiel 1875. — † v. Sydow, Upsala läkare förenings Förhandlinger 1868. III. 649;

nach Jahresber. für die ges. Med. 1868. II. 450. — † Szeparowicz, Przeglad lekarski 1876. 10; nach Centralbl. für Chir. 1876. 335. — Térillon, Bull. gén. de Thérapeut. méd. et chir. 1886. CX. 249. — Arch. gén. de méd. 1888. I. 385, 544. — † Thomas, Americ. journ. of obst. 1879. XII. 598; nach Sänger, Labbé et Remy. — Tillaux, Fälle citirt bei Barraud, Damalix, Loisnel. — Weinlechner, Wien. med. Blätter 1883. 4. — Weiglein, Med. Jahrb. des k. k. österr. Staates. 1883. XIV. 402. — Weir, New York med. Record 1887. XXXII. 703. — † Williams, New York med. Journ. 1880. XXXI. 1; nach Guerrier 36.

Die Litteratur der Geschwülste des Ligamentum rotundum findet sich verzeichnet bei Sänger, Arch. für Gynäkol. 1883. XXI. 279.

e) Primäre Carcinome der Bauchwand und des Nabels.

Antal u. Réczey, Die chir. Klinik des Prof. Joseph Kovács. 1871—74. Budapest 1877. 104. — Bergeat, 2 Fälle von primärem Krebs der Bauchdecke (?). Dissert. München 1883. — Blum, Arch. gén. de méd. 1876. XXVIII. 161. — † Bouqué, Extrait du Bull. de la Soc. de méd. de Gand 1873; nach Rizzoli. — Desprès, Bull. de la Soc. de Chir. 1883. 245. — Fabricii Hildani Opera. Francofurti ad Moenum 1646. Observat. chirurg. Centuria V. Observ. LXII. 452. — Hue et Jaquin, Union méd. 1868. 3me série. VI. 418. — Jahresber. über die chir. Abtheil. des Spitals zu Basel im Jahr 1872. 28. — Rizzoli, Bulletino delle scienze med. 1873. Serie 5a. XV. 341. — Rosenmeyer, Wien. med. Blätter. 1882. V. 899. — Volkmann, Beiträge zur Chirurgie. Leipzig 1875. 353. — Waldeyer, Ueber den Krebs. Samml. klin. Vorträge. Leipzig 1872. Nr. 33. 183. — † Wedenskje, Medizinskoje Oborzenje 1855. Nr. 23; nach Centralbl. für Chir. 1886. 190. — Wilms, bei Küster, Arch. für klin. Chir. 1874. XVI. 234.

Betheiligung der Bauchdecken bei Magencarcinom.

Brinton, British and foreign med.-chir. Review 1856. XVII. 175; 1857. XIX. 479. — Coote, Transact. of the pathol. Soc. of London 1860. XI. 122. — Derville, Bull. de la Soc. anat. 1884. 270. — Feulard, Arch. gén. de méd. 1887. 7e série. XX. 158. — H. Fischer, Verhandl. der deutsch. Gesellsch. für Chir. 1888. VII. I. 29. — Monod, Bull. de la Soc. anat. 1877. II. 88. — Murchison, Transact. of the pathol. Soc. of London. 1857. VIII. 221; 1869. XX. 167; Medico-chir. Transact. 1858. XLI. 11. — Second-Féréol, De la perforation de la paroi abdom. antér. dans les péritonites. Thèse de Paris 1859. — Trélat, Journ. de méd. et de chir. prat. 1882. LIII. 156.

f) Melanotische Sarcome und Carcinome.

Eiselt, Prag. Vierteljahrsschr. 1861. LXX. 87; 1862. LXXVI. 26. — Fergusson, Lancet 1851. I. 622; Lancet 1852. II. 176. — Hewett, Lancet 1856. I. 657. — Norris, Edinb. med. and surg. Journ. 1820. XVI. 562 (?). — Rosenmeyer, Wien. med. Blätter 1882. V. 899. — Tröltsch, Ein Fall von Cancer melanodes. Dissert. Erlangen 1857.

Cap. VI.

Tuberculose und syphilitisches Granulom der Bauchdecken.

Demme, 23. Bericht über die Thätigkeit des Jenner'schen Kinderspitales in Bern im Laufe des Jahres 1885. Bern 1886. 32. — Socin, Correspondenzbl. für Schweizer Aerzte. 1887. XVII. 367.

Cap. VII.

Die aus einem anormalen Verhalten des fötalen Dotterganges entstehenden Erkrankungen des Nabels.

1. Dottergangfisteln.

Bardeleben, Lehrb. der Chir. und Operationslehre. III. VII. Ausg. 1875. 883. — Broadbent, Med. Tim. and Gaz. 1866. II. 45. — Brun, Sur une espèce particul. de tum. fistul. stercor. etc. Thèse de Paris 1834. — Cazin, Étude anat. et pathol. sur les divertic. de l'intestin. Thèse de Paris 1862. — Debout, Bull. de Thérap. 1861. LXI. 391, 451, 538. — Dittrich, Prager Zeitschr. für Heilk. 1885. VI. 277. — Dufour, Bull. de la Soc. anat. 1852. XXVII. 252. — Henke, Deutsche Zeitschr. für prakt. Medic. 1877. 486. — Hickmann, Transact. of the pathol. Soc. 1870. XX. 418. — Jacoby, Berl. klin. Wochenschr. 1877. 202. — King, Guy's Hosp. Rep. 1843. I. 467. — Marshall, Med. Times and Gaz. 1868. 640. — Meckel, Handb. der pathol. Anat. 1812. I. 553. — Archiv für die Physiol. 1809. IX. 421. — Poussin, Journ. de méd. chir. pharm. etc. 1817. XL. 81. — Wyatt Pratt, Lancet 1884. II. 1142. — Prestat, Bull. de la Soc. anat. 1839. XIV. 92. — Roth, Virchow's Arch. 1881. LXXXVI. 371. — Schneider, v. Sieb. Journ. 1834. XIII. 491. — v. Siebold, Journ. für Geburtsh. u. s. w. 1830. IX. 271. — † Stadfeldt, Gynäkol. og obstetr. Meddelelser 1881. III. 253; nach Schmidt's Jahrb. 1881. Bd. 189. 159. — Mac Swiney, The Dublin Journ. of med. Scienc. 1875. XLIII. 168. — Thudichum, Illustr. med. Zeitung, herausg. v. Rubner 1852. II. 267. — † Webner, De fistula stercor. congen. Dissert. Hal. 1854. — Weiss, Ueber diverticuläre Nabelhernien u. s. w. Dissert. Giessen 1868. — Wraný, Jahrb. für Physiol. und Path. des ersten Kindesalters. 1868. I. 152.

Darmprolaps aus Nabel-Dottergangfisteln.

Barth, Deutsche Zeitschr. für Chir. 1887. XXVI. 193. — Basevi, Jahrb. für Kinderheilk. u. s. w. 1878. N. F. XII. 275. — Gesenius, Journ. für Kinderkr. 1858. XXX. 56. — † Helweg, Hosp.-Tidende 1884. 705; nach Barth. — v. Hüttenbrenner, Allg. Wien. med. Zeitg. 1878. 225, 235. — Kölbing, Busch's neue Zeitschr. für Geburtsk. 1843. XIV. 443. — Mendl, Prag. med. Wochenschr. 1882. 73 (?). — Plappart, Jahrb. für Kinderheilk. 1863. A. F. VI. 171. — Weinlechner, Ebendas. 1874. N. F. VIII. 55.

2. Die Enteroteratome und Granulome des Nabels.

Ahlfeld, Arch. für Gynäkol. 1873. V. 230; 1875. VIII. 534; 1876. IX. 325. — † Broussolle, Journ. des mal. des enfants. Juillet 1886; nach Villar. — Chandeluc, Arch. de Physiol. 1881. VIII. 93. — Féré, Bull. de la Soc. anat. 1879. 359. — Heineke, Handb. der allg. und spec. Chir. III. Bd. II. Abth. II. Liefg. 1879. 70. — Hennig, Handb. der Kinderkrankh. II. 1877. 91. — Holt, New York med. Record 1888. XXXIII. 431. — v. Hüttenbrenner, Prag. Zeitschr. für Heilk. 1882. III. 1. — Lehrb. der Kinderheilk. II. Aufl. Wien 1888. 583. — Koenig, Lehrb. der spec. Chir. IV. Aufl. 1885. II. 174. — Kolaczek, Arch. für klin. Chir. 1875. XVIII. 349. — Virchow's Arch. 1877. LXIX. 537. — Küstner, Arch. für Gynäk. 1875. IX. 440. — Virchow's Arch. 1877. LXIX. 286. — Lannelongue et Frémont, Arch. gén. de méd. 1884. XIII. 36. — Sabine, Arch. für Gynäk. 1875. IX. 311. — † Sadler, Mittheil. aus dem Arch. der Ges. corresp. Aerzte zu Petersburg; nach Schmidt's Jahrb. 1840. XXVII. 178. — Steenken, Zur Casuistik der angeb. Nabelgeschw. Dissert. Würzburg 1886. — Villar, Tumeurs de l'ombilic. Thèse de Paris 1886. 41. — Waldeyer, s. Sabine. — † Zini, Sitzungsber. des Vereins der Aerzte für Steiermark 1872—73. 70; nach Centralbl. für Chir. 1874. 359.

3. Mit Magenschleimhaut ähnlichem Gewebe ausgestattete Geschwülstchen und Fisteln am Nabel.

Roser, Centralbl. für Chir. 1887. 260. — v. Rosthorn, Wien. klin. Wochenschr. 1889. 125, 154. — Siegenbeek van Heukelom, Virchow's Arch. 1888. CXI. 475. — Tillmanns, Deutsche Zeitschr. für Chir. 1883. XVIII. 161.

4. Dottergangcysten.

Roser, Verhandl. der deutschen Gesellsch. für Chir. V. Congress. 1876. 201 und Arch. für klin. Chir. 1877. XX. 475. — Schaad, Correspondenzbl. für Schweizer Aerzte 1886. 345.

Cap. VII.

Anomalien des Urachus.

Annandale, Edinburgh med. Journ. 1870. XV. 680. — Bramann, Arch. für klin. Chir. 1887. XXXVI. 996. — Bryant, Med. Times and Gaz. 1862. 456. — Cadell, Edinburgh med. Journ. 1878. XXIV. 221. — Charles, British med. Journ. 1875. II. 486. — Förster, Die Missbildungen des Menschen. Jena 1861. 114. — † Freer, Annals of surgery 1887. V. 107; nach Centralbl. für Chir. 1887. 622. — French, Lancet 1882. I. 60. — Gruget, Des fistules urin. ombil. qui se produisent par l'ouraque etc. Thèse de Paris 1872. — Guéniot, Bull. de Thérap. 1872. LXXXIII. 299, 348. — Gurlt, Lehrb. der pathol. Anat. der Haus-Säugethiere. Berlin 1831. I. 213. — Gloz, Ueber Cysten in und an der Leber. Dissert. Tübingen 1864. — Heineke, Handb. der allg. u. spec. Chir. III. 2. 2. 64. 1879. — Herrmann, Ueber die Fisteln des Urachus. Dissert. Berlin 1883. — Hoffmann, C. E. E., Arch. für Heilk. 1870. XI. 373. — Hecker u. Buhl, Klinik der Geburtsk. 1861. I. 122. — Hyrtl, Topogr. Anat. 1882. VII. Aufl. I. 745. — Jakoby, Berlin. klin. Wochenschr. 1877. 202. — Lévêque Lasource, Journ. de méd. et de chir. 1811. XXI. 124. — † Levié, Weekbl. van het Nederlandsch Tijdschr. voor Geneesk. 1878. Nr. 33; nach Jahresber. für die ges. Med. 1878. II. 416. — † Lugeol, Journ. de méd. de Bordeaux 1879; nach Nicaise. — Luschka, Virchow's Arch. 1862. XXIII. 1. — Meckel, Reil's Arch. 1809. IX. 439; nach Hoffmann. — Meyer-Kempen, Casper's Wochenschr. für die ges. Heilk. 1844. 424. — Nicaise, Art. „Ombilic" Dictionn. encyclop. des sciences méd. XV. 1881. — Paget, Medico-chirurg. Transact. London. 1850. XXXIII. 293; 1861. XLIV. 13. — Peu, La pratique des accouchem. Paris 1694. Chap. IV. 38. — Philipps, Todd's Cyclopaedia of Anat. and Physiol. 1835—36. I. 393. — Rippmann, Deutsche Klinik 1870. XXII. 267, 278, 289, 298. — Rokitansky, Lehrb. der path. Anat. 1861. III. Aufl. III. 372. — Rose, Monatsschr. für Geburtsk. 1865. XXVI. 244. — Roser, Arch. für klin. Chir. 1877. XX. 472, 640. — Savory, Med. Times and Gaz. 1852. II. 106. — Scholz, Wien. med. Wochenschr. 1878. XXVIII. 1327. — Simon, Quels sont les phénomènes et le traitement des fistules urinaires ombilic. Thèse de Paris 1843. — Smith, Med. Times and Gaz. 1863. I. 320. — † Stadfeldt, Nord. med. ark. 1871. III. 23; nach Schmidt's Jahrb. 1873. 157. 58. — Suchannek, Beiträge zur Kenntniss des Urachus. Dissert. Königsberg 1879. — Tait Lawson, Lancet 1888. II. 675. — Utz, Quelques mots à propos d'une fistule urinaire ombil. etc. Thèse de Strasbourg 1864. — Fr. Aug. Walter, Einige Krankh. der Nieren und Harnblase. Berlin 1800. 38. — C. Chr. Wolff, Beitrag zur Lehre von den Urachuscysten. Dissert. Marburg 1873. — Worster, New York med. Record. 1877. XII. 196. — Wutz, Virchow's Arch. 1883. XCII. 387.

Cap. VIII.

Entzündungen und Concretionen des Nabels.

Blum, Arch. gén. de méd. 1876. XXVIII. 151. — † Bufalini, Il Raccoglitore med. 1887; nach Jahresber. für die ges. Med. 1887. II. 497. — Féré, Bull. de la

Soc. anat. 1875. 622. — Gilbert, Presse méd. 1887. XXXIX. 265. — Labalbary, Gaz. des hôp. 1862. 443. — Longuet, Bull. de la Soc. anat. 1875. 367. — Roques, Gaz. des hôp. 1862. 314. — Rouget, Ebendas. 1862. 259. — Stitzer, Vierteljahrsschr. für Dermatol. und Syph. 1875. 467.

Cap. IX.

Gangrän des Nabels und der Bauchdecken.

Anstie, Med. Tim. and Gaz. 1874. I. 547. — Bergeron, Remarques sur une épidémie de gangrène de l'omb. Thèse de Paris 1866. — Coleman, New York med. Record 1877. XII. 69. — K. Fischer, Correspondenzbl. für Schweiz. Aerzte 1876. VI. 454. — Nicaise, Dictionn. encyclop. des sc. méd. 1881. IIe série XV. Art. „Ombilic." 150. — Plappart, Jahrb. für Kinderheilk. 1863. VI. 171. — Prescott Hewett, Med. Tim. and Gaz. 1874. I. 547. — Southey, British med. Journ. 1882. II. 1094. — Thiede, Zeitschr. für Geburtsh. u. Gynäkol. 1882. VIII. 524. — Widerhofer, Jahrb. für Kinderheilk. 1862. V. 202.

Cap. X.

Fisteln am Nabel.

A. Magen- und Darmfisteln am Nabel (unvollständig).

Abelin, Journ. für Kinderkrankh. 1868. LI. 133. — Blin, Étude sur les fistules pyo-stercorales etc. Thèse de Paris 1879. — Castel, Considérations sur la pathogénie des fistules ombil. Thèse de Paris 1884. — Fronmüller, Memorabilien. 1866. XI. 273. — Ladendorf, Centralbl. für Chir. 1876. 753. — Middeldorpff, Wien. med. Wochenschr. 1860. X. 33, 49, 68, 84. — Nicolas, Sur deux variétés de fistules ombil. Thèse de Paris 1883. — Patry, Bull. de la Soc. de Paris 1868. 2e série. VIII. 533. — Pollak, Jahrb. für Kinderheilk. 1870. N. F. III. 227. — Riedel, Centralbl. für Chir. 1883. 209. — Rigler, Wien. med. Wochenschrift 1862. XII. 209. — Thomas, Gaz. des hôp. 1869. 155, 157. — Trélat, Ebendas. 1885, 1097. — Verneuil, Ebendas. 1881. 1049. — v. Winiwarter, Jahrb. für Kinderheilk. 1877. N. F. XI. 193.

B. Urinfisteln am Nabel s. Cap. VII.

C. Nabelfisteln in Folge von Erkrankungen der Leber und der Gallenblase (unvollständig).

Bramann, Arch. für klin. Chir. 1887. XXXVI. 1007. — Hertz, Berlin. klin. Wochenschr. 1873. 161. — Leguelinel de Lignerolles, Quelques recherches sur la région de l'ombil. et les fistules hépat. ombil. Thèse de Paris 1869. — Ogle, St. George's Hosp. Rep. 1867. II. 345. — Philipson, British med. Journ. 1870. II. 382. — Rouis, Recherches sur les suppur. endémiques du foie. Paris 1860. — † Walzberg, 2 Berichte aus der chir. Privatklinik des Dr. Happel u. Walzberg. Minden 1884 u. 1885; nach Centralbl. für Chir. 1886. 667.

D. Nabelfisteln peritonealen Ursprunges.

Baizeau, Arch. gén. de méd. 1875. 6e série. XXV. 163. — Bauer, Krankh. des Perit. in Ziemssen's Handb. der spec. Path. u. Ther. VIII. 2. Hälfte. Krankh. des chylopoët. Appar. 1875. II. 424. — † Bonamy, Journ. de la Soc. de méd. de la Loire inf. XXIV. 177; nach Canstatt's Jahresber. 1858. III. 354. — Bricheteau, Arch. gén. de méd. 1839. 3e série. VI. 435. — Crooke, Lancet. 1849, II. 668. — Dittmer, Berl. klin. Wochenschr. 1887. 828. — Dresch, Des terminaisons de la péritonite tuberculeuse. Thèse de Paris 1878. — Epstein, Prag. med. Wochenschr. 1883. VIII. 227. — Féréol-Second, De la perforation de la

paroi abdom. dans la péritonite. Thèse de Paris 1859. — Gauderon, De la péritonite idiopath. aiguë des enfants etc. Thèse de Paris 1876. — Goebel, De quelques complications du côté de l'ombil. dans la péritonite tubercul. Thèse de Paris 1876. — Henoch, Berl. klin. Wochenschr. 1881. XVIII. 17. — Lediard, Lancet 1887. II. 262. — Legroux, Gaz. des hôp. 1881. 811. — Leudet, Bull. de Thérap. 1873. LXXXV. 483. — Pineo-Jackson, Boston med. and surg. Journ. 1868. LXXVIII. 11. — Stitzer u. Rochs, Berl. klin. Wochenschr. 1876. XIII. 295, 310. — Vallin, Arch. gén. de méd. 1869. 6e série. XIII. 558. — Ziehl, Ueber die Bildung von Darmfisteln an der vorderen Bauchwand in Folge von Periton. tubercul. Dissert. Heidelberg 1881.

Bernutz, Arch. de tocolog. 1876. 577; ref. Schmidt's Jahrb. 1886. 211, 172. — Clauzure, Union méd. 1863. XVII. 260. — Krogmann, Ein Fall einer durch die Bauchdecken perforirten Dermoidcyste des Ovarium. Dissert. Kiel 1878. — Laflize, Journ. de méd., chir. et de pharm. 1792. XCI. 301. — B. S. Schultze, Jenaische Zeitschr. für Med. u. Naturw. 1864. I. 384. — † Wettergren, Hygiea 1884. XLVI. 768; nach Schmidt's Jahrb. 1885. 205, 164.

Cap. XI.

Geschwülste des Nabels.

1. Blut- und Lymphgefässgeschwülste.

Blum, Arch. gén. de méd. 1876. II. 159. — Boyer, Traité des malad. chir. 1849. VI. 127. — Chassaignac, Traité de l'écrasement linéaire 1856. 535. — Colombe, Gaz. méd. de Paris 1887. 245. — † Fred Lawton, Transact. of the obstetr. Soc. of London 1866. VII. 210; nach Schmidt's Jahrb. 1868. 138, 34. — Maunoir, Mém. sur. les fongus médullaire et hématode. Paris et Genève 1820. 98. — Virchow, Archiv 1864. XXXI. 128. — Die krankh. Geschwülste 1867. III. 467.

Koeberlé, Nouv. Dictionn. de méd. et de chir. prat. article „ovaires" 1878. XXV. 522. — Codet de Boisse, Contribution à l'étude des tumeurs de l'ombil. etc. Thèse de Paris 1883. 12.

2. Granulome s. Cap. VII. 2.

3. Atherome und Dermoide s. Cap. IV. 1 a.

4. Cysten.

Fano, Gaz. des hôp. 1866. 542. — Lotzbeck, Virchow's Arch. 1858. XV. 383. — Ramonet, Recueil de méd. milit. 1878. XXXIV. 445. — Roser, Arch. für klin. Chir. 1877. XX. 477. — Virchow, Ges. Abhandl. Frankfurt a. M. 1856. 463. — v. Wyss, Virchow's Arch. 1870. LI. 143.

5. Papillome.

Billroth, Chir. Klinik. Wien 1869—70. 188. — Blum, Arch. gén. de méd. 1876. XXVIII. 160. — Dugès, Dictionn. de méd. et de chir. prat. 1834. XII. art. „ombil." 157. — Küster, Arch. für klin. Chir. 1874. XVI. 237. — Nicaise, Revue de chir. 1883. XIII. 29. — Rizzoli, Bull. delle scienze med. 1872. Serie Va. Vol. XIV. 271. — F. Weber, Beitr. zur path. Anat. der Neugebr. Kiel 1861—54. III. Lief. 7.

6. Hauthorn.

Hennig, Handb. der Kinderkrankh. II. 139. Tübingen 1877.

7. Fibrome und Sarcome s. Cap. IV. 2 d.

8. Myxome.

Leydhecker, Zur Diagnose der sarcomatösen Geschwülste. Dissert. Giessen 1856. — O. Weber, Chir. Erfahrungen u. Untersuchungen etc. Berlin 1859. 388. — Bryant, Guy's Hosp. Report 1863. 245. — Virchow, Die krankh. Geschwülste. Berlin 1864—65. II. 238.

9. Carcinome des Nabels.

a) Primäre Carcinome der Nabelhaut s. Cap. V e.

b) Secundäre Carcinome des Nabels (unvollständig).

Cannuet, Bull. de la Soc. anat. 1852. XXVII. 274. — Catteau, De l'ombilic et de ses modifications dans les cas de distension de l'abdomen. Thèse de Paris 1876. — Chuquet, Du carcinome généralisé du péritoine. Thèse de Paris 1879. — Codet de Boisse, Contribution à l'étude des tumeurs de l'ombil. chez l'adulte. Thèse de Paris 1883. — Cooper Forster, The Guy's Hosp. Rep. 1873—74. 4. — Demarquay, Bull. de la Soc. de Chir. 1870. 209. — Küster, Beiträge zur Geburtsh. u. Gynäk. 1875. IV. 6. — Liveing, Lancet 1875. II. 8. — Mac-Munn, Dublin Journ. of med. sc. 1876. LXII. 1. — Richet-Blum, Arch. gén. de méd. 1876. XXVIII. 161. — Storer, Boston med. and surg. Journ. 1864. 73. — Villar, Tumeurs de l'ombil. Thèse de Paris. 1886. 85. — Wulckow, Berl. klin. Wochenschr. 1875. 533.

Chirurgische Erkrankungen der Milz.

Allgemeine Litteratur.

Adelmann, Arch. für klin. Chir. 1887. XXXVI. 442. — Bamberger, Handb. der spec. Path. u. Ther. Bd. VI. 1. Abth. 2. Aufl. Erlangen 1884. 597. — Bardeleben, Art. Splenotomie in Real-Encyclop. der ges. Heilk. 1889. XVIII. 2. Aufl. 605. — Besnier, Art. Rate (Pathologie) in Dictionn. encyclop. des scienc. méd. IIIe série. t. II. Ire part. Paris 1874. 438. — Chvostek, Allg. Wien. med. Zeitg. 1879 Nr. 20—49; 1880 Nr. 11—30. — Ewald, Art. Milz (Krankheiten) in Real-Encyclop. der ges. Heilk. 1888. XIII. 2. Aufl. 226. — Heinrich, Die Krankheiten der Milz. Leipzig 1847. — Henoch, Klinik der Unterleibskrankh. II. Berlin 1863. 3. Aufl. — Heusinger, Betracht. u. Erfahr. über die Entzünd. u. Vergröss. der Milz. Eisenach 1820. — Jeannel, Art. Rate in Nouveau Dictionn. de méd. et de chir. prat. XIII. Paris 1881. 478. — Langenbuch, Art. Splenotomie in Real-Encyclop. der ges. Heilk. 1883. XV. 251. — Mollière. Art. Splénotomie in Dictionn. encyclop. des sc. méd. IIIe série. t. XI. Paris 1883. 327. — Mosler, v. Ziemssen's Handb. der spec. Path. u. Ther. Bd. VIII. 2. Hälfte. Leipzig 1875. — Péan, Diagn. et traitement des tumeurs de l'abdomen etc. I. Paris 1880. 962. — Voigtel, Handb. der path. Anat. III. Halle 1805. 164.

Specielle Litteratur.

Cap. I.

Wandermilz [1]).

† Alonso, Archivo della medicina espagnola y etrangue oct. 1846; nach Correnson. — Babesiu, Allg. Wien. med. Zeitg. 1877. XXII. 347. — Choisy,

[1]) Die Fälle von Splenectomie bei Wandermilz s. später unter Splenectomie.

Bull. de la Soc. anat. 1883. VIII. 2e édit. 1849. — Collins, Brit. med. Journ. 1882. I. 458. — Correnson. Quelques recherches sur les déplacements de la rate. Thèse de Paris 1876. — Dietl, Wien. med. Wochenschr. 1856. VI. 361. — v. Engel, Centralbl. für Gynäk. 1886. X. 65. — Gersuny, Wien. med. Presse 1888. XXIX. 1652. — Helm u. Klob, Wochenbl. der Zeitschr. der k. k. Gesellsch. der Aerzte zu Wien 1856. II. 597. — Kispert, Deutsche Zeitschr. für pract. Med. 1878. 99. — Küchenmeister-Zittau, Wien. med. Wochenschr. 1856. VI. 433. — Küchenmeister, Friedrich, Die wandernde Milz. Leipzig 1865 (Sep.-Abdr. aus Bd. III der N. F. der Zeitschr. für Med., Chir. u. Geb.). — Lange. Memorabilien. 1861. VI. 84. — Malacarne, Journ. univers. des sc. méd. 1820. XVII. 18. — Pirotaix, Gaz. des hôp. 1874. 666. — † Polk, Americ. Journ. of obst. März 1887; nach Liebmann, Centralbl. für Gynäk. 1888. XII. 338. — Quiquerez, Oesterr. Zeitschr. für pract. Heilk. 1863. IX. 946. — Rezek, Wien. med. Wochenschr. 1856. VI. 436. — Rokitansky, Zeitschr. der k. k. Gesellsch. der Aerzte zu Wien 1860. XVI. N. F. III. 33. — F. C. Shattuck, Boston med. and surg. Journ. 1878. XCIX. 236, 272. — Simon, Die Exstirpation der Milz am Menschen etc. Giessen 1857. 101 (s. daselbst ältere Fälle). — † Somer, Bydrage tot de Casuistiek der Gezwellen in de Buikholte. Dissert. Groningen 1880; nach Centralbl. für Chir. 1881. 176. — † Soulez, France méd. 1884. II. Nr. 117; nach Centralbl. für Chir. 1884. 871. — † Ullmann, Ungar. Zeitschr. 1856. VII. 35; nach Mosler. — Voigtel, Handb. der path. Anat. 1805. III. 142. — † Wassiljew, Botkin's Arch. V. (russisch); nach Centralbl. für Chir. 1880. 235.

† New Orleans Journ. of med. (Autor?); nach Jahresber. für die ges. Med. 1868. II. 155.

Cap. II.

Milzvorfall.

Den Nachweis der Fälle: Viard, Dovbeny, Matthiae, Purmann, Hanneus, Gerbezius, Fergusson, Wilson, Dorsch, O'Brien, Lenhossek, Powel, Mc Donnel, Bresciani, Allan Webb, Berthet, Novelli, chulz, Alston, Bouteillier, Bazille, Elias, Pietrzycki, Markham, Goldhaber, s. bei Adelmann, Arch. für klin. Chir. 1887. XXXVI. 447. — Adelmann, Deutsche Klinik 1856. 175, 183. — Faris, Americ. Journ. N. S. 1878. CLI. 276; nach Schmidt's Jahrb. 1881. 189, 192. — Klinger, Wien. med. Presse 1889. 1073. — L. Mayer, Die Wunden der Milz. Leipzig 1878. — Oks, St. Petersb. med. Wochenschr. 1879. 374.

Cap. III.

Milzruptur.

Atkinson, Brit. med. Journ. 1874. II. 403. — Aufrecht, Virchow's Arch. 1866. XXXVII. 422. — Bailly, Revue méd. 1825. IV. 211. — Barallier, Arch. gén. de méd. 1888. II. 299. — Bertolotti, Ann. univers. di Medicina 1861. CLXXV. 354. — Buss, Med. Times and Gaz. 1868. II. 530. — Charcot, Gaz. des hôp. 1858. 573. — † Chrostowski, Hoyer'sche Denkschrift. Warschau 1885; nach Jahresber. für die ges. Med. 1885. II. 30. — Cohnheim, Virchow's Arch. 1866. XXXVII. 413. — Collin, Rec. de Mém. de méd. de chir. et de pharm. milit. 1855. 2e série. XV. 1. — Dieffenbach, Med. Zeitg. hrsg. von dem Vereine für Heilk. in Preussen 1833. II. 17. — Edler, Arch. für klin. Chir. 1887. XXXIV. 573. — Erichsen, St. Petersb. med. Zeitschr. 1861. I. 71. — Griesinger, Arch. für physiol. Heilk. 1853. XII. 326. — Gurlt, Lehrb. der pathol. Anat. der Haussäugethiere. Berlin 1831. I. 196. — Heinrich, Die Krankh. der Milz. Leipzig 1847. 410. — † Hubbard, New York med. Journ. 1879. Juli; nach Centralbl. für Gynäk. 1879. 500. — Hyde Salter, Lancet 1857. II. 413. — Jowers-Lloyd, Ebendas. 456. — Jungnickel, Med. Zeitg. hrsg. von dem Vereine für Heilk. in Preussen 1857. XXVI. 41. — Kernig, St. Petersb. med. Zeitschr. 1875. N. F. V. 315. — Kredel, Berl. klin. Wochenschr. 1883. XX. 769. —

Lidell, Americ. Journ. of the med. sc. 1867. N. S. LIII. 347. — Meunier-Chaumel, Bull. de la Soc. anat. 1863. 2e série. VIII. 200. — Miling, Med. Zeitg. hrsg. von dem Vereine für Heilk. in Preussen 1844. XIII. 32. — Möller, Arch. für physiol. Heilk. 1856. XV. 169. — † Müller-Kálmán, Orvosi hetilap. 1876. Nr. 29; nach Jahresber. für die ges. Med. 1876. II. 224. — Nenei, Samml. auserles. Abhandl. zum Gebrauche pract. Aerzte. 1796. XVII. 554. — † Nonat, Gaz. des hôp. 1846. Nr. 134. — Nückel, Med. Zeitg. hrsg. von dem Vereine für Heilk. in Preussen 1839. VIII. 100. — Parker, Edinburgh med. Journ. 1844. LXII. 132. — Parrot, Compt. rend. des séanc. et Mém. de la Soc. de biolog. 1872. 5e série. IV. 224. Paris 1874. — Pellereau, Ann. d'Hygiène publ. etc. 1882. 3e série. VII. 223. — Petersen, St. Petersb. med. Wochenschr. 1882. VII. 317. — Picqué-Berger, Progrès méd. 1883. XI. 994. — Pigné, Bull. de la Soc. anat. 1837. XII. 325. — Playfair, Edinburgh med. Journ. 1856—57. II. 898. — † Quod, Marseille méd. 1876. 20. nov.; nach Jahresber. für die ges. Med. 1876. II. 223. — Rokitansky, Zeitschr. der k. k. Gesellsch. der Aerzte in Wien. Wochenbl. Beilage zu den med. Jahrb. 1861. XVII. 337. — M. Saxtorph's ges. Schr. geburtsh., pract. u. phys. Inhaltes; hrsg. von P. Scheel. Copenhagen 1803. 279. — Schwing, Centralbl. für Gynäk. 1880. 291. — Simpson, Edinburgh med. Journ. 1866—67. XII. 268. — Skerrit, Brit. med. Journ. 1878. I. 641. — Sotis, Gaz. méd. de Paris. 1840. 298. — † Stadkowsky, Arch. für gerichtl. Med. hrsg. vom Medicinal-Depart. des Minist. des Innern. St. Petersb. 1866. II. (russisch); nach Schmidt's Jahrb. 1867. 135, 141. — Steffen, Jahrb. für Kinderheilk. 1871. N. F. IV. 333. — Stone, Brit. med. Journ. 1878. II. 469. — Thomson, Lancet 1829—30. II. 894. — Vigla, Arch. gén. de méd. 1843. 4e série. III. 377; 1844. 4e série. IV. 17. — Visconti bei Bizzozero, Handb. der klin. Microsc., deutsch von Bernheimer. Erlangen 1887. 2. Aufl. 165. — Weigert, Virchow's Arch. 1886. CIV. 26. — West, Lancet 1885. I. 518. — Wilson, Edinburgh med. Journ. 1856—57. II. 851. — Wittmann, Jahrb. für Kinderheilk. 1876. IX. 329. — Wolf, Virchow's Arch. 1867. XLI. 543. — Wunderlich, Handb. der Path. u. Ther. 1856. 2. Aufl. III. 356.

Cap. IV.

Milzabscesse.

Abercrombie, Pathol. u. pract. Untersuch. über die Krankh. des Magens, des Darmes u. s. w. Aus dem Englischen von G. von dem Busch. Bremen 1830. 501. — † Barbieri, Gazzetta med. italian. Lombard. 1876, Nr. 10; nach Jahresber. für die ges. Med. 1876. II. 223. — † Blasius, Obs. med. part. I. obs. XXV. pap. 34; nach Voigtel 150. — † G. Brown, The chir. med. Journ. and Examin. 1878. XXXV. Jan.; nach Centralbl. für Chir. 1878. 358. — Bull, Lancet 1882. II. 260. — Caton and Reginald Harrison, Brit. med. Journ. 1888. I. 586. — Chowdhoory, Ebendas. 1887. II. 1047. — Collin, Rec. de Mém. de méd., de chir. et de pharm. milit. 1860. 3e série. IV. 365. — Cozé, Journ. de méd., chir. etc. 1790. LXXXII. 255. — † Fahner, Uebersetzung des Lancisius, von den verschied. plötzl. Todesarten. Bd. II. 104 u. 149; nach Voigtel. — Fassina, Des abscès de la rate etc. Thèse de Paris 1889, Nr. 230. — Glüge, Gaz. hebdomad. 1870. 334. (Bull. de l'Acad. royale de Belgique, Nr. 2. 1870.) — Grand-Moursel, Contribution à l'étude des abscès de la rate. Thèse de Paris 1885. — Griesinger, Handb. der spec. Path. u. Ther. red. von R. Virchow 1857. II. 2. Abth. 111. — † Grottanelli, Animadversiones ad varias acutae et chron. splenitidis histor. Florentiae 1821. 71; nach Heusinger. — † Heide, Centuria observat. medic. obs. 13.; nach Heinrich. — Heinrich, Die Krankheiten der Milz. Leipzig 1847. 350. — l'Hermite, Histoire de l'acad. royale des sc. 1753. Paris 1757. 132. — Herrlich, Deutsche med. Wochenschr. 1886. 139, 162. — Herrmann, St. Petersb. med. Zeitschr. 1867. XII. 1. — Heusinger, Uebersetzung von Wallis, Die Krankh. des Harnsystems. Eisenach 1841. 192. — Betracht. u. Erfahr. über die Entzünd. u. Vergröss. der Milz. Eisenach 1820. — Nachträge zu den Betracht. u. s. w. Eisenach 1823. — Jacquinelle, Journ. de méd. etc. 1791. LXXXVIII. 360. — Jaffé, Centralbl. für klin. Med. 1881. 169. — Kernig, St. Petersb. med. Zeitschr. 1867. XII. 177. — Krieger, Deutsche med. Wochenschr. 1888. 793. — Lauenstein, Ebendas. 1887. XIII. 1098. — Linas, Gaz. hebdom. 1855. II. 867. — Mallet, Rec. de Mém. de méd., de chir. et de pharm. milit. 1859. 3e série. II. 60. — Mantell,

Med. Tim. and Gaz. 1863. I. 478. — Nixon, Dubl. Journ. of med. sc. 1876. LXII. 435. — † Parzewki, Medicinskoje Obosrenje 1883. Oct.-Heft; nach Centralbl. für Chir. 1884. 126. — Passauer, Ueber den exanth. Thyphus etc. Erlangen 1869. 33. — Petrowsky, Wratscheb. wedomosti 1877, Nr. 28—31 (russisch); nach Centralbl. für Chir. 1879. 351. — Deutsch. Arch. für klin. Med. 1881. XXVIII. 391. — Pleischl, Oesterr. Zeitschr. für pract. Heilk. 1861. VII. 485, 505. — Ponfick, Virchow's Arch. 1874. LX. 153. — Rokitansky, Lehrb. der path. Anat. 1861. 3. Aufl. III. 296. — Silberstein, Wien. med. Presse 1878. 1383 (?). — † Sperling, Dissert. Berlin. Jahr?; nach Mosler. 90. — Verardini, Ann. univers. di med. 1867. CC. 121. — Vidal, Bull. de la Soc. anat. 1853. 44. — Villemin, Rec. de Mém. de méd., de chir. et de pharm. milit. 1880. XXXVI. 457. — Voigtel, Handb. der path. Anat. Halle 1805, III. 150 (s. daselbst ältere Fälle). — Weill, Lyon méd. 1883. XLIV. 489. — † Zweifel, Schweiz. Cant.-Zeitschr. 1846. N. F. II. 1; nach Schmidt's Jahrb. 1846. LII. 172.

Cap. V.

Milzcysten.

Andral, Précis d'anat. path. 1829. 1829. II. 431. — Bötteher, Dorpat. med. Zeitschr. 1870. I. 287. — Credé jun., Arch. für klin. Chir. 1883. XXVIII. 401. — Förster, Handb. der spec. path. Anat. 1863. 2. Aufl. II. 826. — Keil, Arch. für Gynäk. 1888. XXXII. 496. — Knowsley-Thornton, Med. chir. Transact. London 1886. LIX. 407. — Leudet, Bull. de la Soc. anat. 1853. XXVIII. 120. — Livois, Ebendas. 1838. XIII. 289. — † Louis, nach Besnier. 540 (s. allg. Litt.). — Magdelain, Des kystes séreux et acéphalocystiques de la rate. Thèse de Paris 1868. — Marcano et Féréol, Progrès méd. 1874. 262. — Péan, Gaz. hebdom. 1867. 795. — Diagn. et traitem. des tumeurs etc. 1880. I. 1000, 1007, 1049. — Spillmann, Arch. de phys. normale et path. 1876. 2e série. XIII. 419.

Cap. VI.

Milzechinococcen.

† Allessandri, Il Raccoglitore med. 1870. 20—30 agosto; nach Centralbl. für Chir. 1878. 855. — † Backhouse, Austr. med. Journ. 1885; nach Centralbl. für Chir. 1886. 696. — Barret, Bull. de la Soc. anat. 1828. III. 228. IIe édit. 1845. — Berger-Lebert, Berl. klin. Wochenschr. 1871. 27. — † Berthelot, Journ. de méd. et de chir. 1790; nach Hirschberg. — † Böcker, Zur Statistik der Echinococcen. Dissert. Berlin 1868; nach Hirschberg. — Brault, Bull. de la Soc. anat. 1876. 673. — Broca, Ebendas. 1852. 273. — Casanova et Poulet, Revue de chir. 1888. 206, 393. — Chouppe, Bull. de la Soc. anat. 1870. 30. — † Coen, Bull. dell. sc. med. Bologna 1889. XXIII. Ser. VI.; nach Centralbl. für Chir. 1890. 188. — Davaine, Traité des entozoaires etc. Paris 1860. 486. — Degaille, Bull. de la Soc. anat. 1850. 112. — Doubre, Gaz. hebdomad. 1874. 199. — Duplay, Mém. de la Soc. de biol. 1855. 2e série. II. 11. — Duroziez, Gaz. des hôp. 1870. 386. — Eloy-Sevestre, Union méd. 1883. XXXV. 1109. — Ewald, Art. Milz (Krankh.), Real-Encyclop. der ges. Heilk. 1888. 2. Aufl. XIII. 231. — Fehleisen, Deutsche med. Wochenschr. 1888. XIV. 1003. — Berl. klin. Wochenschr. 1888. 512. — Fick, Deutsche Zeitschr. für Chir. 1886. XXIV. 357. — † Finsen, Ugeskrift for Laeger 1867; nach Schmidt's Jahrb. 1867. 134, 181. — Förster, Handb. der spec. path. Anat. 1863. 2. Aufl. II. 832. — Gaillet, Bull. de la Soc. anat. 1852. 519. — † Gayrand et Vidal, Gaz. des hôp. 1850. 99; nach Hirschberg. — Gérin-Roze, Jahresber. für die ges. Med. 1880. II. 408. — Gilson, Revue de chir. 1885. 317. — Goluboff, Deutsch. Arch. für klin. Med. 1887. XL. 117. — Centralbl. für Chir. 1885. 634. — † Grossich, Pester med.-chir. Presse 1888. 31; nach Centralbl. für Chir. 1889. 13. — Hamilton, Dublin quart. Journ. of med. sc. 1868. XLVI. 236. — Hilton Fagge, Guy's Hospital Reports 1869. XIV. 213. — Hirschberg, Ueber Milzechinococcen. Dissert. Berlin 1888. — † Holstein, Hospitals-Tidende. 2. Räkke. 1878. V., Nr. 51; nach Jahresber. für die ges. Med. 1878. II. 418. — Kehlberg, Echinococc. hepatis et lienis. Dissert. Berl. 1873. — Kirchner, Ein

Beitrag zur Operat. der Echinoc. der Organe der Bauchh. Dissert. Berlin 1879. — Köberlé, Mém. de la Soc. de méd. de Strasbourg 1873. X. 58. (Procès verb. des séances etc. 1873—74. 34, 58). — Gaz. méd. de Strasbourg 1873. 162, 222. — Kühn, Berl. klin. Wochenschr. 1877. XIV. 630. — Lainé, Contribution à l'étude des kystes hydatiques de la rate. Thèse de Paris 1889, Nr. 282. — Lefèvre, Recherches sur les kystes hydat. de la rate. Thèse de Paris 1875. — Legg, Saait Bartholom. Hosp. Rep. 1872. VIII. 180. — Lenoel, Kyst. hydat. de la rate. Thèse de Paris 1879. — Lihotzky, Deutsche Zeitschr. für Chir. 1886. XXIII. 128. — Litten, Berl. klin. Wochenschr. 1888. 592. — Livois, Bull. de la Soc. anat. 1838. XIII. 289. — Madelung, Beitr. mecklenburg. Aerzte zur Lehre von der Echinococcuskrankh. Stuttgart 1885. — Magdelain, Des kystes séreux et acéphalocystiques de la rate. Thèse de Paris 1868. — Malassez-Martin, Bull. de la Soc. anat. 1877. 159. — Martineau, Union méd. 1873. XV. 181. — † Màs, Boletin del Instituto med. Valenciano 1889; nach Centralbl. für Chir. 1889. 719. — Mosler, Ueber Milz-Echinococcus u. seine Behandl. Wiesbaden 1884. — Péan, Leçons de clinique chir. prof. à l'hôpital St. Louis 1875—76. II. 529. — Diagn. et traitem. des tumeurs etc. 1880. I. 1016. — Poumier, Bull. de la Soc. anat. 1840. 171. — Potain, Bull. et Mém. de la Soc. méd. des hôp. de Paris 1874. XI. 92. — Rombeau, Bull. de la Soc. anat. 1854. 341. — Rosenstein u. Sänger, Berl. klin. Wochenschr. 1873. 229. — Schrötter, Wien. med. Presse 1868. IX. 242. — Wien. med. Jahrb. 1870. XIX. 216. — Skoda, Allg. Wien. med. Zeitg. 1868. 157. — Uterhart, Berl. klin. Wochenschr. 1869. 35, 46. Referat von Simon, Jahresber. für die ges. Med. 1869. II. 447. — Vital, Gaz. méd. de Paris 1874. 188. — † Wassiljew, Chirurgitscheski westnik. 1885. Nov.; nach Centralbl. für Chir. 1886. 175. — Wilde, Deutsch. Arch. für klin. Med. 1870. VIII. 116. — Winckel, Ber. u. Studien aus dem k. sächs. Entbind.-Instit. in Dresden über die J. 1874 u. 75. Leipzig 1876. II. 136. — Wolff, Berl. klin. Wochenschr. 1870. 53, 66. — Zimmermann, Zwei Fälle von Echinococcus. Dissert. Greifswald 1873.

Cap. VII.

Tumoren der Milz, besonders Sarcome.

Asch, Arch. für Gynäk. 1888. XXXIII. 130. — † Christot, Mém. et compt. rend. de la Soc. des sc. méd. de Lyon 1870. — Fink, Prager Zeitschr. für Heilk. 1885. VI. 399 (s. das. weitere Citate seltener Geschwülste der Milz). — v. Hacker-Billroth, Verhandl. der deutsch. Gesellsch. für Chir. 1884. XIII. I. 30; 1885. XIV. I. 67. — Trélat, Gaz. des hôp. 1872. 453. — Weichselbaum, Virchow's Arch. 1881. LXXXV. 562.

Cap. VIII.

Milzcarcinom.

Affre et Montard-Martin, Bull. de la Soc. anat. 1876. LI. 328. — Borland, Boston med. and surg. Journ. 1867. — † Brown, New York med. Record. July 1870; nach Grasset. — † Gaucher, De l'épithélioma primitif de la rate. Thèse de Paris 1882. — Günsburg, Med. Zeitschr. für klin. Med. 1853. IV. 387. — Grasset, Montpellier méd. 1873. XXXI. 416, 512. — 1874. XXXII. 13. — Köhler, Die Krebs- u. Scheinkrebs-Krankh. des Menschen. Stuttgart 1853. 395. — Notta, Arch. gén. de méd. 1886. I. 166. — Orth, Lehrb. der spec. path. Anat. 1887. I. 112.

Cap. IX.

Splenectomie.

Die Einzelfälle von Splenectomie sind im Folgenden nur zum Theil citirt; bezüglich der übrigen sei auf die Tabelle bei Adelmann, Arch. für klin. Chir. 1887. XXXVI. 453 verwiesen.

Adelmann, Deutsche Klinik 1856. 175, 183. — D'Antona, Wien. klin. Wochenschr. 1889. II. 424. — Arnison, Brit. med. Journ. 1878. II. 723. — Asch,

Arch. für Gynäk. 1888. XXXIII. 130. — Bardeleben, Art. Splenotomie in Real-Encyclop. der ges. Heilk. 1889. XVIII. 2. Aufl. 605. — Barrault, De la splénotomie chez l'homme etc. Thèse de Paris 1876. — Billroth, Wien. med. Wochenschr. 1877. 97. — Bizicl-Rydygier, Deutsche Zeitschr. für Chir. 1885. XXI. 579. — Blum, Arch. gén. de méd. 1883. I. 725. — 1886. I. 98. — Bousquet, Ebendas. 1860. I. 749. — Browne, Lancet 1877. II. 310. — Bryant, Guy's Hosp. Rep. 1866. XII. 444. — 1868. XIII. 411. — Ceci, Wien. klin. Wochenschr. 1889. II. 424. — Collier, Lancet 1882. I. 219. — Credé jun., Arch. für kliu. Chir. 1883. XXVIII. 401. — Czerny, Wien. med. Wochenschr. 1879. 333, 367, 395, 457. — Dittel, Wien. med. Blätter 1888. XI. 333. — Donat, Arch. für klin. Chir. 1887. XXXIV. 957. — Fehleisen, Deutsche med. Wochenschr. 1888. XIV. 1003. — Fischer-Kolaczek, Verhandl. der deutsch. Gesellsch. für Chir. 1882. XI. I. 48. — Foubert, De la Splenectomie pour tum. de la rate. Thèse de Paris 1886. — Geissel, Wien. med. Wochenschr. 1879. 288. — Gilson, Revue de chir. 1885. V. 326. — Mc Graw, New York med. Record. 1888. XXXIII. 709. — v. Hacker-Billroth, Verhandl. der deutsch. Gesellsch. für Chir. 1884. XIII. I. 30. — 1885. XIV. I. 67. — Hård, Fenska läkaresälk handl. Bd. XIX. 205; nach Jahresber. für die ges. Med. 1879. II. 413. — Heuck, Virchow's Arch. 1879. LXXVIII. 475. — v. Horoch-Albert, Verhandl. der deutsch. Gesellsch. für Chir. 1885. XIV. I. 63. — Hyrtl, Handb. der topogr. Anat. Wien 1872. 4. Aufl. I. 763. — Knowsley-Thornton, Med.-chir. Transact. London 1886. LIX. 407. — Kocher, Correspondenzbl. für schweiz. Aerzte. 1888. 649. — Köberlé, Gaz. hebdom. 1867. 2e série. IV. 680. — Gaz. méd. de Strasbourg 1884. 86. — Köhler, Charité-Annal. 1888. XIII. 541. — Küchenmeister, Zeitschr. für Med., Chir. u. Geburtsh. 1864. N. F. III. 323, 372, 420. — Wien. med. Wochenschr. 1856. 433. — Küchler, Kurze Zergliederung der Schrift des Gr. Militärarztes Dr. G. Simon über die Exstirp. der Milz am Menschen. Darmstadt 1858. — Küster, Verhandl. der deutsch. Gesellsch. für Chir. 1882. XI. I. 48. — Langenbuch, Ebendas. 47. — Art. Splenotomie in Real-Encyclop. der ges. Heilk. 1883. XV. 251. — † Le Bec, Ann. méd. chir. de Martineau 1885; nach Foubert. — Leonard (Pittsburg), New York med. Record 1888. XXXIII. 174. — Centralbl. für Gynäk. 1888. 197. — † Liebmann, Lo Sperimentale Fasc. 8. 1888; nach Centralbl. für Gynäk. 1888. 338. — Clement Lucas, Brit. med. Journ. 1882. I. 462. — A. Martin, Ebendas. 1878. I. 191. — Wien. med. Wochenschr. 1879. 395. — Mikulicz, Arch. für klin. Chir. 1887. XXXIV. 635. — Mosler, Deutsche med. Wochenschr. 1884. 337. — † Myers, Journ. of the americ. med. assoc. 1887. VIII. Nr. 4; nach Centralbl. für Chir. 1887. 678. — Nedopil, Wien. med. Wochenschr. 1879. 222, 252, 285. — Nilsen, New York med. Record 1888. XXXIV. 639. — Olshausen, Verhandl. der deutsch. Gesellsch. für Chir. 1882. XI. I. 46. Dieses Werk Liefg. 58. §. 172 u. ff. — Orlowski, Intern. klin. Rundschau 1887. I. 777. — Péan, Gaz. des hôp. 1876. 668. — Union méd. 1876. XXII. 153. — Pietrzikowski, Prager med. Wochenschr. 1884. IX. 19, 21, 24, 25. — † Roswell-Park, Annals of Surgery Vol. VIII. 380; nach Centralbl. für Chir. 1889. 792. — Severeanu, Arch. für klin. Chir. 1888. XXXVII. 661. — Severin, Beitr. zur Exstirp. von Milztumoren. Dissert. Würzburg 1887. — Simon, Die Exstirp. der Milz am Menschen u. s. w. Giessen 1857. — Spencer-Wells, Med. Tim. and Gaz. 1866. I. 2. — Diagn. u. chir. Behandl. der Unterleibs-Geschwülste. Deutsch von v. Vragassy. Wien 1886. 436. — Med.-chir. Transact. London 1886. LIX. 407. — Wien. med. Wochenschr. 1879. 456. — Med.-chir. Transact. London 1888. LXXI. 255. — † Brit. med. Journ. Nr. 1469, 55, 56(?); nach Centralbl. für Chir. 1889. 848. — Tauber, Virchow's Arch. 1884. XCVI. 29. — Terrier, Bull. et mém. de la Soc. de chir. de Paris 1884. X. 508. — Thiele, Zur Laparosplenotomie. Dissert. Berlin 1886. — Warrington Haward, Brit. med. Journ. 1882. I. 462. — † Winogradoff, Wratsch 1883. 6 u. 7. p. 87, 103; nach Gilson. — Witzel, Deutsche Zeitschr. für Chir. 1886. XXIV. 329. — † Wright, Med. chronicle. 1888. Decbr.; nach Centralbl. für Chir. 1890. 214. — † Hal. C. Wyman, Journ. of the Americ. med. assoc. 1889. XII. Nr. 22; nach Centralbl. für Chir. 1889. 792. — Zesas, Arch. für klin. Chir. 1883. XXVIII. 157. — 1884. XXXI. 267.

Nachtrag zu dem Litteraturverzeichniss der Bauchdeckenerkrankungen.

(Nicht mehr benutzte Arbeiten.)

Dannenberg, Zur Casuistik der Nabeltumoren, insbes. des Carcinoma umbilic. Dissert. Würzburg 1886. — Frank, Beitrag zur Kenntniss der typ. Bauchdeckenfibrome. Dissert. Greifswald 1887. — Graf, Ueber Geschw. spec. über ein Myxom der vord. Bauchwand. Dissert. Würzburg 1888. — Haquin, Du traitement des fibromes de la paroi abdom. Thèse de Paris 1888 Nr. 93. — Heerdink, Ueber die Fibrome der Bauchdecken. Dissert. Heidelberg 1887.

I. Theil.

Chirurgische Erkrankungen der Bauchdecken im Allgemeinen.

Capitel I.

Entzündungen der Bauchdecken.

§. 1. Die an den Bauchdecken sehr häufig zur Beobachtung kommenden Entzündungen können in den verschiedensten Schichten derselben ihren Sitz haben; sie lassen sich, wenn wir von den entzündlichen Processen der äusseren Haut absehen, im Allgemeinen trennen in solche des subcutanen Gewebes, der Muskelschichten und des zwischen den Muskeln und dem Peritoneum gelegenen Gewebes. — Wir wollen für unsere folgenden Erörterungen eine noch etwas weitergehende Eintheilung wählen und unterscheiden: Entzündungen 1) des subcutanen Gewebes, 2) innerhalb der Muskelschichten, 3) des prävesicalen, 4) des submusculären Raumes, 5) Heurteaux' sog. subumbilicale Phlegmone, 6) Entzündungen des präperitonealen Raumes.

1. Entzündungen des subcutanen Zellgewebes.

§. 2. Aetiologie. Wir haben primär im sucutanen Gewebe der Bauchwand entstandene und aus benachbarten Regionen dahin fortgeleitete Entzündungen zu unterscheiden. Dem Verlauf nach werden acute und chronische Formen beobachtet; die häufigste Ursache geben traumatische Einflüsse ab. — Ob nach einer Contusion der Bauchdecken ohne Verletzung der Haut oder ohne dass gleichzeitig eine Allgemeinerkrankung, wie Typhus, Pyämie besteht, subcutane Eiterungen sich ausbilden können, erscheint fraglich, wenn auch ein derartiges Vorkommniss wiederholt als möglich angenommen und durch entsprechende Beobachtungen angeblich illustrirt wurde. In den Fällen von Wedrychowski, wo nach Druck durch einen Gürtel, eine Patron-

tasche oder einen Hosenknopf subcutane Abscesse der Bauchwand sich entwickelt haben sollen, muss man doch wohl als wahrscheinlich annehmen, dass zunächst eine vielleicht nur kleine Excoriation der Haut entstanden und durch diese Infectionsstoff in das subcutane Gewebe eingedrungen ist, wo derselbe dann die Entwickelung eines Abscesses verursachte. — Excoriationen und Entzündungen der Nabelnarbe, wie sie nicht selten durch stagnirendes und zersetztes Hautsecret oder durch von aussen in den Nabeltrichter gelangte fremde Massen erzeugt werden, führen relativ häufig zu Eiterungen im Subcutangewebe der Bauchdecken.

Max Meyer berichtet über eine etwa handflächengrosse Phlegmone der Bauchwand in Folge einer von dem Patienten selbst ausgeführten subcutanen Morphiuminjection. — Ich sah bei einem Patienten mehrere isolirte Entzündungsherde, ca. handbreit vom Nabel nach abwärts im Halbkreis angeordnet, welche derbe Geschwülste bis zu Faustgrösse darstellten und theils sich rückbildeten theils in Eiterung übergingen. Sie konnten dem ganzen Zusammenhange nach nur von selbst ausgeführten Morphiuminjectionen herrühren, obwohl der betreffende Patient diesen Entstehungsmodus nur bedingt zugab.

Weiter kommen als Ursache von subcutanen Abscessen der Bauchwand Fremdkörper in Frage[1]), welche von aussen in die Bauchdecken eingedrungen sind. Zumal bei hysterischen Frauen wird es zuweilen beobachtet, dass sie selbst, um eine Täuschung hervorzurufen, Fremdkörper, besonders Nadeln, in die Bauchwand einbohren. Sie behaupten dann in letzterem Falle gewöhnlich, eine grössere Anzahl von Nadeln verschluckt zu haben; und wenn auch in den Magendarmkanal gelangte Fremdkörper innerhalb der Bauchdecken zum Vorschein kommen können, so wird doch die beabsichtigte Täuschung bald aufgedeckt, wenn nach Extraction einer Nadel immer wieder neue in der Bauchwand erscheinen. Einen derartigen Fall hatte ich in der Strassburger chirurgischen Klinik zu beobachten Gelegenheit.

Es sei ferner darauf hingewiesen, dass primäre Erkrankungen der Bauchdecken, wie Echinococcen, Cysticercen, Actinomycose, circumscripte subcutane Eiterungen in der Bauchwand erzeugen können. Leisrink berichtet von einem Bauchdeckenabscess bei einem 12jährigen Knaben: wegen starker Spannung und des Fehlens aller Entzündungssymptome verhielt sich derselbe wie eine weiche Geschwulst oder ein grosses Atherom. Bei der Incision floss dicker Eiter mit einem Cysticercus aus. — Nicht selten kommen subcutane Eiterungen der Bauchdecken zur Beobachtung, bei welchen es nicht gelingt, ein ätiologisches Moment mit Sicherheit aufzufinden, und die man demnach als idiopathische bezeichnen muss.

In sehr mannigfaltiger Weise können subcutane Abscesse und Phlegmonen der Bauchwand durch Fortleitung von benachbarten Entzündungsherden aus zur Entwickelung kommen. Es lassen sich da unterscheiden: Eiterungen, die von den Seiten her auf die Bauchwand übergreifen und solche, die in der Richtung von hinten nach vorn durch die verschiedenen Schichten der Bauchdecken in das subcutane Zellgewebe gelangen. Wenn oberflächliche Phlegmonen der Inguinal-

[1]) Vergl. Cap. II.

oder Lumbalgegend oder des Thorax unter der Bauchhaut fortkriechen, so ergibt sich daraus meist ein ziemlich klares, keiner weiteren Besprechung bedürfendes Krankheitsbild. Auch die Fortleitung einer Drüseneiterung der Leistengegend auf die Bauchwand (Davids) bietet für die Diagnose keine besonderen Schwierigkeiten dar. — Die sog. paranephritischen Abscesse kommen bekanntlich am häufigsten am lateralen Rande des Quadratus lumborum zum Vorschein, sie können aber auch, nachdem sie einmal in das subcutane Gewebe gelangt sind, in das Gebiet der vorderen Bauchwand übergreifen. — Tuberculöse Erkrankungen der Rippen, des Sternum oder des Beckens erzeugen mitunter kalte Abscesse der Bauchdecken, die entweder von vornherein unter der Haut ihren Sitz hatten und im subcutanen Gewebe weitergewandert sind, oder, worauf wir unten zurückkommen (S. 9), zwischen den Muskeln oder auch innerhalb ihrer Scheiden sich fortbewegt haben, um dann von hier aus in das subcutane Gewebe durchzubrechen. — Im Anschluss an Verletzungen und Operationswunden der Bauchdecken oder ihrer nächsten Umgebung können circumscripte Abscesse, die kein besonderes practisches Interesse darbieten, oder bei schwererer Infection verschieden hochgradige Phlegmonen auftreten; besonders kommt hier die Urininfiltration nach Operationen an der Blase oder Harnröhre (oder auch nach Verletzungen dieser Organe) in Frage. — Nach Resection einer im Inguinalcanal eingeklemmten brandigen Dünndarmschlinge, deren Schleimhautfläche mit einem evident diphtheritischen Belag versehen war, sah ich eine acute septische Phlegmone des subcutanen Zellgewebes mit Gasentwickelung auftreten, welche trotz energischer Behandlung tödtlich endete.

Am häufigsten treffen wir secundäre Eiterungen im subcutanen Gewebe der Bauchwand an, welche in der Richtung von hinten nach vorn die verschiedenen Schichten der Bauchdecken durchbrochen und erst unter der Haut Gelegenheit gefunden haben, sich weiter auszubreiten. — In erster Linie sind als Ursache dieser Entzündungen Fremdkörper des Magendarmcanals, zumal des Proc. vermiformis, dann die verschiedenen geschwürigen Darmerkrankungen, ferner Koth- und Gallensteine zu nennen, letztere am häufigsten nach Empyem der Gallenblase in das Bereich der Bauchwand übertretend. Von den sogen. Wurmabscessen wird bei Gelegenheit der Nabelfisteln noch weiter die Rede sein. — Weiter kommen die subacute oder chronische allgemeine und circumscripte eiterige Peritonitis und die puerperalen Eiterungen des Bindegewebes in Betracht. Bösartige Tumoren der Bauch- und Beckenorgane und alle Erkrankungen, welche in diesen Organen Entzündungen und Eiterungen erregen, sind ferner zu erwähnen. — Die in dieser Weise secundär im Subcutangewebe der Bauchwand zur Ausbildung gelangenden Abscedirungen sind nicht selten durch abnorme Bestandtheile des Eiters, also durch die Anwesenheit von Fremdkörpern, von Darminhalt (gasförmigem und flüssigem), von Galle, von Urin u. s. w. ausgezeichnet, was sich häufig schon vor Eröffnung des Abscesses durch eigenartigen Verlauf und besondere physicalische Erscheinungen zu erkennen gibt.

Die Aufzählung der Ursachen für die fortgeleitete subcutane Eiterung der Bauchdecken im Einzelnen würde zu weit führen, auch wird in dem Abschnitt über Fistelbildung am Nabel (Cap. X) noch in

dieser Hinsicht Manches beigebracht werden. — Entsprechend der Neigung der intraabdominalen Abscesse, am Nabel oder in dessen Umgebung nach aussen durchzubrechen, haben auch die durch dieselben bedingten Bauchdeckeneiterungen häufig ihren Sitz in dieser Gegend.

§. 3. Die klinischen Erscheinungen der subcutanen Entzündungen der Bauchdecken gestalten sich nach dem Grade der ursächlichen Infection sehr verschieden. Die auffallendsten Symptome zeigen acut-septische Phlegmonen, wie sie besonders nach Verletzungen der Harnorgane oder des Darms sich entwickeln können: die eventuell mit Hautemphysem complicirte, brettharte Infiltration schreitet rapid fort, es kommt zu schweren Erscheinungen der allgemeinen Infection, neben welchen das subjective Symptom des Schmerzes in den Hintergrund tritt; die Körperwärme ist entweder abnorm erhöht, oder es bestehen Collapstemperaturen. In anderen Fällen, besonders bei den nicht eigentlich septischen Formen der acuten Eiterung, machen sich vorwiegend in den Anfangsstadien sehr lebhafte Schmerzen geltend, welche bei jeder Berührung des Bauches zu bedeutender Intensität gesteigert werden und die Patienten veranlassen, mit angezogenen Beinen eine möglichst ruhige Rücken- oder Seitenlage einzunehmen; auch erschwertes Athmen kann wegen der Ruhestellung der Bauchmuskulatur vorhanden sein. — Bei den subacuten Entzündungen sind Schmerzen und Fieber gewöhnlich wesentlich geringer, und die chronischen Eiterungen verlaufen oft anfangs so symptomlos, dass die Patienten erst durch die entzündliche Geschwulst auf eine bestehende Erkrankung aufmerksam werden.

Wie bei Entzündungen an anderen Körperstellen ist die Ausdehnung, welche das um den eigentlichen Entzündungsherd sich entwickelnde Oedem erreicht, abhängig von der Intensität des Processes: die acut-septischen Phlegmonen pflegen zumal in der Richtung ihres Weiterschreitens von einer breiten Zone ödematöser Schwellung umgeben zu sein, während die chronischen Abscesse oft ganz scharf gegen das benachbarte Gewebe abgegrenzt sind.

Enthält ein Bauchdeckenabscess Gas, wie es durch die Percussion und durch das Auftreten quatschender Geräusche bei der Palpation nachgewiesen wird, so muss, wenn nicht eine äussere Oeffnung besteht, durch die Gas eingedrungen sein könnte, auf eine Communication mit dem Magendarmkanal, eventuell mit der Blase oder der Brusthöhle geschlossen werden. Es ist wiederholt darüber discutirt worden, ob in Abscessen, die in keiner directen Verbindung mit dem Darm stehen, demselben aber eng anliegen, nicht Gas durch die unverletzte Darmwand eindringen kann. Zu einer solchen Annahme wird man sich wohl nur sehr schwer entschliessen, und wenn bei Darmgase enthaltenden Abscessen der Bauchdecken — das Gleiche gilt für umschriebene intraabdominale Eiterungen — eine Communication mit dem Verdauungstractus nicht nachgewiesen werden kann, so ist wohl meist die viel wahrscheinlichere und durch Untersuchungen in vivo und post mortem bekräftigte Auffassung geboten, dass eine Verbindung zu irgend welcher Zeit bestanden, sich aber später wieder geschlossen hat. Fäcaler Geruch des Inhaltes in sich abgeschlossener, aber dem Darm,

besonders dem Dickdarm anliegender Abscesse scheint dagegen, auch ohne dass jemals eine Communication bestand, möglich zu sein. — Für die Kothabscesse kann bezüglich des Verlaufes bereits an dieser Stelle hervorgehoben werden, dass sie wegen der besonderen Infectiosität ihres Inhaltes schnell und nicht selten gleichzeitig an mehreren Stellen zum Durchbruch nach aussen gelangen.

§. 4. Die Diagnose der septischen und nicht septischen acuten Phlegmonen der Bauchwand ist leicht; dagegen kann die Frage, ob die Entzündung primär in den Bauchdecken ihren Ursprung nahm oder secundär auf dieselben übergriff, und die weitere Frage, wo der primäre Infectionsherd zu suchen ist, unter Umständen grosse Schwierigkeiten bereiten. Es ist hier ein eingehendes Krankenexamen, die Berücksichtigung aller etwa vorhandenen Erscheinungen von Seiten der Bauchcontenta und eine genaue Untersuchung derjenigen Organe, von welchen aus Entzündungen auf die Bauchdecken übergreifen können, vorzunehmen. Trotzdem wird man sich häufig nur mit einer Wahrscheinlichkeitsdiagnose in besagter Richtung begnügen müssen.

Bei den subacuten und chronischen Formen der subcutanen Eiterung ist es zunächst häufig sehr schwierig, ein bestimmtes Urtheil darüber zu gewinnen, ob überhaupt das Product eines entzündlichen Processes oder nicht vielmehr eine wahre Neubildung vorliegt. Gerade die chronischen Eiterungen der Bauchdecken scheinen dadurch besonders ausgezeichnet zu sein, dass sich bei ihnen derbe, bindegewebige Umhüllungen ausbilden, welche die Wahrnehmung der Fluctuation sehr erschweren und den Gedanken an fibromatöse Tumorbildung nahe legen. Auch bei mehreren subacuten und chronischen Abscessen der Bauchdecken, welche in der Strassburger chirurgischen Klinik zur Beobachtung kamen, fiel ganz besonders die dicke, derbe, den Eiter umschliessende Kapsel auf, welche mehrfach eine sichere Entscheidung zwischen Eiterung und eigentlicher Geschwulstbildung vor der Operation unmöglich machte. Vermuthlich sind es neben eventuell vorhandenen Fremdkörpern die dauernden Bewegungen der Bauchmuskeln, welche als mechanischer Reiz wirken und die derbe Bindegewebsentwickelung hervorrufen. Die angedeutete diagnostische Schwierigkeit macht sich besonders geltend, wenn subcutane Abscesse mit den unterliegenden Gewebsschichten in Verbindung stehen. Erst kürzlich kam ein derartiger Fall in der Strassburger chirurgischen Klinik zur Beobachtung; die Krankengeschichte wurde mir gütigst zur Verfügung gestellt.

Es handelte sich um eine 25jährige Patientin, die vor 13 Monaten geboren hatte. Das Wochenbett soll normal verlaufen sein. Vor 9 Monaten zeigte sich in der linken Inguinalgegend eine kleine Geschwulst, die in den nächsten Monaten in ihrer Grösse und Empfindlichkeit schwankte und sich allmählich wieder zurückbildete — offenbar Drüsenschwellung. Vor 7 Monaten bemerkte Patientin zuerst eine Anschwellung links vom Nabel, die wenig Schmerz verursachte, aber schnell an Grösse zunahm. Bei der Aufnahme in die Klinik fühlte man eine faustgrosse Geschwulst links vom Nabel in den Bauchdecken, über welcher die Haut frei beweglich war; nur an einer kleinen Stelle bestand leichte Adhärenz derselben. Der Tumor liess sich von unten her gut umgreifen und verlor sich nach oben ohne scharfe Grenze nach dem Rippenbogen zu. Er hing mit der Vorderfläche des linken Rectus zusammen, war von derber Consistenz, wenig schmerzhaft und zeigte keine deutliche Fluctuation. Die Incision ergab, dass es sich um einen kalten Abscess, wahrscheinlich puerperalen Ursprungs, mit dicker Kapsel handelte. Nach

theilweiser Exstirpation und Auskratzung der Wand erfolgte bald Heilung. Besonders hervorzuheben sind: die derbe Kapsel des Abscesses, welche den Nachweis der Fluctuation nicht zuliess, ferner die Möglichkeit, die Geschwulst von unten her zu umgreifen und die secundäre Verlöthung mit der vorderen Rectusscheide.

§. 5. Die Prognose ist bei den primären Entzündungen des Subcutangewebes der Bauchdecken, wenn dieselben keinen ausgesprochen septischen Charakter haben, günstig zu stellen; bei den erst secundär in die Bauchwand gelangten Entzündungen ist sie wesentlich abhängig von der Schwere und Heilbarkeit der ursächlichen Erkrankung.

§. 6. Bei der Behandlung kann, solange nicht die Intensität der Symptome oder der Nachweis von Fluctuation ein sofortiges, operatives Einschreiten vorschreiben, im Anfang durch entsprechende Mittel Resorption angestrebt werden. Erscheint ein Einschnitt indicirt, so ist für möglichst günstige Abflussbedingungen zu sorgen; eventuell durch totale Spaltung des Herdes oder Anlegung mehrfacher Ausflussöffnungen für den Eiter. Auch wenn der Eiter spontan nach aussen durchgebrochen ist, müssen häufig noch die betreffenden Oeffnungen blutig erweitert oder durch neue, günstiger gelegene Incisionen ersetzt werden.

Wegen des nicht seltenen Vorkommens von Fremdkörpern in Abscessen der Bauchwand hat nach der operativen Eröffnung immer eine genaue Untersuchung der Höhle mit dem Finger stattzufinden. Werden Fremdkörper constatirt, so sind sie selbstverständlich sofort zu extrahiren. — Während nach primären, einfachen Eiterungen der Bauchdecken nur in seltenen Fällen solche Fisteln zurückbleiben, deren Heilung erst sehr langsam spontan erfolgt, oder welche kleinere operative Eingriffe, wie Spaltungen, Gegenöffnungen, Auskratzung, benöthigen, führen die mit den Hohlorganen der Bauchhöhle, dem Darm, der Gallen- und Harnblase communicirenden Abscesse relativ oft zu sehr hartnäckigen Fisteln. Diejenigen Mittel jedoch, durch welche derartige Fisteln zum Verschluss zu bringen sind, können als ausserhalb unseres eigentlichen Themas gelegen hier nicht weiter erörtert werden.

2. Entzündungen der Muskelschichten, besonders der vorderen Rectusscheiden.

Von primären Entzündungen innerhalb der Muskelschicht der Bauchdecken kommen im Wesentlichen die in den Rectusscheiden sich abspielenden Eiterungen in Betracht. Es handelt sich dabei um Abscesse entweder des vorderen oder des hinteren Abschnittes der Rectusscheide; auch kann die Eiterung gleichzeitig vor und hinter dem Muskel innerhalb dessen Scheide ihren Sitz haben. Wir wollen uns an dieser Stelle nur mit isolirten Entzündungen der vorderen Rectusscheiden beschäftigen; diejenigen der hinteren Scheiden werden wegen ihrer nahen Beziehungen zu den Phlegmonen des prävesicalen Raumes später abgehandelt werden.

§. 7. Was die anatomische Begrenzung der Abscesse der vorderen Rectusscheide angeht, so ist von vornherein zu erwarten, dass

solche Eiterungen, wenn sie an demjenigen Theile des Muskels auftreten, welcher Inscriptiones tendineae besitzt — also im Wesentlichen die oberhalb des Nabels gelegenen — nur einseitig vorhanden und nach oben und unten von den betreffenden Inscriptionen, nach aussen von dem Rande der vorderen und hinteren Rectusscheide, nach der Mitte zu von der Linea alba begrenzt sein werden. Entwickelt sich dagegen eine Eiterung unterhalb der letzten Inscriptio tendinea innerhalb der vorderen Rectusscheide, so wird sie leicht bis zur Symphyse sich ausbreiten und auch eventuell durch das Faserwerk der in dieser Gegend lockerer gebauten Linea alba auf die Scheide des benachbarten Rectus übergreifen können. In der That entsprechen die klinischen Beobachtungen dieser aus den anatomischen Verhältnissen abzuleitenden Auffassung.

§. 8. Aetiologie. Labuze zählt als von den verschiedenen Autoren angenommene Erkrankungen der Recti, die in Eiterung übergehen können, auf: 1) die acute Myositis simplex, 2) den Muskelrheumatismus, 3) die Muskelsyphilis, 4) die Scrofulose, 5) die Ruptur; dazu kommen noch 6) schwere Fieber als ätiologisches Moment. — Von diesen verschiedenen Möglichkeiten kann nur dem Hämatom und der Ruptur des M. rectus im Anschluss an typhöse Erkrankungen eine grössere reelle Bedeutung zugesprochen werden. Es sind denn auch zahlreiche Beobachtungen von vereiterten typhösen Rectusrupturen gemacht worden. — Bekanntlich werden an den so häufig bei Typhus wachsartig degenerirten Recti nicht selten Zerreissungen und in Folge dessen Hämatome — auch Hämatome ohne Muskelzerreissungen scheinen sich ausbilden zu können — beobachtet; dieselben haben mit Vorliebe ihren Sitz unterhalb des Nabels an der Hinterfläche des Muskels; in diesen Fällen kann es zu Eiterungen in dem sog. submusculären Raume kommen. Sitzt die Ruptur innerhalb der eigentlichen Muskelsubstanz, so kann sich hier ein Abscess ausbilden (Fall Murchison). Zuweilen jedoch befinden sich die Rupturen bezw. Hämatome im Gebiete der vorderen Rectusscheide, wo dann auch die eventuell sich anschliessenden Eiterungen mit der oben geschilderten anatomischen Abgrenzung localisirt sind.

Die Zerreissung des Rectus während der Reconvalescenzperiode eines typhösen Fiebers gibt sich meist durch plötzlichen Schmerz im Unterleib zu erkennen, entweder ohne dass eine besondere traumatische Ursache ausfindig zu machen ist, oder nachdem eine deutliche Anstrengung der Bauchmuskeln, z. B. mühsames Sichaufsetzen (Fall Dolbeau), vorausgegangen war. Es entsteht dann an der Rissstelle eine sich mehr und mehr ausbreitende Schwellung, und in manchen Fällen lässt sich deutlich ein querer Spalt in dem verletzten Muskel nachweisen. — Uebrigens können auch bei vollkommen gesunden Individuen durch forcirte Anstrengungen Rupturen der geraden Bauchmuskeln zu Stande kommen; Lemoine beschreibt z. B. 4 solche Fälle — darunter 2 eigene Beobachtungen—; 3 Mal hatte sich die Ruptur bei jungen Soldaten während des Reitens bezw. Turnens ausgebildet; 3mal sassen die Rissstelle und das consecutive Hämatom an der hinteren Fläche des einen Rectus unterhalb der Linea semicircularis Douglasii. Eine Vereiterung derartiger Rectusrupturen bei gesunden Personen scheint jedoch nicht beobachtet zu sein.

§. 9. Symptome. Der bei der Ruptur sich einstellende Schmerz pflegt gewöhnlich bald wieder zu verschwinden; ein energisches Wiedereinsetzen desselben deutet darauf hin, dass an der Rissstelle Entzündung Platz greift. Die Schwellung nimmt in diesem Falle zu, und, je nachdem die Eiterung einseitig bleibt oder beiderseitig die Rectusscheiden betheiligt, resultirt eine rundliche, nur auf einer Seite der Mittellinie gelegene Schwellung oder eine sich symmetrisch zu beiden Seiten derselben ausdehnende Geschwulst.

§. 10. Diagnose. Bei den acut einsetzenden Rectuseiterungen lassen es die vorhandenen Symptome meist nicht zweifelhaft erscheinen, dass überhaupt eine Entzündung vorliegt; gestaltet sich jedoch der Verlauf subacut oder chronisch, so macht sich noch mehr als bei den subcutanen Abscessen die Schwierigkeit geltend, zwischen Entzündung und wirklicher Neubildung eine Entscheidung zu treffen, besonders desshalb, weil gerade die am häufigsten in den Bauchdecken entstehenden Geschwülste, die Fibrome und Sarcome, mit Vorliebe ihren Ursprung von der vorderen Rectusscheide nehmen. Auch kommt in Betracht, dass nach der Ansicht mancher Autoren — wir kommen darauf unten zurück (S. 57 u. ff.) —, aus im Anschluss an Rupturen der Recti entstandenen Hämatomen sich angeblich die genannten Neubildungen entwickeln können. — Die physicalischen Erscheinungen der vorhandenen Schwellung, wie sie durch sorgfältige Palpation festgestellt werden, sind häufig nicht im Stande, die differentielle Diagnose zwischen Abscess und Tumor der vorderen Rectusscheide sicher stellen zu lassen.

Der Beginn der Erkrankung während eines Typhus oder im Reconvalescenzstadium desselben spricht in fraglichen Fällen für Eiterung, ebenso der Nachweis einer vorausgegangenen Muskelruptur, sowie stärkere Empfindlichkeit und Temperaturerhöhung. — Wenn die Diagnose des Abscesses feststeht, so ist die Frage nach dem Sitz desselben nach folgenden Gesichtspuncten zu beantworten: Die einigermassen circumscripten subcutanen Eiteransammlungen, welche die Gegend zwischen den Recti und der äusseren Haut einnehmen, sind relativ beweglich, sie lassen sich nach oben und unten, nach rechts und links verschieben und eventuell sammt der Haut von der unterliegenden Muskelschicht abheben. Durch Contraction der Bauchmuskeln werden sie nur unwesentlich mehr fixirt. Die Eiteransammlungen der vorderen Rectusscheide dagegen, sei es dass sie nur einseitig oder zu beiden Seiten symmetrisch gelagert sind, zeichnen sich von vornherein durch ihre ganz bestimmte, den Rändern der Recti und den Inscriptionen entsprechende Begrenzung aus; sie gestatten ferner nur bei erschlafften Bauchdecken eine relativ geringe, mehr transversale als verticale Verschiebung und pflegen bei angespannten Bauchmuskeln ganz unbeweglich zu werden. — Besteht eine Vorwölbung vor das Niveau der Bauchwand, so wird diese bei Contraction der Recti eine Veränderung erfahren: bei aufrechter Stellung des Patienten wird eher ein Rückwärtstreten, bei Rückenlage eher eine Vorwärtsbewegung erfolgen; die gespannten Muskelbäuche sind jedoch nicht, wie bei den unten zu erörternden submusculären Phlegmonen, vor der Geschwulst verlaufend zu constatiren. — In einem von Labuze aus Dolbeau's Abtheilung mitgetheilten Fall, bei welchem es sich um eine nach typhöser Rectusruptur erfolgte Eiterung, wie es scheint der

vorderen Rectusscheide, handelte, wurde durch Incision ungefähr ein halbes Glas serösen Eiters entleert. Derselbe war mit einigen grossen Blutgerinnseln gemischt, die, wie sich microscopisch nachweisen liess, Muskelfibrillen einschlossen. Die Substanz des Rectus fand sich zerrissen; es war eine Höhle in demselben vorhanden.

§. 11. Verlauf. Auch wenn zu Ruptur und Hämatom der Recti Entzündung und Eiterung hinzugetreten ist, kann doch noch Resorption erfolgen: Ich sah auf der Kussmaul'schen Klinik einen Typhusreconvalescenten, bei welchem eine vereiterte Rectusruptur scheinbar dem Durchbruch nach aussen ganz nahe war; die Haut war an einer umschriebenen Stelle stark verdünnt und geröthet; dennoch trat Rückbildung ein. — Häufiger kommt es zum Durchbruch, nachdem sich der Eiter einmal in das subcutane Gewebe einen Weg gebahnt hat. Charpy beobachtete bei seinen Injectionen von gefärbten Flüssigkeiten in die vordere Rectusscheide, dass dieselben durch die für die Gefäss- und Nervenpassage bestimmten kleinen Lücken der Scheide nach aussen drangen.

§. 12. Die Prognose der Entzündungen der vorderen Rectusscheide ist im Allgemeinen als günstig zu stellen, wenn nicht von Seiten der ursächlichen typhösen Erkrankung selbst weitere Gefahren erwachsen.

§. 13. Die Behandlung hat im Wesentlichen nach denselben Grundsätzen zu erfolgen, wie sie für die Therapie der subcutanen Entzündungen geschildert wurden.

§. 14. Entzündungen und Eiterungen innerhalb der seitlichen Muskelschichten der vorderen Bauchwand kommen offenbar primär nur äusserst selten zur Entstehung, und die meisten bezüglichen Fälle der Litteratur erscheinen mehr oder weniger unsicher. Dass Zerreissungen und daran sich ausnahmsweise anschliessende Entzündung zu Abscedirung führen könnten, liesse sich wohl vermuthen; ein Fall von Bourienne, bei dem angeblich nach Trauma ein grosser Abscess im Transversus abdominis entstand, wäre möglicherweise hierher zu rechnen. Péan spricht von puerperalen Abscessen innerhalb der Muskelschichten der Bauchwand.

Es erscheint verständlich, dass Eiterungen, welche von der Seite oder von der Bauchhöhle her auf die Bauchdecken übergreifen, in einem bestimmten Zeitpunkt, ehe sie nach vorn bis in das subcutane Gewebe gelangt sind, zwischen oder innerhalb der seitlichen Bauchmuskeln angetroffen werden können, doch erfolgt offenbar die Ausbreitung der Entzündung zwischen den betreffenden Muskeln oder innerhalb ihrer Scheide nur sehr schwierig; die Eiterungen haben vielmehr, wenn sie die fraglichen Muskeln erreicht haben, grössere Neigung, sofort weiter nach dem subcutanen Gewebe hin durchzubrechen. — Tuberculöse Abscesse, die von Erkrankungen der Rippen, des Sternum oder der Beckenknochen ausgehen, können sich zwischen die Ursprungs- oder Ansatzstellen der verschiedenen Bauchmuskeln hineinschieben und hier weiter wandern. Wegen der relativ geringen Infectiosität des betreffenden

Eiters wird es unter solchen Umständen auch weniger schnell und leicht zum Durchbruch in das subcutane Gewebe kommen, und die Abscesse können desshalb längere Zeit innerhalb der Muskelschichten gelagert bleiben. Da der M. obliquus ext. von der äusseren Fläche der falschen und zweier oder dreier wahren Rippen, der M. transversus abdom. aber von der inneren Fläche der falschen Rippen entspringt, so ist die Möglichkeit gegeben, dass sich bei Caries der genannten Rippen ein zwischen beiden Muskeln gelagerter Abscess ausbildet.

3 und 4. Entzündungen des prävesicalen und submusculären Raumes.

Anatomisches.

§. 15. Ueber den Raum, welcher nach vorn von den geraden Bauchmuskeln, nach hinten vom Peritoneum, nach unten von der Blase und der Symphyse begrenzt wird und nach oben bis in die Nabelgegend reicht, ist eine sehr reichliche, besonders französische Litteratur vorhanden, die sich hauptsächlich mit seinen Grenzen im Speciellen und mit seiner Eintheilung in weitere Unterräume beschäftigt. Er entspricht im Allgemeinen dem sog. Cavum Retzii. W. Roser hat zwar gegen die Bezeichnung Cavum protestirt und die Lehre vom Cavum Retzii als eine Mythe bezeichnet, weil es sich hier weder um einen Hohlraum, noch auch um scharf begrenzte Bindegewebsräume handelte. Die neueren anatomischen Untersuchungen und die klinischen Erfahrungen stimmen jedoch sämmtlich darin überein, dass in der bezeichneten Gegend das Zellgewebe unter normalen wie pathologischen Verhältnissen eine selbständige Stellung beanspruchen darf, dass dasselbe ferner durch fibröse Blätter in mehrere Kammern getrennt wird, die bei Entzündungen häufig isolirt erkranken. Man darf desshalb wohl, wenn man sich nur gegenwärtig hält, dass unter dem Ausdrucke nicht ein Hohlraum, sondern durch Fascienblätter gesonderte Bindegewebsschichten verstanden werden sollen, die Bezeichnung Cavum beibehalten.

Es würde zu weit führen, wenn wir die verschiedenen Ansichten über die Begrenzung und Eintheilung der tieferen Zellgewebslagen des Hypogastriums im Einzelnen besprechen wollten; die von den meisten neueren Autoren (Henke, Kohlrausch, Leusser, Pinner, Charpy) vertretene, sehr wesentlich von der Retzius'schen Auffassung verschiedene Ansicht, der sich jüngst auch Englisch angeschlossen hat, lässt sich etwa in folgender Weise wiedergeben:

Jeder der beiden Recti ist von einer besonderen Scheide umgeben, die auch an der hinteren Seite keine Unterbrechung erleidet. Allerdings übernimmt von den Lineae semicirculares Douglasii an nach abwärts die die ganze vordere Bauchwand überziehende Fascia transversa (= F. transversa Cooper's und Velpeau's) die Rolle der hinteren Muskelscheide und setzt sich an der Hinterfläche der Symphyse und den Aesten des Schambeins an. Dadurch werden also die beiden Recti von dem präperitonealen Zellgewebe abgetrennt. — Der zwischen den Rectusscheiden bezw. der Fasc. transv. und dem Peritoneum gelegene Raum zerfällt nun durch eine weitere fibröse Platte — die Fascia propria Velpeau's = feuillet prévésical (Charpy) —, welche

sich als eine membranartige Verdichtung des die Ligg. vesico-umbilicalia und den Urachus einschliessenden subserösen Zellgewebes darstellt und einige Centimeter unterhalb der Douglas'schen Linien sich von der F. transv. abtrennt, wiederum in 2 Abtheilungen, indem diese Platte sich an der Vorderfläche der Blase entlang zur Fascia pelvis herabzieht und sich mit ihr vereinigt. Wir haben danach im Hypogastrium zwischen geraden Bauchmuskeln und Peritoneum drei mit lockerem Zellgewebe angefüllte Räume zu unterscheiden: 1) zwischen den Muskelbäuchen der Recti und ihrer hinteren Scheide: Cavum sub- oder retromusculare oder suprapubicum (Leusser), im Wesentlichen über dem Schambein gelegen, vorn begrenzt durch die hintere Fläche

Fig. 1.

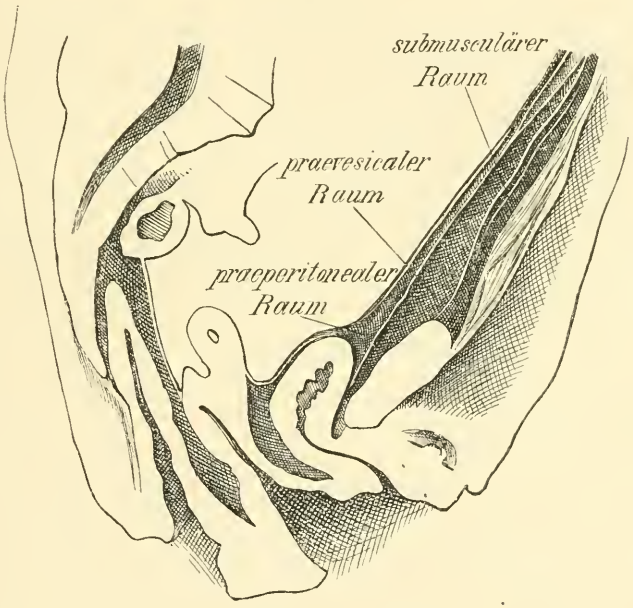

Mediandurchschnitt des Beckens einer gefrorenen weiblichen Leiche nach künstlicher Infiltration d. h. nach Eintreiben von Wasser unter anhaltendem Drucke einer Säule von etwa 10 Fuss Höhe in eine Arterie der ganzen Leiche. (Nach Henke).

der Recti, unten durch die Symphyse, hinten durch die F. transversa Cooper's; 2) zwischen Hinterfläche der Rectusscheiden bezw. der F. transversa Cooper's und jener die Vasa umbilicalia enthaltenden Membran (= F. propria Velpeau's): Cavum praevesicale, eigentlicher Retzius'scher Raum[1]), Cavum retropubicum (Leusser). Derselbe setzt sich durch das pelvi-rectale Zellgewebe bis zum Rectum und zu den Fossae iliacae hin fort; nach Charpy soll überall eine Trennung zwischen dem prävesicalen und präperitonealen Zellgewebe vorhanden

[1]) Wenn auch der ursprünglich von Retzius beschriebene Raum anatomisch nicht mit dem „Cavum praevesicale" übereinstimmt, so kann man doch für letzteres auch die Bezeichnung Cavum Retzii mit der Mehrzahl der neueren Autoren beibehalten.

sein; 3) zwischen der eben geschilderten Membran und dem Peritoneum: Cavum praeperitoneale.

Die hintere Scheide der Recti verdünnt sich nach abwärts deutlich, und hier kann der untere Theil des Cavum submusculare durch kleine Lücken mit dem Cavum praevesicale zusammenhängen; desshalb können auch Entzündungen des einen Raumes an dieser Stelle in den benachbarten Raum übergreifen. — An den Rändern der geraden Bauchmuskeln besteht eine Trennung zwischen dem durch die Inscriptiones tendineae in mehrere Unterabtheilungen zerfallenden vorderen und dem hinteren Scheidenraume; beide stehen in keiner Communication.

Eintheilung der Entzündungen.

§. 16. Was nun die Entzündungen in den tieferen Schichten des Hypogastriums angeht, so kann man, entsprechend den anatomischen Verhältnissen, Phlegmonen und Abscesse in dem submusculären, dem prävesicalen und dem präperitonealen Raume unterscheiden. Es sind zahlreiche Fälle bekannt, wo sich die Trennung zwischen den beiden ersten Gruppen scharf durchführen liess. Da aber, wie bereits hervorgehoben wurde, der submusculäre und prävesicale Raum nach der Symphyse zu nur unvollkommen von einander abgeschlossen sind, so combiniren sich häufig entzündliche Erkrankungen des einen und des anderen Raumes mit einander. — Wir beginnen mit einer Besprechung der prävesicalen Entzündungen als der practisch wichtigsten.

Entzündungen des prävesicalen Raumes.

§. 17. Zunächst sei aus der neueren Litteratur ein Fall von prävesicaler Phlegmone citirt.

Koch: Prävesicale Phlegmone bei einem 13jährigen Mädchen. Nach einem Bad waren Schmerzen im Leib und Erbrechen entstanden, dann trat während 2 Monaten Besserung ein, worauf sich das Erbrechen wiederholte und eine andauernde Appetitlosigkeit sich einstellte. Patientin war wiederholt bettlägerig. Nach 4 Monaten bildeten sich Störungen der Stuhl- und Urinentleerung und Tenesmen aus; in der Mittellinie zeigte sich vom Nabel zur Symphyse reichend eine handbreite, brettharte Infiltration, welche sich hinter die Symphyse in das Becken verfolgen liess. Eine Incision in der Linea alba entleerte grosse Mengen höchst übelriechenden Eiters; die Abscesshöhle reichte tief in's Becken hinein. Heilung.

§. 18. Allgemeines über die Symptome und den Verlauf. Die prävesicalen Entzündungen können acut und chronisch beginnen und verlaufen; bei den acuten Formen lässt sich ein erstes Stadium der Allgemeinerscheinungen und ein sich daran anschliessendes zweites der Eiterung unterscheiden. Die Patienten fühlen sich krank, sie klagen über Mattigkeit, Appetitlosigkeit, Uebelkeit, eventuell ist Erbrechen vorhanden; Verstopfung und Fieber pflegen sich einzustellen, zuweilen initialer Schüttelfrost (Pinner), ferner deuten unbestimmte Angaben über ein Gefühl von Spannung und Völle im Unterleib oder ausgesprochene Klagen über Schmerzen in dieser Gegend auf das Hypogastrium als Sitz der Erkrankung hin. Sehr häufig treten bereits in einem frühen Stadium Erscheinungen von Seiten der Harnblase in den

Vordergrund: Dysurie, Strangurie oder sogar Zeichen von Cystitis. Die entzündliche Infiltration beginnt hinter der Symphyse und entwickelt sich allmählich mehr nach oben hin; unter günstigen Umständen lässt sich durch die Palpation nachweisen, dass kein Zusammenhang derselben mit den Bauchmuskeln besteht. Die Geschwulst stellt sich, wenn sie über die Symphyse emporgestiegen ist, gern in kugelförmiger Gestalt dar, bei entsprechender Intensität der Entzündung die Breite der Recti beiderseits überragend; sie hat grosse Aehnlichkeit mit der ausgedehnten Harnblase. Oft ist sie so gestaltet, dass ihre Basis im kleinen Becken liegt und nach dem Nabel zu eine Verschmälerung Platz greift (Pinner). Vollkommene Symmetrie in der Gestalt der entzündlichen Schwellung besteht meist nicht; am häufigsten ist nach einer Seite hin eine grössere Ausbreitung vorhanden. Die Ausdehnung der Entzündung tief in das Becken hinein lässt sich durch die rectale und vaginale Untersuchung leicht nachweisen. — Wegen der engen Beziehungen des prävesicalen Raumes zu dem benachbarten Zellgewebe kann sich der Eiter nach verschiedenen Richtungen hin fortbewegen, und so sind denn auch Eiterdurchbrüche beobachtet worden: an den Bauchdecken zwischen Symphyse und Nabel, in die Blase, die Urethra, die Vagina, das Coecum (Pauzat), das Rectum (Guyon-Bouilly). Der Eiter kann sogar an der Vorderfläche des Schenkels, am Scrotum oder in der Incisura ischiadica unter den Glutäen zum Vorschein kommen.

§. 19. Eintheilung. Englisch hat die Entzündungen des prävesicalen Raumes, welche er in seiner neuerdings erschienenen Schrift, dem Titel derselben entsprechend, fast ausschliesslich behandelt, ihrer Aetiologie nach in folgender Weise eingetheilt: a) die idiopathische d. h. eine Entzündung, für welche sich in klarer Weise eine bestimmte Ursache vorläufig nicht nachweisen lässt; b) die traumatische, nach äusseren Einwirkungen; c) die metastatische; d) die consecutive, fortgeleitet von Erkrankungen benachbarter Organe.

a) Die idiopathischen Entzündungen.

§. 20. Allgemeines; Aetiologie. Die idiopathische Entzündung des prävesicalen Raumes ist wesentlich häufiger bei Männern, als bei Weibern beobachtet worden. Im Allgemeinen scheint das Alter vor dem 30. Lebensjahre besonders disponirt zu sein. Bei Englisch's 6 eigenen Beobachtungen waren 3 Mal Zeichen von Tuberculose vorausgegangen, so dass, da keine andere Ursache gefunden wurde, Englisch die Annahme für gerechtfertigt hält, dass „eine vorhandene tuberculöse Constitution zur Entzündung des Zellgewebes in der Umgebung der Blase disponirt, wie dies auch an anderen Stellen der Fall ist"; ausserdem hält Englisch nach seinen Erfahrungen noch eine bestehende oder vorausgegangene Erkrankung der Harnorgane für besonders disponirend. Er ist ferner in Uebereinstimmung mit Leusser der Ansicht, dass es ein Agens geben muss, welches auf das Zellgewebe des Cavum Retzii isolirt einwirken und eine umschriebene Entzündung desselben erzeugen kann. Wenn dabei gleichzeitig die Blase in Mitleidenschaft gezogen wird, so kommen die als Blasen-

entzündung sich darstellenden Complicationen zu Stande. „Welcher Natur dieses Agens ist," sagt Englisch, „lässt sich derzeit nicht bestimmen, doch stimmt der Vorgang mit jenem überein, wie wir ihn auch bei anderen Infectionskrankheiten beobachten können. Es handelt sich daher um eine Infectionskrankheit."

§. 21. Symptome. In zahlreichen Fällen von idiopathischer Entzündung des Cavum praevesicale wurden, wie bereits oben in der allgemeinen Uebersicht über die Symptome der prävesicalen Phlegmone hervorgehoben ist, Störungen von Seiten des Magendarmcanals beobachtet: Uebelkeit, Erbrechen, Koliken, Stuhlverstopfung oder Diarrhöe, selbst Zeichen von Darmverschluss (Gruber, Guyon) — Symptome, die auf peritoneale Reizung bezogen werden können. Das Fehlen von Collapserscheinungen ist als Unterscheidungsmerkmal von ausgesprochener Peritonitis oder wahrer Darmeinklemmung zu verwerthen (Vallin). Eine Anzahl derjenigen Fälle, bei welchen die Darmerscheinungen besonders deutlich vorhanden waren, und welche nicht selten mit spontaner Resorption des entzündlichen Exsudates endeten, macht ganz den Eindruck, als ob es sich um paratyphlitische, in den prävesicalen Raum fortgeschrittene Entzündungen handele, wenn auch die betreffenden Beobachter einer anderen Auffassung Ausdruck geben. — Dass das prävesicale Zellgewebe mit demjenigen der Fossa iliaca und der Umgebung des Coecum in directer Verbindung steht, wurde bereits oben erwähnt.

Weiter pflegt die Entzündung des Cavum praevesicale sich mit Schmerzen einzuleiten, die entweder zunächst mehr allgemein über den Bauch verbreitet sind, oder sofort eine Localisation in der Unterbauchgegend aufweisen. Nicht selten erreichte der Schmerz eine solche Intensität, dass die Patienten mit flectirten Hüft- und Kniegelenken dalagen, und dass bei der geringsten Bewegung sehr lebhafte Steigerung der localen Empfindlichkeit Platz griff. Nach den Erfahrungen von Englisch dürfte der Schmerz in der Mehrzahl der Fälle zeitlich mit der Geschwulstbildung zusammenfallen. — Die Art des Auftretens der entzündlichen Schwellung und ihre Gestalt wurden bereits oben besprochen, es sei nur noch hervorgehoben, dass nach Gyon die Oberfläche derselben besonders an den Seiten im Anfang eine höckerige Beschaffenheit zu haben pflegt. Im Uebrigen gleicht die Schwellung ihrer Gestalt und den percutorischen Erscheinungen nach auffallend der ausgedehnten Harnblase. Es ist desshalb für die differentielle Diagnose von grosser Wichtigkeit, durch den Catheter die Blase zu entleeren und dann zu prüfen, in wiefern diess eine Veränderung der betreffenden Anschwellung herbeiführt. — Störungen von Seiten der Urinentleerung sind sehr häufig bei der prävesicalen Phlegmone vorhanden, und sie beruhen auf einer Reizung, welche die prävesicale Entzündung auf die Blasenwand selbst ausübt; auch wird leicht die Ausdehnungsfähigkeit der Blase durch die sie umlagernden Entzündungsproducte vermindert. Der Urin zeigt dabei entweder normale Beschaffenheit oder nur geringe Veränderungen.

Die chronischen Fälle von idiopathischer prävesicaler Phlegmone sind häufig durch Fehlen der entzündlichen Anfangserscheinungen ausgezeichnet, so dass erst das Auftreten der Geschwulst mit begleitenden

Harnbeschwerden die Aufmerksamkeit auf die bestehende Erkrankung hinleitet.

§. 22. Verlauf und Ausgang der idiopathischen Formen von prävesicaler Entzündung können entweder zu Verhärtung und Resorption des entzündlichen Infiltrates (Fall Gérardin), oder zu Eiterung führen; und im letzteren Falle kommt es dann, wenn keine Incision gemacht wird, zum Durchbruch an den verschiedensten Stellen, wie es oben näher ausgeführt wurde. In Englisch's 5. Fall, den er zu den idiopathischen Entzündungen rechnet, welcher aber vielleicht auch als consecutive Phlegmone nach Gonorrhöe aufgefasst werden kann, erfolgte der Durchbruch eines kleinen prävesicalen Abscesses in die Harnröhre.

§. 23. Bei der Diagnose der fraglichen Entzündungen kann es im Anfangsstadium, wenn physicalisch noch keine Veränderung im Hypogastrium nachzuweisen ist, schwer sein, eine allgemeine Peritonitis, eine Darm- oder Blasenerkrankung auszuschliessen. Wenn die entzündliche Infiltration zur Ausbildung gekommen ist, so muss, ehe es gelingt, durch den Nachweis der Fluctuation ihre physicalischen Eigenschaften festzustellen, auch an Neubildungen, wie Fibrome, Sarcome der Fascien und Muskeln, ebenso an Enchondrome des Os pubis gedacht werden. Aber auch, nachdem die Anwesenheit von Fluctuation festgestellt ist, können noch Echinococcen und event. Urachuscysten in differentiell-diagnostischer Beziehung in Betracht kommen. Auch Neubildungen der Blase oder anderer Organe der Bauchhöhle können zu Verwechselungen mit der idiopathischen Phlegmone des prävesicalen Raumes führen, wie zwei lehrreiche, von Englisch mitgetheilte Fälle beweisen.

b) Die traumatischen Entzündungen.

§. 24. Unter diesem Titel behandelt Englisch nach Bouilly 1) solche Fälle, bei denen eine äussere Gewalt zu Grunde liegt, ohne dass es zu Harnaustritt gekommen ist, und 2) durch Harnaustritt bedingte Entzündungen. — In der Litteratur ist nur eine sehr geringe Anzahl von Beobachtungen beschrieben worden, die man als traumatische Entzündungen des prävesicalen Raumes auffassen kann; dennoch ist es von vornherein wahrscheinlich, dass diese Affection nicht so ganz selten zur Entwickelung kommt. Als ätiologische Momente sind zu nennen: stumpfe und scharfe, den Unterleib treffende Gewalten, dann Verletzungen der Blase von innen her und Blasenrupturen; auch Erkältungen dürfen als äussere Einwirkungen mit angeführt werden.

Da manche Fälle von traumatischer Entzündung des prävesicalen Raumes sich mit den physicalischen Erscheinungen des Blutextravasates einleiten, so sei hier beiläufig erwähnt, dass prävesicale Blutansammlungen die anatomischen Merkmale des Cavum praevesicale in sehr klarer Weise zur Anschauung bringen können, auch wenn sie nicht in Eiterung übergehen, sondern zur Resorption gelangen. — Dujardin-Beaumetz berichtet über einen 67jährigen, mit Mitralinsufficienz behafteten Patienten, bei welchem spontan in der Umgebung der Blase eine Anschwellung entstand und auch wieder spontan sich zurückbildete. Dujardin fasst dieselbe als Hämatom („Haematocele

perivesicalis", wohl besser paravesicalis) auf. Gleichzeitig hatte sich eine Sugillation am Nabel ausgebildet, die sich bald über die Bauchwand hin nach der Regio hypogastrica, dann auf den Penis und das Scrotum, in die Umgebung des Anus und auf die innere Fläche der Oberschenkel ausdehnte. Die tiefer im Hypogastrium gelegene Geschwulst bot das Bild der stark ausgedehnten Harnblase dar; vom Rectum aus war nichts Besonderes zu constatiren. Der ganze Verlauf war schmerz- und fieberlos. — Aehnliche, doch wesentlich unsicherere Fälle sind von Léon und Sacré mitgetheilt worden.

Die Symptome der traumatischen Entzündung des prävesicalen Raumes weichen nicht wesentlich von denjenigen der idiopathischen Entzündungen ab, nur sollen nach Englisch auffallend selten Erscheinungen von Seiten des Darmes vorhanden sein. Handelt es sich um ein einfaches, später in Vereiterung übergehendes Hämatom, so pflegen sich im Anfang nur geringfügige subjective Symptome zu zeigen, und erst wenn — oft nach längerer Zeit — durch meist unbekannte Ursachen die Entzündung einsetzt, kommt es zu stürmischen Erscheinungen. Dadurch ergibt sich für diese Form der Entzündung ein im Ganzen langsamer, sich häufig über eine grössere Zeitperiode hinziehender Verlauf.

c) Die metastatischen Entzündungen.

§. 25. Bei den beiden Beobachtungen von Gruber und Paul, welche Englisch als metastatische Eiterungen im prävesicalen Raum auffasst, und zu denen noch ein nicht näher beschriebener Fall von Langer hinzukommt, hatte sich die Entzündung im Verlaufe einer typhösen Erkrankung ausgebildet. Wenn man annimmt, dass in diesen Fällen eine Gefässzerreissung an der Hinterfläche der Recti und ein daran sich anschliessendes Hämatom der Eiterung vorausgegangen sind, so erhält man eine nahe Verwandtschaft der sog. metastatischen und der im vorigen Paragraphen besprochenen traumatischen Phlegmonen des prävesicalen Raumes. — In Gruber's Fall, der durch Perforation des Eiters in die Bauchhöhle tödtlich endete, war theilweise Vereiterung der Muskelsubstanz der Recti vorhanden, welche Gruber zwar als secundär, von der Phlegmone aus zu Stande gekommen auffasst, die möglicherweise aber auch vor Betheiligung des prävesicalen Raumes sich an eine symptomlos erfolgte typhöse Muskelruptur angeschlossen hat. — Dass sich bei Pyämie metastatische Abscesse in der Umgebung der Blase entwickeln können, darf mit grosser Wahrscheinlichkeit angenommen werden (Englisch), wenn auch bezügliche Beobachtungen in der Litteratur nicht niedergelegt zu sein scheinen.

In Betreff der Symptome, des Verlaufes, der Diagnose und der Behandlung der metastatischen Eiterungen des prävesicalen Raumes kann auf das in den früheren Abschnitten über die idiopathische und traumatische Entzündung Gesagte verwiesen werden.

d) Die consecutiven Entzündungen.

§. 26. Diese Form der prävesicalen Entzündung ist nach Englisch unter allen die häufigste, und als Ausgangspuncte kommen in

Betracht: Erkrankungen 1) der Harnorgane, 2) der Geschlechtsorgane, 3) der übrigen Beckenorgane und der knöchernen Wand des Beckens. Im Einzelnen handelt es sich also um Erkrankungen der Blase (Cystitis, Ulceration der vorderen Blasenwand durch Concretionen oder Fremdkörper), der Harnröhre, der Prostata, der samenbereitenden und samenführenden Organe, des Uterus und der Ligg. lata, ferner um Entzündungen des Zellgewebes im kleinen Becken, in der Darmbeingrube, Para- und Perityphlitis, acute und chronische Eiterungen der Beckenlymphdrüsen, Entzündungen des pararectalen Gewebes, Psoas- und Iliacusabscesse, ulceröse Perforation der Baucheingeweide durch Fremdkörper, Knochenerkrankungen des Beckens u. s. w. — Besonderes Interesse beanspruchen abscedirende Entzündungen der Lymphdrüsen in der Fossa iliaca, welche sich bei sonst gesunden Individuen nach traumatischen Ulcerationen an den unteren Extremitäten entwickeln können; die betreffenden Abscesse liegen zunächst oberhalb des Poupart'schen Bandes in den tieferen Zellgewebsschichten der Bauchwand und brechen dann in das subcutane Gewebe durch. Desprès z. B. beschreibt zwei solche, characteristische Fälle.

Nach Englisch verdient die Gonorrhoe als Ursache der fortgeleiteten Phlegmone des prävesicalen Raumes besondere Erwähnung, und nach seinen eigenen Beobachtungen sind gerade diese Formen besagter Phlegmone die schwersten. — Faucon beschreibt einen Fall, welcher als Phlegmone der Bauchdecken über dem Poupart'schen Bande bei gleichzeitiger Härte in der Fossa iliaca diagnosticirt wurde. Es war frische Gonorrhoe des Blasenhalses, Epididymitis und Deferenitis vorausgegangen. Wegen schwerer Erscheinungen wurde incidirt und bis in das präperitoneale Bindegewebe vorgedrungen, aber kein Eiter gefunden; allmählich erfolgte Rückbildung.

Englisch hebt in diagnostischer Beziehung hervor, dass nicht selten bei acuten Erkrankungen der Blase, wenn auch im Beginn Fieber vorhanden war, im weiteren Verlauf, zumal wenn eine zur Entwickelung gekommene Nierenaffection wieder zurückgeht, die Temperatur trotz hochgradiger Veränderungen der Blase wieder normal wird, ja selbst unter die Norm sinkt. Sobald dann aber die Entzündung auf das die Blase umgebende Zellgewebe übergreift, gibt sich diess durch stürmische Fiebererscheinungen, event. Schüttelfröste zu erkennen, und das Fieber besteht dann fort, bis entweder Resolution oder Entleerung des Eiters erfolgt. Das Auftreten von Fiebererscheinungen bei Blasenerkrankungen ohne gleichzeitige acute Nierenentzündung muss desshalb immer den Verdacht auf prävesicale Entzündung wachrufen und eine entsprechende Untersuchung veranlassen.

Wenn die secundäre prävesicale Entzündung durch Uebertritt von Urin in die betreffenden Zellgewebsräume bedingt ist, so kann es unter günstigen Umständen, sobald der Urin normale Beschaffenheit besitzt und nur in geringer Quantität die Harnorgane verlassen hat, bei einer sehr mässigen Reaction bleiben, die vielleicht sogar wieder rückgängig wird. In den meisten Fällen jedoch ist zu erwarten, dass es zu den bekannten Erscheinungen der Urininfiltration, d. h. der septischen, jauchigen Entzündung des Zellgewebes mit ihrem characteristischen stürmischen Verlauf und entsprechend ungünstiger Prognose kommt.

Als eine nicht seltene Complication der consecutiven prävesicalen Phlegmone ist die Pyämie anzusehen, welche sich besonders im Anschluss an Thrombose der Venen mit eiterigem Zerfall ausbildet.

Eine ursprünglich intraperitoneal gelegene Eiterung kann in den prävesicalen Raum durchbrechen und sich hier weiter ausdehnen. König erwähnt einen Fall, der seiner Auffassung nach vielleicht in dieser Weise zu erklären ist.

Man wird im Allgemeinen voraussetzen dürfen, dass das Zellgewebe in der Umgebung desjenigen Organes, welches den Ausgangspunct für die prävesicale Entzündung bildet, zuerst erkrankt, und so wird es häufig möglich sein, aus dem Ergebniss der Palpation einen Rückschluss auf den Ursprung der secundären prävesicalen Entzündung zu machen. — Wenn paratyphlitische oder puerperale Beckeneiterungen sich nach dem Ligam. Poupartii hin ausdehnen und dann innerhalb des prävesicalen Raumes auf die Bauchdecken übergehen, so stellt sich als für die Diagnose wichtiges Symptom das Hinaufrücken der sogen. Respirationslinie ein, wie König hervorhebt. Während unter normalen Verhältnissen die respiratorischen Bewegungen der Bauchwand sich bis zum Poupart'schen Bande erstrecken, hören sie in den genannten Fällen schon von der Grenze an, bis zu welcher die Eiterung in den Bauchdecken vorgedrungen ist, auf.

Nicht selten bedingt die primäre Erkrankung, welche zu Entzündung des prävesicalen Raumes geführt hat, aus mechanischen Gründen oder wegen besonderer Beschaffenheit der entzündlichen Producte (abnorme Beimengungen zu dem Eiter), Eigenthümlichkeiten in dem Verlaufe der consecutiven Phlegmone, die sie von den anderen Formen derselben Erkrankung unterscheiden lassen. — Ferner kommt es vielleicht etwas häufiger als bei den idiopathischen Entzündungen zum Durchbruch des Eiters in die Organe der Bauchhöhle und dann vornehmlich in dasjenige Hohlorgan, von welchem ursprünglich die Entzündung ihren Ausgang genommen hatte. So berichtet z. B. Pauzat über einen Fall von Phlegmone des prävesicalen Raumes, bei welchem die Entzündung, wie es schien, von einer Perityphlitis ausgegangen war und durch Perforation des Eiters in den Darm — aller Wahrscheinlichkeit nach in das Cöcum — zur spontanen Rückbildung gelangte.

§. 27. Was nun die Behandlung der verschiedenen Formen von Entzündung des prävesicalen Raumes im Allgemeinen angeht, so werden in der ersten Zeit, da sicher constatirte Fälle von Rückgang der entzündlichen Infiltration bekannt sind, antiphlogistische Massnahmen zu treffen sein, besonders in Form von consequenter Anwendung des Eisbeutels auf die suprapubische Gegend oder event. auf die Dammgegend. Wenn man dann den Eindruck bekommt, dass die Entzündung wirklich Neigung zur Rückbildung zeigt, so können hydropathische Verbände, Cataplasmen und warme Bäder angezeigt sein, oder Einreibungen mit Unguent. hydrargyri u. s. w. Natürlich darf bei den consecutiven Formen der Entzündung auch die locale Behandlung der primären Erkrankung nicht vernachlässigt werden, vorausgesetzt dass die letztere überhaupt der Therapie zugänglich ist.

Lässt sich Uebergang der Entzündung in Eiterung nicht verhindern, so wird man von der Punction keinen sicheren und dauernden Erfolg

zu erwarten haben und dieselbe höchstens bei tiefliegenden Abscessen in der Form der Probepunction anwenden. Am wirksamsten und ungefährlichsten bleibt die Incision, welche in der Mehrzahl der Fälle zwischen Nabel und Symphyse ausgeführt wurde. Sehr wichtig ist vorhergehende Entleerung der Blase. Der Einschnitt muss bei zunehmender Schwellung so früh wie möglich ausgeführt werden, ehe es zum Durchbruch in ein Organ des Bauchraumes oder in die Bauchhöhle selbst kommt. Die primäre Eröffnung des Abscesses von der Vagina aus (Aran), oder die Anlegung einer weiteren Drainage durch das Scheidengewölbe nach Spaltung von den Bauchdecken aus (Vaussy, Gilette, Gosselin) ist wegen der Gefahr von Nebenverletzungen nur für besonders geeignete Fälle zu empfehlen. — Tillaux machte in der Linea alba eine grosse Incision und stiess von hier aus einen gekrümmten Troicart in das Vestibulum der Vulva durch. — Ist spontan Perforation nach aussen erfolgt, so wird in den meisten Fällen Erweiterung der Durchbruchstelle oder Anlegung einer günstiger beschaffenen Abflussöffnung nothwendig werden.

Entzündungen des submusculären Raumes.

§. 28. Allgemeines. Symptome. Verlauf. Betreffs der in dem submusculären Raume localisirten Entzündungen können wir, wie bei den prävesicalen Entzündungen, acut und mehr chronisch verlaufende Fälle unterscheiden. Bei den acuten Formen sind im Anfang oft intensive Erscheinungen vorhanden: allgemeines Krankheitsgefühl, Fieber, Appetitlosigkeit, Erbrechen, Obstipation, an welche sich dann die localen Symptome der Entzündung anzuschliessen pflegen. Es sind dies die folgenden: Die erste entzündliche Infiltration beginnt innerhalb der Bauchwand in der Nähe der Symphyse; hat sich erst eine tastbare Anschwellung ausgebildet, so lässt sich deren inniger Zusammenhang mit den Bauchdecken unschwer feststellen; bei erschlafften Bauchmuskeln kann die Geschwulst etwas seitlich verschoben werden, bei Contraction derselben tritt in evidenter Weise Fixation der Geschwulst ein, auch ihre Spannung wird dabei vermehrt, und die Palpation ergibt, dass die contrahirten Recti vor der Geschwulst verlaufen.

Die entzündliche Infiltration kann auf einen Rectus beschränkt bleiben oder beginnt einseitig und geht erst später auf den anderen Rectus über, oder aber es erkranken von vornherein beide hintere Rectusscheiden (Pinner). In letzterem Falle finden wir eine symmetrisch zu beiden Seiten der Linea alba gelegene, die seitlichen Grenzen der Mm. recti einhaltende Anschwellung, welche mit der Gestalt der gefüllten Harnblase verglichen werden kann; ihre Spitze ist nach der Symphyse, ihre Basis nach dem Nabel zu gerichtet. Die genauere Untersuchung ergibt, dass zwischen der Symphyse und der Geschwulst ein schmaler Raum freibleibt, was jedoch bei zunehmender Schwellung immer nur schwierig, zuweilen gar nicht nachweisbar ist (Pinner).

Die Inscriptiones tendineae reichen bekanntlich meist nicht bis an die Hinterfläche der Recti, und so geben dieselben auch gewöhnlich kein Hinderniss für die Ausbreitung des Eiters in der hinteren Rectusscheide einer Seite ab. Schwieriger ist nach den anatomischen Daten

die gleichzeitige Betheiligung beider hinteren Scheidenräume der Recti bezw. das Uebergreifen der Entzündung von einer Seite auf die andere zu erklären. Nach Duplay soll dieses Uebergreifen leicht erfolgen können, Pauzat gibt sogar an, dass von den Douglas'schen Linien nach abwärts die hintere Scheide der Recti gar keine Verbindung mit der Linea alba besitze und dass desshalb der unteren Partie der Muskeln eine gemeinschaftliche Scheide zukomme. Charpy hat dagegen bei seinen Untersuchungen immer eine durch die Insertion der Fascia transversa an der Linea alba bedingte Trennung zwischen beiden hinteren Scheiden gefunden, welche von der einseitig injicirten Gelatine nicht passirt wurde. Da nun die Fälle von symmetrisch zur Mittellinie gelagerter submusculärer Phlegmone nicht durch genauere Autopsien aufgeklärt sind, so vermuthet Charpy, dass die Entzündungen der hinteren Rectusscheiden vielleicht aus verschiedenen Gründen eine symmetrische Gestalt annehmen können, indem entweder in jeder Scheide eine isolirte Eiterung zu Stande kommt, oder ein einseitiger Abscess die mediane Scheidewand zur Seite drängt oder zerstört und dann auf die andere Seite übergreift, oder endlich indem von einer Rectusscheide aus Durchbruch des Eiters in das Cavum praevesicale erfolgt und nun die secundäre Entzündung dieses Raumes mit ihrer zur Mittellinie symmetrischen Gestalt in den Vordergrund tritt. — Man kann also im Allgemeinen sagen, dass eine vollkommen befriedigende Uebereinstimmung zwischen den anatomischen Untersuchungen über den submusculären Raum und dem klinischen Bilde der Entzündungen desselben bisher noch nicht hergestellt ist.

Bei der Palpation vom Rectum und von der Vagina aus wird die submusculäre Phlegmone, da sie ganz den Bauchdecken angehört und in typisch verlaufenden Fällen nicht in's Becken herabsteigt, nur schwer und undeutlich gefühlt oder auch gar nicht erreicht. — Anhaltende krampfhafte Erscheinungen von Seiten des Darmcanals pflegen zu fehlen, auch von Seiten der Harnblase sind meist keine Beschwerden vorhanden. — Erfolgt Durchbruch des Eiters nach aussen, so geschieht dies am häufigsten zwischen Nabel und Symphyse — a priori sollte man erwarten, dass der Eiter von der hinteren Scheide des Rectus aus am schwierigsten einen Weg in das Subcutangewebe finden würde —, doch kann auch in den prävesicalen Raum und ausnahmsweise am äusseren Rectusrand und in die Peritonealhöhle (Fall Gruber) Perforation erfolgen. Die Menge des vorhandenen Eiters ist meist gering.

§. 29. Ein Beispiel von submusculärer Phlegmone liefert der folgende, von Pinner beschriebene Fall:

45jähriger Mann. Die Krankheit begann mit intensiven Schmerzen in der Unterbauchgegend und im rechten Hypogastrium. Fieber war nicht vorhanden, auch liess sich keine Formveränderung der schmerzhaften Gegend nachweisen; Urinbeschwerden bestanden nicht. Später entwickelte sich eine Auftreibung oberhalb der Symphyse, es stellte sich leichtes Fieber ein und es wurde tiefe Fluctuation nachweisbar. Die Geschwulst reichte von der Symphyse bis einige Centimeter unterhalb des Nabels und überragte die Linea alba nach rechts um 13, nach links um 14 cm. Eine handbreit von der Mittellinie nach links an einer gerötheten Stelle ausgeführte Incision entleerte bedeutende Mengen fötiden Eiters. Der eingeführte Finger drang unter dem Rectus entlang, dessen hintere Muskelfläche sichtbar war, bis gegen die Symphyse, dann durch ein mässig weites Loch nach rechts

unter den anderen Rectus in eine kleinere Höhle. Im subcutanen Gewebe war Eitersenkung nach dem Scrotum hin zu Stande gekommen, welche incidirt wurde. Die Heilung erfolgte langsam, es blieb eine Verdickung am unteren Theil der Recti bestehen. Während der Heilung entwickelten sich ein Abscess im linken Deltoideus, ein zweiter in der Tiefe zwischen rechter Tibia und Fibula. Ein ätiologisches Moment für die Erkrankung liess sich nicht auffinden.

§. 30. Aetiologie.. Für die Aetiologie der submusculären Entzündungen kommen wesentlich Affectionen der Mm. recti in Frage; in einer Anzahl von Fällen muss daneben vorläufig wegen Mangels plausibeler ursächlicher Momente eine idiopathische Entstehung angenommen werden. Auch lässt die anatomische Anordnung die Möglichkeit zu, dass von den drei letzten wahren Rippen aus Eiterungen hinter dem Rectus in dessen Scheide sich herabsenken können (Albert).

Von Adams ist ein Fall von Abscess der linken Rectusscheide beschrieben worden, der möglicherweise von einer oberflächlichen Caries des Schambeins aus entstanden ist.

Die vorwiegend in der Reconvalescenz von Typhus auftretenden Rupturen der geraden Bauchmuskeln haben, wie bereits früher besprochen wurde, mit Vorliebe ihren Sitz etwa der Mitte zwischen Nabel und Symphyse entsprechend und betreffen häufig die hinteren Schichten der Muskelsubstanz. Auch einfache Hämatome ohne deutliche Muskelfaserzerreissung können im Verlauf des Typhus an der Hinterfläche der Recti auftreten. Erfolgt nun ausnahmsweise Entzündung und Vereiterung des ausgetretenen Blutes, so muss sich dieser Process im submusculären Raume abspielen. — Wie sich die klinischen Erscheinungen der typhösen Rectusruptur und sich anschliessender Eiterung gestalten, wurde bereits oben bei Gelegenheit der Entzündungen der vorderen Rectusscheide erörtert (§. 8).

§. 31. Diagnose. Die Diagnose der submusculären Phlegmone kann besonders in den Anfangsstadien der Erkrankung, wenn es noch zu keiner ausgesprochenen Schwellung gekommen ist, erhebliche Schwierigkeiten bereiten; vorzugsweise handelt es sich hier um die Unterscheidung von umschriebener oder allgemeiner Peritonitis. Ist erst eine Geschwulst zur Ausbildung gekommen, so muss zunächst festgestellt werden, ob dieselbe in Zusammenhang mit den Recti steht und ob sie vor oder hinter diesen Muskeln ihren Sitz hat.

Die wesentlichsten Merkmale, welche die Eiterung in dem submusculären Raume von derjenigen des prävesicalen unterscheiden lassen, sind folgende: Die Basis der oval gestalteten submusculären Phlegmone liegt in der Nabelgegend, ihre Spitze erreicht die Symphyse nicht; sie kann einseitig oder symmetrisch zu beiden Seiten der Linea alba gelagert sein, Erscheinungen von Seiten der Harnblase pflegen nicht aufzutreten; der Durchbruch des Eiters erfolgt zwischen Nabel und Symphyse, ausnahmsweise in die Bauchhöhle. Die prävesicale Phlegmone dagegen hat eine mehr kugelige Gestalt und liegt zum Theil hinter der Symphyse, von wo aus sie gern im Beckenzellgewebe weiterwandert. Ihre Gestalt gleicht noch mehr als die der submusculären Abscesse der ausgedehnten Harnblase. Beschwerden von Seiten der Blase pflegen regelmässig vorhanden zu sein. Der Eiterdurchbruch kann oberhalb der Symphyse an den Bauchdecken oder in eines der Beckenhohlorgane

erfolgen. — Dass eine exacte Trennung zwischen dem submusculären und prävesicalen Raume nicht existirt, und dass desshalb die Eiterung besonders bei längerem Bestande leicht durch die in dem trennenden Fascienblatt vorhandenen Lücken von dem einen in den andern Raum übergreifen kann, wurde bereits oben erwähnt.

§. 32. Verlauf. Was den Verlauf der submusculären Entzündungen angeht, so kann der Ausgang in Verhärtung und Resorption oder, wie in der Mehrzahl der Fälle, in Eiterung stattfinden. Der Eiter bahnt sich dann meistens durch die Muskelsubstanz oder an den Rändern der Recti entlang einen Weg in die vordere Rectusscheide, durchbricht diese und gelangt so in das subcutane Gewebe, von wo aus die Haut, der Regel nach etwa in der Mitte zwischen Nabel und Symphyse, perforirt wird. In seltenen Fällen sah man Eiterdurchbruch in die Peritonealhöhle mit tödtlichem Ausgang erfolgen.

§. 33. Prognose. Abgesehen von diesem letzteren Ausnahmefall muss die Prognose der submusculären Phlegmone als günstig bezeichnet werden: wenn der Eiter guten Abfluss findet, so pflegt die Heilung sehr schnell von Statten zu gehen.

§. 34. Behandlung. Wegen der Möglichkeit einer Perforation in die Bauchhöhle empfiehlt es sich, wenn keine Aussicht auf spontane Rückbildung vorhanden ist, frühzeitig eine operative Behandlung einzuleiten und die Incision etwa in der Mitte zwischen Nabel und Symphyse vorzunehmen, wenn nicht ein anderer Punct wegen dort bevorstehenden Durchbruches des Eiters zum Einschnitt auffordert; etwa vorhandene Muskelfetzen und Blutcoagula sind auszuräumen; wenn die Höhle sich weit nach abwärts erstreckt, kann in der Nähe der Symphyse eine Gegenöffnung zweckmässig werden. — Mit Recht spricht sich Pinner gegen den Vorschlag Leusser's aus, die Muskeln, welche, um in den submusculären Raum zu gelangen, getrennt werden mussten, wieder zu nähen, dann zwischen Fascia transversa und Muskeln ein Drainrohr einzulegen und schliesslich die Haut bis auf den oberen und unteren Wundwinkel durch Nähte zu schliessen. Bei dem von Leusser beschriebenen Maas'schen Falle kam diess Verfahren zur Ausführung. — Möglichst wenig Nähte werden sich bei diesen Eiterungen wie bei den meisten anderen Eiterungen am besten für die Heilung bewähren.

5. Heurteaux' subumbilicale Phlegmone.

§. 35. An dieser Stelle haben wir der Frage näher zu treten, welche Stellung der von Heurteaux beschriebenen, in den neueren Arbeiten von Pinner und Leusser gar nicht, von Englisch nur ganz kurz, von Charpy dagegen eingehender berücksichtigten subumbilicalen Phlegmone anzuweisen ist: ob dieselbe mit der prävesicalen oder submusculären Phlegmone identisch ist, oder ob sie eine selbständige Bedeutung beanspruchen darf.

Heurteaux berichtet eingehend über 6 Fälle, die in ihren Symptomen grosse Aehnlichkeit mit der oben geschilderten submuscu-

lären Phlegmone haben. — Die subumbilicale Phlegmone scheint nach Heurteaux nicht an ein bestimmtes Alter gebunden zu sein; sie wurde auch ebenso häufig beim männlichen wie weiblichen Geschlecht beobachtet. Selten erkranken Personen, die bis dahin vollkommen gesund waren, meist sind verschiedenartige Krankheiten vorausgegangen. Man muss acute und subacute Formen unterscheiden. Die ersteren sind im Anfang durch lebhafte Schmerzhaftigkeit, durch Fieber, Obstipation und zuweilen durch Erbrechen ausgezeichnet. Niemals waren die allgemeinen und localen Erscheinungen so heftig, wie es bei der Mehrzahl der sonst als tiefe Phlegmonen der vorderen Bauchwand beschriebenen Entzündungen beobachtet ist. Das obere Ende der ausgebildeten Phlegmone schneidet am Nabel ab, das untere lässt sich bis zur Mitte zwischen Nabel und Symphyse oder bis zum unteren Drittel dieser Entfernung verfolgen. Die Form ist im Allgemeinen elliptisch mit abgerundeten Rändern und Winkeln; die Basis liegt am Nabel, die Spitze des Ovals scheint sich in das Becken zu senken und ist schwer zu verfolgen. Seitliche Verschiebbarkeit besteht nicht. Der Durchbruch des Eiters findet meist 2—3 Fingerbreiten unterhalb des Nabels in der Mittellinie statt, doch kann auch die Nabelnarbe perforirt werden. Der Eiter war immer nur in mässiger Menge (Maximum 120—150 g) vorhanden und nie eigentlich fäculent. Die Abscesshöhle zeigte sich von vorn nach hinten abgeplattet; das untere Ende blieb — bei der Sondirung von der Durchbruchsfistel aus — immer wenigstens 3—4 cm von der Symphyse entfernt. Heurteaux meint, dass ein im Bindegewebe gebildeter Wall die Entzündung am Fortschreiten nach abwärts hindert. In den subacut verlaufenen Fällen waren anfangs so wenig Beschwerden vorhanden, dass die betreffenden Patienten ohne grosse Ermüdung ausgehen konnten. Heurteaux glaubt, dass sich seine subumbilicale Phlegmone wohl von Entzündungen des Retzius'schen Raumes unterscheiden lasse; die Aehnlichkeit mit der ausgedehnten Harnblase oder dem vergrösserten Uterus ist bei beiden vorhanden.

Unter den 6 Fällen Heurteaux' betrifft die Erkrankung nur einmal eine bis dahin gesunde Patientin; die in die Vagina erfolgte Perforation des Eiters reiht diesen Fall den prävesicalen Phlegmonen an. Bei den übrigen Patienten konnte wenigstens eine zeitliche Beziehung der subumbilicalen Phlegmone zu Syphilis, Wochenbett, Pleuritis, Typhus, Masern (mit Bronchopneumonie bei einem skrophulösen Kind) festgestellt werden. Alle 6 Fälle endeten mit Eiterung; 4 Mal erfolgte spontaner Durchbruch (2 Mal untere Partie der Nabelnarbe, 1 Mal Mitte der Regio hypogastrica, 1 Mal Vagina), 2 Mal wurde die Punction an der prominentesten Stelle, zwei Fingerbreiten unterhalb des Nabels ausgeführt.

Die Prognose muss günstig gestellt werden: die Behandlung hat nach den für die übrigen Formen der Bauchdeckenphlegmone geltenden Regeln zu erfolgen.

Heurteaux hat keine Autopsie eines Falles seiner subumbilicalen Phlegmone zur Verfügung, vermuthet aber, dass der Process sich in einem Fascienraum abspielt, der von Joüon auf Grund anatomischer Untersuchungen abgegrenzt wird. Derselbe soll, unter der Muskelschicht vor der auch als Fascia sub- oder infraumbilicalis bezeichneten Fascia transversalis gelegen, nach beiden Seiten von der Anheftungslinie

letzterer an die lateralen Ränder der Rectusscheiden begrenzt und mit Fett angefüllt sein. — Charpy hat durch Injectionen mit Gelatine die typische Form der Heurteaux'schen Phlegmone künstlich erzeugen können, er glaubt aber, dass der betreffende Raum zum Theil präperitoneal, zum Theil präfascial gelegen sei: en arrière il (le phlegmon sous-ombilical) est limité par le péritoine de chaque côté et au milieu par le feuillet prévésical ou fascia propria (Velpeau) qui, accompagnant l'ouraque et les artères ombilicales, vient avec eux se fixer à l'ombilic. Il est donc en partie prépéritionéal en partie préfascial.

Richelot beschreibt einen Fall, den er der Lage des Abscesses nach mit Heurteaux' Beobachtungen für identisch hält. Es erfolgte Eiterdurchbruch am Nabel und Entleerung einer dicken käsigen Masse daselbst. Richelot fasst ätiologisch die Erkrankung als tuberculösen Abscess auf und vermuthet, dass in zwei von Heurteaux' Fällen auch Tuberculose vorgelegen habe. Er referirt dann noch eine Beobachtung Verneuil's, wo bei einer tuberculösen Patientin nach Contusion subumbilicale Phlegmone entstanden war. Durch Incision wurde milchähnliche Flüssigkeit entleert, eine Fistel blieb bestehen, und der Tod erfolgte an Lungenphthise. Richelot resumirt seine Untersuchungen dahin, dass eine Varietät der subperitonealen Abscesse der vorderen Bauchwand entsprechend der Phlegmone subumbilicalis Heurteaux' existire, und dass die Mehrzahl dieser Fälle wahrscheinlich als tuberculöse Abscesse aufzufassen seien.

In der kurzen Discussion, die sich an Heurteaux' Mittheilung in der Société de chirurgie anschloss, wurden bereits Zweifel über die isolirte Stellung der von ihm beschriebenen Phlegmone laut. — Die Frage, ob der Heurteaux'schen Phlegmone subumbilicalis eine selbständige Stellung unter den Entzündungen der Bauchdecken gebührt, scheint mir nach den bis jetzt vorliegenden Beobachtungen und Untersuchungen noch nicht entschieden werden zu können. Auch durch Charpy's Angaben ist in anatomischer Beziehung noch keine genügende Klarheit geschaffen worden. Dass die klinischen Beobachtungen nicht ganz gleichwerthige Fälle betreffen, scheint mir sehr wahrscheinlich; einzelne derselben stehen den submusculären und prävesicalen Formen der Bauchwandphlegmone mindestens sehr nahe. Es müssen erst weitere genauere Beobachtungen abgewartet werden, ehe es möglich sein wird, über die Natur und Bedeutung der von Heurteaux beschriebenen subumbilicalen Phlegmone ein einigermassen sicheres Urtheil zu gewinnen. Auch ist es übrigens nicht unwahrscheinlich, dass die jetzt am meisten vertretenen Anschauungen über das Wesen der submusculären und prävesicalen Entzündungen durch weitere Erfahrungen in mancher Hinsicht modificirt werden müssen.

6. Die präperitonealen Entzündungen.

§. 36. Wir haben oben bei unserer Erörterung der anatomischen Verhältnisse der tieferen Schichten des Hypogastriums festgestellt, dass ausser dem submusculären und prävesicalen Raume noch eine dritte, das eigentliche präperitoneale Zellgewebe einschliessende Abtheilung als präperitonealer Raum unterschieden werden kann. Wie nun Eng-

lisch hervorhebt, ist trotz der sicheren Abtrennung, die man anatomisch zwischen dem prävesicalen und präperitonealen Cavum machen kann, die isolirte Entzündung des diese Räume ausfüllenden Zellgewebes noch nicht sicher constatirt. Englisch glaubt, dass eine Unterscheidung der beiden Arten von Entzündung sich wohl nur in frühen Stadien ausführen liesse, da später durch die mit Fett ausgefüllten Lücken innerhalb der trennenden Fascienwand eine Ausbreitung der Entzündung von einem Raume in den anderen unschwer eintreten müsse. Schon das sehr häufige Vorhandensein von Erscheinungen peritonealer Reizung bei der prävesicalen und submusculären Phlegmone spricht dafür, dass eine Betheiligung des präperitonealen Raumes, vielleicht nur in Gestalt eines entzündlichen Oedems und dadurch bedingter Reizung des Bauchfells, bei diesen Entzündungen sehr leicht zu Stande kommt.

In den Anfangsstadien der prävesicalen und präperitonealen Phlegmone liesse sich vielleicht deren Verhältniss zur Blase diagnostisch verwerthen: bei der isolirten prävesicalen Entzündung ist ein Freibleiben der hinteren Blasengegend zu erwarten, was vom Rectum aus constatirt werden kann, während die präperitoneale Phlegmone mehr Neigung haben wird, sich an der Hinterfläche der Blase entlang, event. nach der Fossa iliaca hin oder noch weiter zu entwickeln. Hat die Eiterung eine wesentlich prävesicale Lage, so wird sie entsprechend der Gestalt der Blase annähernd runde Form darbieten (Charpy).

Unzweifelhaft können Eiterungen, die aus der freien Bauchhöhle oder von den verschiedenen Organen derselben herstammen, oder auch von dem Scelet des Thorax ihren Ausgang genommen haben, in dem subperitonealen Gewebe der Bauchwand sich ausbreiten; Charpy zählt Erkrankungen der Blase, des Uterus, des Cöcum und Abscesse des prävesicalen Raumes als Ursachen der präperitonealen Phlegmone auf. Rührt dieselbe von Perforation des Darmcanales her, so enthält die Eiterhöhle häufig Gas, was dann besondere physikalische Erscheinungen erzeugt (tympanitischen Percussionsschall und neben der Fluctuationswahrnehmung gurrende und plätschernde Geräusche). — Man hat auch beobachtet, dass eiterige pleuritische Exsudate zwischen den vorderen Ursprungszacken des Zwerchfelles durchtraten, sich in das subperitoneale Zellgewebe der vorderen Bauchwand begaben und dann in der Nabelgegend oder unterhalb derselben nach der Oberfläche zu sich einen Weg bahnten.

Nach Charpy findet sich bei der präperitonealen Phlegmone nicht selten eine Art von Fortsatz nach oben, dem Urachus in der Nabelgegend folgend. Es soll auch am häufigsten in der unteren Partie der Nabelnarbe über der Insertion des Urachus zum Durchbruch des Eiters kommen, zum Unterschied von den prävesicalen und submusculären Phlegmonen; doch nimmt Charpy auch die Möglichkeit des Eiterdurchbruches in die Blase, das Rectum, die Vagina und die Peritonealhöhle an.

Für die differentielle Diagnose der präperitonealen Eiterung der vorderen Bauchwand werden zunächst die in dem submusculären und prävesicalen Raume sich localisirenden Entzündungen in Frage kommen, welche neben den übrigen früher geschilderten characteristischen Eigenschaften vor allem durch ihre regelmässige Gestalt ausgezeichnet sind. Nur wenn die präperitoneale Entzündung in einem bestimmten

Moment ihrer Entwickelung dieselbe äussere Form aufweist, kann es ohne längere Zeit fortgesetzte Beobachtung schwer oder geradezu unmöglich werden, eine bestimmte Entscheidung zu treffen. Desgleichen kann bei abgekapselten intraperitonealen Eiterungen, wenn nicht der Verlauf für die Diagnose ausreichende Momente an die Hand gibt, die Trennung von präperitonealer Entzündung äusserst schwierig sich gestalten, besonders desshalb, weil bei der präperitonealen Phlegmone regelmässig Symptome von Mitbetheiligung des Peritoneums vorhanden zu sein pflegen.

Die Grundsätze für die Behandlung der präperitonealen Phlegmone weichen von dem in den früheren Abschnitten Dargelegten nicht wesentlich ab.

Capitel II.

Fremdkörper in den Bauchdecken.

§. 37. Wir hatten schon verschiedentlich Gelegenheit, die Erscheinungen zu erwähnen, welche fremde Körper innerhalb der Bauchdecken zu erzeugen im Stande sind; es soll jetzt nochmals im Zusammenhang diese Ursache von Erkrankung der Bauchdecken behandelt werden. — Unter der Bezeichnung Fremdkörper verstehen wir sowohl die von aussen, sei es direct, sei es indirect (von Hohlorganen des Bauchraumes aus) in die Bauchwand gelangten fremden Gegenstände, als auch pathologische Producte körperlicher Natur, die in inneren Organen entstanden und von da aus in die Gewebe der Bauchdecken vorgedrungen sind.

§. 38. Sämmtliche Fremdkörper, die durch äussere Verletzungen in den Organismus gelangen können, sind begreiflicherweise auch geeignet, einmal gelegentlich in die Bauchdecken einzudringen und dort liegen zu bleiben. Wir wollen jedoch nur diejenigen Fälle erörtern, bei welchen Fremdkörper entweder ganz unbemerkt oder doch auf so gelinde Weise die äusseren Schichten der Bauchwand passirt haben, dass der Act der Verletzung für die Betrachtung ganz in den Hintergrund tritt, und nur die Symptome, welche die Anwesenheit des Fremdkörpers als solche hervorruft, unser Interesse beanspruchen. In diesem Sinne kommen wesentlich Nadeln und ihnen ähnliche Gegenstände in Betracht, die entweder von Hysterischen absichtlich in die Bauchdecken eingestochen werden oder von den Kleidern aus unbemerkt eindringen. Wenn Hysterische sich Nadeln unter die Haut bringen, so scheinen dabei Anästhesien der betreffenden Hautbezirke eine Rolle zu spielen; man hat in einzelnen Fällen mehrere Hundert solcher von den Kranken selbst eingestochener Nadeln entfernen müssen.

Die Nadeln können, wenn nicht gleichzeitig mit ihnen eine Infection ihren Weg in die Gewebe der Bauchwand gefunden hat, völlig symptomlos eingekapselt bleiben, bis sie einmal zufällig entdeckt werden.

Ich untersuchte einen Patienten, bei dem man nach Contusion der Schulter an deren Aussenseite einen abgesprengten Knochensplitter zu fühlen glaubte. Es

stellte sich jedoch heraus, dass keine Verletzung des Knochens stattgefunden hatte, dass vielmehr der wahrgenommene spitze Gegenstand eine Nadel war, die schon vor längerer Zeit, ohne dass der Patient eine Ahnung davon hatte, in die Weichtheile der Schultergegend von aussen eingedrungen sein musste und daselbst symptomlos liegen geblieben war.

Häufiger erregt eine in der Bauchwand befindliche Nadel acute oder chronische, oft schmerzhafte Entzündungen, unter der Form entweder einer plastischen Infiltration des Bindegewebes oder eines Abscesses. — Cheever extrahirte eine Nadel, die drei Jahre lang innerhalb der Bauchdecken der Gegend der kurzen Rippen entsprechend gelegen und eine sehr schmerzhafte Anschwellung verursacht hatte.

§. 39. Wir wenden uns jetzt zur Besprechung derjenigen fremden Körper, welche vom Mund oder von anderen Körperöffnungen aus auf indirectem Wege in die Bauchdecken gelangen; bezüglich der Gallen- und Kothsteine und auch wegen der Deutung, welche der Entleerung von Darmwürmern aus Fisteln der Bauchwand zukommt, können wir auf spätere Abschnitte (Cap. X) verweisen. Am häufigsten bahnen sich Nadeln vom Magen-Darmcanal durch die Bauchdecken einen Weg; von seltener beobachteten Fremdkörpern seien erwähnt: Messer, Löffel, Fischgräten, eine Schusterahle, eine Kaninchenrippe, Fruchtkerne u. A. Zumal bei Geisteskranken wird ja nicht selten Verschlucken der verschiedenartigsten Gegenstände beobachtet; häufig geschieht diess in selbstmörderischer Absicht.

So berichtet z. B. van Andel (1866) über eine an Melancholie leidende Frau, die eine silberne Gabel geschluckt hatte, dem Beispiel einer anderen Kranken folgend, bei welcher kurz vorher wegen desselben Ereignisses die Gastrotomie mit tödtlichem Ausgange gemacht war. Die Patientin verlangte dringend ebenfalls operirt zu werden, was jedoch nicht geschah. In der ersten Zeit war die im Magen befindliche Gabel von aussen zu fühlen gewesen, nach 3½ Monaten gelang diess jedoch nicht mehr. Es entwickelte sich links über dem Nabel ein Tumor, etwa von der Grösse des im 4. Monat schwangeren Uterus. Nach 6 Monaten brach spontan links oberhalb des Nabels ein Abscess auf, der wenig Eiter und Koth entleerte; die Gabel wurde zunächst nicht gefunden. Nach einiger Zeit kamen dann die Spitzen derselben bis zu ⅔ ihrer Länge im Niveau des Nabels zum Vorschein. Durch 2 Incisionen wurde die Gabel beweglich gemacht und extrahirt; sie war mit Koth und grauschwarzem Belag von Schwefelsilber bedeckt, und auf der Mitte des Stiels hatten sich zahlreiche Krystalle von Kalkphosphat abgelagert. Nach 4 Wochen erfolgte Heilung der Kothfistel. — van Andel erwähnt noch mehrere ähnliche Fälle.

§. 40. Symptome und Verlauf. Bezüglich der Folgeerscheinungen, welche aus dem Magen-Darmcanal in die Bauchdecken eingewanderte Fremdkörper hervorrufen, können wir mit Peter folgende Fälle unterscheiden:

1) Die betreffenden Fremdkörper durchbohren eine durch circumscripte Peritonitis mit der Bauchwand verlöthete Stelle des Verdauungstractus und erzeugen in dem correspondirenden Abschnitte der Bauchdecken eine entzündliche, nicht eiterige Infiltration. Es ist diess nur möglich bei Nadeln oder ähnlichen Gegenständen, die im Stande sind, die Wand des Darmrohrs zu perforiren, ohne dass gleichzeitig Darminhalt mit austritt. — Sind die Fremdkörper grösser und unregelmässig gestaltet, so geben sie für sich allein schon einen vermehrten entzünd-

lichen Reiz ab, und bei ihrem Durchtritt durch den Darm kommt leichter ein gleichzeitiges Aussickern von Darminhalt zu Stande.

Unter solchen Umständen beobachten wir 2) innerhalb der Bauchwand stärkere Grade der Entzündung: circumscripte Eiterungen, Phlegmonen, jauchige, gashaltige Abscesse oder Kothabscesse mit entsprechend stürmischem Verlauf. Gar nicht selten treten die Symptome derartiger Entzündungen schubweise auf: zunächst entwickelt sich vielleicht schnell ein harter, sehr schmerzhafter Tumor, die entzündlichen Erscheinungen bilden sich aber bald zurück und erst nach Monaten setzen sie wieder ein, um dann zur Abscedirung zu führen.

Häufig kommen ferner Fälle zur Behandlung, bei denen Fremdkörper des Magen-Darmcanals 3) mehr oder weniger chronische Fisteln erzeugt haben. Aus vorläufig unbekannter Ursache entwickelt sich ein Abscess der Bauchdecken, der incidirt wird oder von selbst aufbricht (event. an mehreren Stellen), ein fremder Körper wird zunächst nicht gefunden, es bleibt eine Fistel bestehen. Erst später erfolgt spontane Ausstossung eines Fremdkörpers, oder ein solcher wird durch Sondirung erkannt und operativ entfernt. Es ist auffallend, dass relativ selten auf diese Weise Kothfisteln sich ausbilden; wenn sie aber zur Entwickelung gekommen sind, so pflegen sie in Bezug auf spontane Heilung eine günstige Prognose zu bieten.

Zuweilen machen Fremdkörper, nachdem sie aus dem Magen-Darmcanal in die Bauchdecken vorgedrungen sind, noch innerhalb der letzteren Ortsveränderungen durch, ehe sie sich der Oberfläche weiter nähern; sie senken sich ihrer Schwere folgend, am leichtesten wohl innerhalb des subcutanen Gewebes, nach abwärts und gelangen so in die Gegend der unteren Grenze der Bauchwand. Hier entwickelt sich dann allmählich eine entzündliche Infiltration oder Eiterung. Auf diese Art kann es geschehen, dass etwa zunächst in der Nabelgegend, wo der Fremdkörper sich zuerst in die Bauchdecken vorgeschoben hat, ein Abscess entsteht, dass der Fremdkörper selbst aber inzwischen etwa nach der Inguinalgegend hinwandert und nach einiger Zeit oberhalb des Poupart'schen Bandes einen zweiten Abscess erzeugt, aus dem er nach aussen befördert wird.

Dass der Durchtritt eines Fremdkörpers durch die Wand des Magendarmcanals nicht immer ohne erustere Betheiligung des Peritoneums verläuft, braucht kaum besonders hervorgehoben zu werden; partielle und allgemeine tödtliche Peritonitis kann unter ungünstigen Verhältnissen dabei zur Entwickelung kommen.

Auch von der Vagina aus gelangen in seltenen Fällen Fremdkörper in die Bauchdecken und rufen hier Abscedirungen hervor. In dieser Beziehung sei nur eine sehr interessante Beobachtung von Pétrequin und Folz kurz erwähnt.

Ein weiblicher Catheter war zum Zweck der Abtreibung von einer Hebamme tief in die Vagina eingeführt worden, ohne dass es — auch nicht nach erfolgtem Abort — zunächst gelang, denselben wieder zu entfernen. Erst nach 4 Monaten wurde er von einer Incision in der Nabelgegend aus extrahirt. Wahrscheinlich hatte der Catheter den Uterushals durchbohrt und war durch die Excavatio vesico-uterina intraperitoneal — wie Pétrequin vermuthet — in die Nabelgegend gelangt.

§. 41. Was die Diagnose der von den Bauch- oder Beckenorganen in die Bauchwand gelangten Fremdkörper angeht, so kann man im Allgemeinen sagen, dass in allen Fällen von entzündlicher Schwellung, von Abscessen, Phlegmonen und Fisteln besonders der rechten Regio iliaca (Cöcum und Colon ascendens) oder der mittleren Gegend der vorderen Bauchwand, wenn nicht andere Ursachen für dieselben nachweisbar sind, an Fremdkörper gedacht werden muss, weil diese so häufig die Erreger solcher Entzündungen darstellen. Vorzüglich wird dieser Verdacht gerechtfertigt sein, wenn den Symptomen der Bauchdeckenentzündung oder -eiterung Erscheinungen von Seiten des Magen-Darmcanals (Coliken, Verdauungsstörungen, Blutungen) oder von Seiten der Gallenblase vorausgegangen sind, besonders auch, wenn gleichzeitig vorübergehende Zeichen peritonealer Reizung bestehen. Ergibt dann die Anamnese, dass fremde Gegenstände geschluckt wurden oder dass Gallensteine per rectum abgegangen sind, so wird die Diagnose einer durch Fremdkörper erzeugten Entzündung schon wahrscheinlich. Natürlich muss das Urtheil so lange unsicher bleiben, als nicht durch die unverletzten Bauchdecken oder in der eröffneten Abscesshöhle bezw. in der Fistel der fremde Körper gefühlt werden kann. Beimengung von Magen- oder Darminhalt, von Galle oder Urin zum Abcsesseiter bezw. Fistelsecret wird dann einen Schluss über den Weg erlauben, welchen der Fremdkörper zurückgelegt hat, ehe er in das Bereich der Bauchdecken kam.

Bei Kindern, Hysterischen und Simulanten kann es, wie oben bereits angedeutet wurde, unter Umständen sehr schwierig sein, zu entscheiden, ob in der Bauchwand steckende Nadeln von aussen eingedrungen bezw. eingeführt, oder vom Darmcanal aus in dieselben gelangt sind. Vor Allem ist selbstverständlich genau zu untersuchen, ob nicht Spuren einer Einstichöffnung gefunden werden; wenn jedoch die Nadel bereits vor längerer Zeit die Haut passirt hat, so bedeutet ein in dieser Richtung negativer Befund nicht viel.

§. 42. Behandlung. Mit der Frage, wie in den Magen-Darmcanal oder die Beckenorgane hineingelangte Fremdkörper zu behandeln sind, haben wir uns hier nicht näher zu beschäftigen. Sobald ihre Anwesenheit innerhalb der Bauchdecken constatirt oder wahrscheinlich gemacht ist, muss Spaltung des Entzündungsherdes vorgenommen werden, um den betreffenden Fremdkörper zugänglich zu machen und zu entfernen. Ist bei Anwesenheit von Nadeln keine entzündliche Schwellung oder nur Infiltration ohne Eiterung vorhanden, so kann es genügen, die Nadel subcutan so zu verschieben, dass ihre Spitze die Haut durchbohrt, worauf dann die einfache Extraction vorgenommen wird. — Bei der Entfernung grösserer Fremdkörper muss, wenn dieselben nicht bereits ganz im Gebiet der Bauchdecken gelegen sind, mit grosser Vorsicht verfahren werden, damit nicht etwa Adhäsionen, die das perforirte Organ mit der Bauchwand verbinden und die Bauchhöhle abschliessen, zerrissen werden und dann eine peritoneale Infection zu Stande kommt. Nach Entfernung des Corpus delicti pflegt sehr schnell Heilung einzutreten, wenn einfach eiterige Entzündung vorliegt.

Capitel III.

Actinomycose der Bauchdecken.

§. 43. Allgemeines. Gibt es eine primäre Actinomycose der Bauchdecken? — Nachdem man erkannt hat, dass der Strahlenpilz durch die äussere Haut in den Körper eindringen kann, muss von vornherein die Möglichkeit zugegeben werden, dass auch die Bauchdecken primär an Actinomycose erkranken können; eine derartige, ganz sichere Beobachtung scheint jedoch bisher nicht gemacht zu sein. Fast in allen Fällen, bei welchen actinomycotische Infiltration, Abscesse und Fisteln innerhalb der Bauchdecken vorkamen, liess sich entweder einwurfsfrei oder doch als wahrscheinlich eine primäre Erkrankung des Darmcanals nachweisen; die Infection des Organismus hatte dann also vom Darme aus stattgefunden, und erst secundär war die Bauchwand in Mitleidenschaft gezogen worden.

Anm. Bulhões und de Magalhães fassen einen sehr genau beschriebenen Fall von allgemeiner Actinomycose der Bauch- und Brustorgane und des Gehirns, bei welchem 10 Jahre vor dem tödtlichen Ausgange nach Contusion im linken Hypochondrium eine häufig recidivirende Geschwulst entstanden war, die wiederholt incidirt wurde und endlich zu einer ausgebreiteten actinomycotischen Erkrankung dieser Gegend führte, so auf, dass die Infection von aussen erfolgt sei und sich dann erst secundär auf die Eingeweide verbreitet habe. Bei der grossen Complicirtheit des Falles, und da mir derselbe nur im Referat zugänglich war, bin ich nicht im Stande, die Richtigkeit dieser Auffassung zu vertreten.

Das Krankheitsbild der auf die Bauchdecken übergegangenen Darmactinomycose gestaltet sich verschieden, je nachdem die Symptome von Seiten der Bauchhöhle oder von Seiten der Bauchdecken in den Vordergrund treten: Die Aufnahme des Strahlenpilzes erfolgt vom Darm aus, es kommt aber bald ohne Betheiligung des Bauchfells zu einem Uebergreifen auf die Bauchwand, hier macht der Process die grössten Fortschritte, während innerhalb des Darmcanals die Erkrankung nur schleichend weitergeht, stillsteht oder vielleicht ganz ausheilt. — In einer anderen Gruppe von Fällen verbreitet sich dagegen die Actinomycose im Darm oder in einem der übrigen Organe der Bauchhöhle continuirlich weiter, während dann die Mitbetheiligung der Bauchdecken sowohl ihrer Bedeutung als ihren Symptomen nach ganz zurücktritt. — Einige Male war dem Auftreten der Actinomycose in den Bauchdecken ein Trauma an der betreffenden Stelle vorausgegangen (Bulhões und de Magalhães, v. Hochenegg); man kann sich wohl vorstellen, dass z. B. eine Contusion als Gelegenheitsursache für das Uebergreifen der Erkrankung vom Darm aus auf die Bauchwand wirksam sein kann. Actinomycose der Bauchdecken ist ungefähr gleich häufig bei Männern und Frauen des mittleren Lebensalters beobachtet worden.

§. 44. Symptome, Diagnose und Verlauf. Was zunächst die Fälle angeht, bei welchen klinisch die Affection der Bauchdecken gegenüber gleichzeitig vorhandenen inneren Localisationen im Vordergrunde steht, so machen sich bei ihnen gewöhnlich als erste Krankheitssymptome Erscheinungen von Seiten des Magendarmcanals oder

des Bauchfells, als Spannung und Schmerzen im Leib, Durchfall, Obstipation, Erbrechen, und wenn eine Betheiligung des perivesicalen Peritoneums vorliegt, Urinbeschwerden (Partsch) geltend. — Ist der Process einmal auf die Bauchdecken übergegangen, so verläuft er hier in der für die Actinomycose der äusseren Bedeckungen characteristischen Weise, wie es besonders von J. Israel genauer präcisirt ist: Zunächst etablirt sich an der kranken Stelle eine feste oder mehr elastische Geschwulst, die in den verschiedenen Schichten der Bauchwand ihren Sitz haben kann und oft lange Zeit hindurch keine wesentliche Veränderung in ihrer Consistenz erleidet. In diesem Stadium kann die Unterscheidung von einem festen Tumor der Bauchdecken Schwierigkeiten bereiten: bei dem von Glaser aus der v. Volkmann'schen Klinik mitgetheilten Falle war die Diagnose auf Bauchwandfibrom gestellt worden, wenn auch die rein mediane Lage der Geschwulst als im Allgemeinen diese Diagnose nicht gerade stützend hervorgehoben wurde. Der Verlauf und das eventuelle Vorhandensein von Darm- oder peritonealen Symptomen muss in zweifelhaften Fällen zwischen actinomycotischer Infiltration und wirklicher Geschwulstbildung in den Bauchdecken die Entscheidung herbeiführen. — Die Actinomycose localisirt sich besonders gern in der rechten Unterbauchgegend (Cöcum) und in der Umgebung des Nabels; in dem Meyer'schen Falle erfolgte spontaner Durchbruch am Nabel selbst, nachdem derselbe wie bei einer Hernie zapfenartig vorgetrieben und bläulich verfärbt gewesen war. Die anfangs derbe actinomycotische Infiltration in der Bauchwand erweicht im weiteren Verlauf allmählich, und es ist dann besonders characteristisch, dass häufig nach einander multiple Abscedirungen und Durchbruchstellen auftreten, die unter sich durch oft lange Fistelgänge communiciren. Eine Verbindung mit dem Darmlumen kann bei nach aussen erfolgendem Durchbruch vorhanden sein und fortbestehen, oder auch sich wieder schliessen, oder endlich, wenn zunächst nicht vorhanden, erst später auftreten (Fall Middeldorpff). Sobald Perforation nach aussen erfolgt oder eine Incision gemacht ist, muss die macroscopische und microscopische Untersuchung der entleerten Massen die bekannten. der Actinomycose eigenthümlichen Bestandtheile nachweisen und damit die Diagnose zu einer sicheren gestalten. — Dass die characteristischen Körner und Pilze gelegentlich in dem Actinomyceseiter nur sehr spärlich gefunden werden, ist bekannt. Bei einem von Magnussen beschriebenen Fall aus der v. Esmarch'schen Klinik wurde in einer dicht unterhalb der Spina ant. sup. gelegenen, gänseeigrossen, erweichten Geschwulst, welche die Bauchdecken vorwölbte, der Strahlenpilz nicht gefunden, und nur wegen der grossen äusseren Aehnlichkeit mit actinomycotischer Neubildung die Diagnose gestellt. Nach ½ Jahr entstand oberhalb der Darmbeinschaufel nach dem Rücken zu eine weiche Geschwulst, die excidirt wurde; sie enthielt Actinomyceskörner. Ein operirtes Recidiv an der zuerst erkrankten Stelle war wieder frei von Körnern, in einem weiteren Abscess der Lumbalgegend aber wurden sie dann constatirt. — Wenn die betreffenden Fisteln längere Zeit innerhalb der Bauchdecken bestanden haben, so pflegt sich eine weitreichende schwartige Verdickung und schwielig-bindegewebige Degeneration aller Gewebsschichten in ihrer Umgebung auszubilden, und gerade diese Combination von fistulöser Unterminirung mit dicker, derber Infil-

tration zeichnet ganz besonders die Actinomycose der Bauchdecken aus. — Intensive Schmerzen sind während des ganzen Verlaufs nicht regelmässig vorhanden; nur wenn jedesmal eine Verdünnung und Röthung der Haut den nahen Durchbruch der erweichten Neubildung andeutet, pflegt grössere Empfindlichkeit aufzutreten. — Bekanntlich soll der Strahlenpilz für sich allein keine Eiterung hervorrufen, und wo lebhafte Entzündung und Eiterung bei der Actinomycose besteht, da ist eine Mischinfection, also gleichzeitige Anwesenheit von Eitercoccen anzunehmen. Wenn die Thätigkeit der letzteren überwiegt, so kann dadurch das Bild der actinomycotischen Erkrankung verwischt werden und sich demjenigen der gewöhnlichen Phlegmone und Fisteleiterung nähern; noch abweichender gestaltet sich der Verlauf bei septischer Entzündung.

Handelt es sich um Fälle, bei welchen der Hauptsitz der Strahlenpilzerkrankung innerhalb der Bauchhöhle, im Darm, am Peritoneum, in der Leber u. s. w. liegt, so pflegt der Verlauf, wenn es zu Betheiligung der Bauchdecken kommt, im Ganzen einen stürmischen und acuteren Character aufzuweisen, als wenn die Bauchwand frühzeitig bei Zurücktreten der intraabdominalen Processe ergriffen wird. Es liegt diess daran, dass im ersteren Falle gewöhnlich noch eine oder mehrere Communicationsstellen mit dem Darm bestehen und desshalb leicht jauchige oder kothige Abscesse sich ausbilden, die dann in kurzer Zeit unter lebhaften entzündlichen Erscheinungen zum Durchbruch nach aussen führen. Im Allgemeinen wird bei ausgedehnter intraabdominaler Actinomycose, selbst wenn keine besonders infectiöse Eiterung vorliegt, das Allgemeinbefinden stark betheiligt, und Zemann hebt mit Recht hervor, dass diese Fälle das Bild eines langsam fortschreitenden, fast fieberlosen Siechthums in Folge von chronischer Entzündung des Peritoneums darbieten. — Dass bei langdauernder Actinomycose sich Amyloid der Unterleibsorgane ausbilden kann, sei noch hervorgehoben.

§. 45. Prognose und Behandlung. Die Prognose wird in Fällen von ausgedehnter intraabdominaler Actinomycose und gleichzeitiger Betheiligung der Bauchdecken nicht von dieser, sondern allein von der Erkrankung der Bauchorgane bestimmt: sie ist durchaus ungünstig. Dennoch kann auch hier eine locale Behandlung der Bauchwandaffection indicirt sein. Gestattet der Allgemeinzustand überhaupt operative Eingriffe, so können, wenn es gelingt, den einen oder anderen Herd innerhalb der Bauchdecken zur Ausheilung zu bringen, dadurch die Leiden der Patienten sehr wesentlich vermindert werden. Aber auch, wenn eine operative Behandlung nicht zulässig erscheint, muss der Einwanderung von Eiter- und Fäulnisserregern in die Fisteln und Höhlen von aussen her nach Möglichkeit vorgebeugt werden: durch antiseptische Behandlung und Anlegung von Verbänden. Partsch empfiehlt in diesem Sinne sehr das permanente Bad, in welchem der Abfluss der Secrete ungestört erfolgen kann, und welches gleichzeitig Zersetzung verhütet. — Sprechen die Erscheinungen dafür, dass der Process vorwiegend innerhalb der Bauchwand seinen Sitz aufgeschlagen hat, so sind die betreffenden Herde möglichst frühzeitig und energisch anzugreifen. Injectionen von antiparasitären Flüssigkeiten, wie Sublimatlösungen, bieten zu wenig Aussicht auf dauernden Erfolg, als dass sie

empfohlen werden könnten. Ist der actinomycotische Herd relativ klein und oberflächlich gelegen, so wird man am sichersten gehen, wenn man ihn in toto aus seiner Umgebung herausschneidet, wie es z. B. v. Esmarch gethan hat. Sind grössere, mehr nach der Tiefe sich erstreckende Infiltrationen vorhanden, so hat breite Spaltung der erkrankten Theile und sämmtlicher Fistelgänge, ferner gründliche Auskratzung, eventuell partielle Excision und Verschorfung mit dem Thermocauter zu erfolgen. Zur Nachbehandlung wird am besten die Tamponade der Wundhöhlen angewandt, damit eine möglichst solide Heilung von der Tiefe nach der Oberfläche zu Stande kommt. — Bei vorwiegendem Ergriffensein der Bauchdecken kann so durch eine zweckentsprechende locale Behandlung locale Ausheilung und damit event. Stillstand der Gesammterkrankung oder, wenn spontane Vernarbung der Eingangspforte im Darm bereits erfolgt ist oder gleichzeitig eintritt, sogar definitive Heilung erreicht werden. Positive Angaben über Wochen und Monate lang constatirte Heilungen nach Ausrottung actinomycotischer Bauchdeckenherde liegen vor: M. Meyer beschreibt z. B. einen Fall, bei welchem Darmerscheinungen vorhanden waren und an 2 verschiedenen Stellen der vorderen Bauchwand actinomycotische Herde zerstört wurden. Die nach der letzten Operation fast 7 Monate lang andauernde Heilung fasst Meyer als eine endgültige auf — der Zeitraum ist wohl für ein derartiges Urtheil noch zu kurz.

Capitel IV.

Geschwülste der Bauchdecken.

Aus Gurlt's Statistik der Geschwülste ergibt sich für die Häufigkeit des Vorkommens der einzelnen Geschwulstarten an den Bauchdecken Folgendes: Gesammtzahl der aus den Berichten von 3 Wiener Krankenhäusern gesammelten Fälle = 16,637.

Atherome = 256 (145 M., 111 W.): Bauch = 1.

Cavernöse Angiome = 194 (79 M., 115 W.): Bauch- und Leistengegend = 3.

Lipome = 318 (127 M., 191 W.): Lendengegend und Hypochondrium = 22; Bauch- und Leistengegend = 4.

Fibrome = 699 (51 M., 647 W.): Bauch- und Leistengegend = 7; Lendengegend = 1.

Sarcome = 848: Bauch = 14.

Carcinome = 11, 131: Bauchwand = 13.

Papillome = 102 (50 M., 53 W.): Nabel = 1.

1. Cystische Geschwülste.

a) Atherome und Dermoide.

§. 46. Von Atheromen und Dermoiden der Bauchdecken ist in der Litteratur nur eine ganz geringe Anzahl genauer beschrieben wor-

den, wohl wesentlich desshalb, weil diese Geschwülste, auch wenn sie an ungewöhnlichen Stellen vorkommen, nicht einzeln publicirt zu werden pflegen. Offenbar entwickeln sie sich noch relativ am häufigsten am Nabel, obwohl unter der Bezeichnung vereiterter Dermoide des Nabels ohne Zweifel öfter Nabelconcremente mit ihren Folgezuständen beschrieben wurden (s. Cap. VIII). Ein sicher beobachteter Fall von Dermoid der Bauchdecken ausserhalb des Nabels liegt in der Litteratur, soviel ich sehe, nicht vor, während hier, wie überall am Körper, Atheromcysten gelegentlich sich finden (Küster, Leisrink und Alsberg, Lannelongue und Frémont u. A.). Bezüglich des Dermoids können Verwechselungen vorkommen mit den gleichen Geschwülsten der Ovarien, wenn letztere mit der Bauchwand verlöthet sind und spontan oder nach Incision sich nach aussen entleeren. Ein solcher Fall ist unter anderen von Clauzure publicirt worden (s. S. 124). — Dass am Nabel, wo am Ende der Fötalzeit sich so mannigfaltige Veränderungen vollziehen, aus verlagerten Hautkeimen Dermoide sich entwickeln können, ist von vornherein sehr wahrscheinlich: dennoch fehlt es an ganz sicheren Beobachtungen, und selbst der genau untersuchte Fall von Verneuil-Villar weicht, wenn auch seine Deutung als Dermoid kaum zweifelhaft erscheint, doch in einigen Puncten wesentlich von dem gewöhnlichen Typus dieser Geschwülste ab:

Bei einem 27jährigen Manne befand sich direct links vom Nabel, die Nabeldepression berührend, ein nussgrosser Tumor, schmerzlos, von normaler Haut bedeckt. Er bestand seit mehr als 2 Jahren und hatte erst in den letzten Monaten deutlichere Fortschritte im Wachsthum gemacht. Bei der Exstirpation wurde der ursprünglich für ein Lipom gehaltene Sack eröffnet und es floss klare Flüssigkeit aus. Heilung. Wand sehr dünn, auf ihrer granulösen Innenfläche dünne käsige Schicht. Inhalt sero-purulente Flüssigkeit. Viel weisse Blutkörperchen, reichlich Fetttröpfchen, zahlreiche Haare, Cholestearinkrystalle. Wand bindegewebig, enthielt keine Drüsen und keine Haarfollikel.

§. 47. Atherome und Dermoide des Nabels scheinen Neigung zu besitzen, über das Niveau der Haut hervorzuwachsen und sich zu stielen (Küster), so dass sie an Gestalt einer kleinen Feige vergleichbar werden (Guelliot). Diess ist wohl so zu erklären, dass bei dem Mangel an subcutanem Gewebe am Nabel Geschwülste durch Emporheben der Haut sich Raum für ihre weitere Vergrösserung verschaffen müssen. Die Haut wird auf diese Weise stark verdünnt, und so kommt es, da am Bauch durch den Druck der Kleider ein bemerkenswerther äusserer Reiz ausgeübt wird, leicht zu Ulceration der Geschwulst und zu Eiterung; auch Atherome an anderen Stellen der Bauchwand hat man öfter durch „Gürteldruck" ulceriren gesehen. — Küster beobachtete eigenthümliche, ästige, krebsähnliche Wucherungen von der Wand eines aufgebrochenen Atheroms der Bauchdecken ausgehend; die microscopische Untersuchung des exstirpirten Balges zeigte jedoch, dass es sich nicht um Krebs handelte.

§. 48. Die Therapie der Atherome und Dermoide der Bauchdecken hat, wie an anderen Körperstellen, in der Exstirpation, bezw., wenn bereits Vereiterung und Aufbruch eingetreten sind und eine totale Entfernung des Balges nicht ausführbar erscheint, in gründlicher Auskratzung zu bestehen: am Nabel wird man sich an die Nachbarschaft

des Bauchfells zu erinnern haben, und es kann hier unter Umständen zweckmässig sein, einen Rest der Cystenwand, der sich in unmittelbarer Nähe des Peritoneums befindet, nicht durch blutige Operation, sondern durch spätere Aetzungen zu beseitigen.

b) Echinococcen.

§. 49. Allgemeines. Echinococcencysten kommen in den Bauchdecken nur sehr selten vor; die Madelung'sche Zusammenstellung von 196 Fällen von Echinococcen der verschiedensten Körpergegenden enthält nur einen Fall einer isolirten Cyste der Bauchwand verzeichnet. Auch liegt nur eine einzige Beobachtung von Courty in der Litteratur vor, bei welcher durch die Autopsie die Diagnose einer präperitonealen Echinococcusgeschwulst gesichert wurde. In dem betreffenden Bericht wird zwar nicht besonders hervorgehoben, dass an anderen Körperstellen Echinococcen nicht vorhanden waren, man muss jedoch aus dem Zusammenhang den Schluss ziehen, dass diess in der That nicht der Fall war.

Wenn es sich um multiple Echinococcen in verschiedenen Organen handelt, so tritt die etwa gleichzeitig vorhandene Bauchdeckencyste klinisch in den Hintergrund, weil die Echinococcen der Leber, der Milz, der Niere u. s. w. sich meist schon bei weit geringerer Grösse durch bemerkenswerthe Symptome kenntlich machen, als eine Cyste der Bauchwand. Man darf also wohl in Fällen, bei denen durch 10 und mehr Jahre hindurch ein Echinococcus der Bauchdecken in seiner allmählichen Entwickelung beobachtet wurde, ohne dass während dieser Zeit characteristische Krankheitserscheinungen an anderen Körpertheilen auftraten, als sehr wahrscheinlich annehmen, dass der betreffende Bauchdeckenechinococcus isolirt bestand. Moutet hat in einer sehr eingehenden Monographie über die Echinococcen der vorderen Bauchwand 3 Fälle angeführt, bei welchen ausser in den Bauchdecken gleichzeitig weitere Cysten in inneren Organen vorhanden waren; von isolirt in der Bauchgegend entstandenen Echinococcen kennt er einschliesslich einer eigenen Beobachtung 8 Fälle. In letzterer Gruppe scheinen mir 4 Fälle zweifelhaft zu sein; ich habe dagegen noch weitere 13 ziemlich sichere Fälle in der Litteratur beschrieben gefunden; in der Lendengegend sind ausserdem wiederholt Echinococcuscysten beobachtet worden (s. Bergmann).

Relativ am häufigsten entstehen die Echinococcuscysten der Bauchwand im präperitonealen Gewebe, doch können sie auch in den übrigen Schichten der Bauchdecken — subcutan oder innerhalb und zwischen den Muskeln — auftreten. Ein besonders klarer Fall von Echinococcuscyste im Obl. ext., den Péan beschreibt, sei hier kurz angeführt.

15jähriger junger Mann. Zwischen Nabel und Symphyse, gleich weit von beiden entfernt, hühnereigrosser Tumor, vor einem Jahr zuerst in Haselnussgrösse bemerkt. Seitdem langsame Vergrösserung ohne locale oder allgemeine Reaction. Oberfläche glatt, Haut nicht adhärent; letztere von gefülltem Venennetz durchzogen. Lage des Tumors submusculär, keine Fluctuation, kein Fremissement nachweisbar, keine Fortsetzung in die Bauchhöhle, keine Darmerscheinungen. Incision. Nach Spaltung der Aponeurose des Obl. ext. liegt die Geschwulst von verdünnten Muskelfasern bedeckt zu Tage, keine feste Verlöthung mit der Umgebung, sie überschreitet nicht die hintere Grenze des Obl. ext. Exstirpation. Dabei platzt

die Cyste und entleert 120 gr ganz klarer Flüssigkeit. Naht, Drainage, schnelle Heilung. Die Flüssigkeit enthielt Echinococcushaken.

§. 50. Symptome. Die Echinococcen der Bauchdecken sind durch einen sehr chronischen Verlauf ausgezeichnet; sie entwickeln sich mit besonderer Vorliebe in der Umgebung des Nabels, doch wird nur ein Fall beschrieben, wo die Cyste am Nabel selbst ihren Sitz hatte (Roux). In der ersten Zeit ihres Bestehens sind gewöhnlich keinerlei subjective Beschwerden vorhanden, und ihre Anwesenheit wird desshalb meist erst bemerkt, wenn sie bereits eine gewisse Grösse erreicht haben. Bei weiterem Wachsthum tritt, wenn die Cyste sich in den oberflächlichen Schichten der Bauchdecken entwickelt hat, ein grösserer Tumor nach aussen vor; bei tieferem Sitz bildet sich eher eine gleichmässige Anschwellung des Leibes aus, und der Nabel pflegt dann, wenn die Cyste in sein Bereich gelangt ist, verstrichen zu sein. Die Oberfläche ist meist glatt, kann aber auch etwas höckerige Beschaffenheit haben (Boeck).

Hat der Bauchdeckenechinococcus eine bedeutende Grösse erreicht, so machen sich Schmerzen im Unterleib und Druckerscheinungen auf die Eingeweide der Bauchhöhle geltend: es kommt zu Störungen der Verdauung, zu Appetitlosigkeit, Erbrechen, Obstipation, und endlich können auch allgemeine Krankheitssymptome — Uebelbefinden, Abmagerung — sich hinzugesellen. Circulationsstörungen, die zu Oedem der Beine führen, ruft der Bauchwandechinococcus nicht hervor, auch fehlen meist Erweiterungen der Hautvenen. Das Ausbleiben von Respirationsbeschwerden, selbst wenn die Cysten eine bedeutende Grösse erreicht haben, scheint für die Echinococcen der Bauchdecken, im Gegensatz zu denjenigen der Leber, besonders characteristisch zu sein. — Sobald es zu einer Entzündung der Cyste kommt, ändert sich der schleichende Verlauf, und es treten nun entsprechend lebhafte Symptome auf: Schmerzen, Temperatursteigerung, Röthung der Haut, event. erfolgt Durchbruch des eiterigen Inhaltes nach aussen.

§. 51. Die Diagnose einer Echinococcuscyste der Bauchdecken kann erhebliche Schwierigkeiten machen. Zunächst wird durch die Percussion, durch die Palpation bei erschlafften und gespannten Bauchmuskeln, event. durch vaginale und rectale Untersuchung, oder durch Gasauftreibung des Magens, Gas- und Wasserausdehnung des Darmes festzustellen sein, ob der Tumor überhaupt in der Bauchwand liegt und in ihr sich entwickelt hat. Am leichtesten kann diese Entscheidung bei relativ kleinen Cysten in der Umgebung des Nabels getroffen werden. Auf das Vorhandensein von Fluctuation darf man bei den Bauchdeckenechinococcen nicht sicher rechnen; die als Reaction der Gewebe um die Cyste gebildete Kapsel kann durch ihre Spannung und Dicke die Prüfung auf Fluctuation erschweren, dessgleichen wird diese Untersuchung unsicher, wenn der Echinococcus im präperitonealen Gewebe zur Entwickelung gekommen und demgemäss von den Bauchmuskeln bedeckt ist. Hydatidenschwirren liess sich in keinem der beobachteten Fälle sicher nachweisen.

Wenn der Echinococcussack eine erhebliche Grösse erreicht hat, so ist es unter Umständen schwierig, mit Hülfe der physikalischen

Erscheinungen zu einer bestimmten Diagnose darüber zu kommen, ob derselbe überhaupt Beziehungen zu der Bauchwand hat, ob er ferner innerhalb der Bauchdecken entstanden oder erst secundär in sie hineingewachsen ist. In solchen Fällen kann die Anamnese wichtige Anhaltspuncte für die Beurtheilung liefern: es ist festzustellen, in welcher Gegend des Bauches die Geschwulst ihren Ausgang genommen hat, und ob nicht bestimmte Symptome es wahrscheinlicher machen, dass der Sitz der Erkrankung in einem Organ der Bauchhöhle statt in den Bauchdecken zu suchen ist.

Für die differentielle Diagnose kommen besonders Ovarialkystome, Ascites, abgesackte Peritonitis und event. Urachuscysten in Betracht. Es scheint, dass in der älteren Litteratur häufiger grosse Echinococcen der Bauchwand irrthümlich als abgesackte Peritonitis unter der Bezeichnung Hydrops saccatus, hydropsie enkystée du péritoine beschrieben sind. Gegenüber einem freien Ascites wird die Unveränderlichkeit der Percussionsgrenzen der Cyste bei Lagewechsel des Patienten zu verwerthen sein. Endlich kann eine Probepunction und microscopische wie chemische Untersuchung der gewonnenen Flüssigkeit zu Rathe gezogen werden.

Bei allen als Echinococcuscysten erkannten Geschwülsten, die im rechten Hypochondrium gelagert sind und in Beziehung zu den Bauchdecken stehen, muss besonders sorgfältig erwogen werden, ob die Cyste sich primär innerhalb der Bauchwand entwickelt hat, oder ob es sich nicht vielmehr um einen Leberechinococcus handelt, der secundär mit der Bauchwand eine Verbindung eingegangen oder in dieselbe hineingewachsen ist. Bekanntlich wird nicht selten Durchbruch eines entzündeten Leberechinococcus durch die Bauchdecken beobachtet.

Wenn die Diagnose eines Bauchwandechinococcus feststeht, so muss weiter noch ergründet und darauf hin untersucht werden, ob nicht noch weitere gleichartige Cysten an anderen Körperstellen vorhanden sind. Zumal wenn die Bauchwandcyste klein ist, liegt es nahe, zu vermuthen, dass noch in der Leber oder einem anderen Organ bisher symptomlose Cysten existiren. Haben wir es dagegen mit einem grossen Echinococcus der Bauchdecken zu thun, der schon längere Zeit besteht, so ist es von vornherein wahrscheinlich, dass es sich um eine isolirte Erkrankung handelt, vorausgesetzt, dass keine Symptome vorhanden sind, die direct für Echinococcusentwickelung in einem inneren Organ sprechen. — Bei multiplen Echinococcuscysten muss man ja im Allgemeinen annehmen, dass sie zur selben Zeit sich zu entwickeln begonnen haben, und eine Cyste der Leber oder sonst eines inneren Organes müsste dann viel früher Symptome erzeugt haben, als eine grosse Bauchdeckencyste. Sind innerhalb der Bauchwand selbst mehrere Echinococcen vorhanden, so scheint dies nach den vorliegenden Beobachtungen den Schluss zu rechtfertigen, dass auch noch an anderen Körperstellen, besonders in inneren Organen, gleichzeitig Cysten existiren.

§. 52. Der Verlauf der Bauchdeckenechinococcen gestaltet sich, wie oben bereits angedeutet, sehr chronisch; er kann sich ausnahmsweise bis über 35 Jahre erstrecken (Courty). Tritt Entzündung ein, so ist nur der Durchbruch nach aussen, nicht in die Bauchhöhle oder

den Darm beobachtet worden. Die Möglichkeit einer Heilung durch spontanes oder in Folge von Eiterung zu Stande kommendes Absterben des Parasiten muss im Auge behalten werden, obwohl ein solcher Fall gerade für die Bauchdeckenechinococcen nicht beschrieben ist. Wenn dem Wachsthum der Cyste nicht durch eines der genannten Ereignisse oder durch operatives Vorgehen Einhalt geboten wird, so kann dieselbe zu einer gewaltigen Grösse sich entwickeln, event. findet, wie bei Echinococcen anderer Gegenden, Entleerung des Inhaltes der Cyste durch spontanes Platzen statt.

§. 53. Die Behandlung der Bauchwandechinococcen hat in der möglichst frühzeitigen Incision zu bestehen. Es kann dann immer zunächst versucht werden, ob sich die Cystenwand nicht leicht extrahiren lässt, was zuweilen gelingt, wenn der Sack bereits durch Eiterung von dem ihn umgebenden Bindegewebsbalg abgehoben ist. Hat der Echinococcus seinen Sitz im präperitonealen Zellgewebe, so muss bei der Operation eine Verletzung des Bauchfells möglichst vermieden werden, und es ist gerathener, wenn sich der Sack nicht ganz leicht von dem zu einem Theil der umschliessenden Kapsel umgewandelten Peritoneum lostrennen lässt, die adhärente Partie der Cyste vorläufig sitzen zu lassen und ihre Losstossung abzuwarten. — In diesem Falle, oder auch wenn der ganze Balg in der Wunde zurückgelassen werden musste, wird, nach Entleerung des flüssigen Inhaltes und der etwa vorhandenen Tochterblasen, die Nachbehandlung am zweckmässigsten mit lockerer Tamponade der Höhle auszuführen sein. In geeigneten Fällen sind Haut und Cystenränder durch Nähte zu vereinigen. Arnould behandelte einen Bauchdeckenechinococcus mit Punction und wiederholter Einspritzung von Campherspiritus, Jodtinctur u. s. w. ohne Erfolg; erst nach zweimaliger Incision trat Heilung ein.

2. Feste Geschwülste.

a) Blutgefässgeschwülste.

§. 54. Ueber das Vorkommen von Angioma simplex (Teleangiectasie) an den Bauchdecken bin ich nicht in der Lage, aus der Litteratur oder aus persönlicher Erfahrung positive Angaben zu schöpfen, wenn ich es auch für sehr wahrscheinlich halte, dass, wie an so vielen anderen Körperstellen, auch gelegentlich einmal an der Bauchwand eine solche Neubildung zur Entwickelung kommen mag.

§. 55. Cavernöse Angiome an den Bauchdecken sind mehrmals beschrieben worden, dieselben nahmen die seitliche Bauchgegend ein; nur in Paulicky's Fall entsprach der Sitz der Leberregion. Es handelte sich theils um Kinder, theils um Erwachsene.

Bei dem Patienten von Hinterstoisser war gleich nach der Geburt eine grosse, flache Geschwulst an der linken Bauchseite bemerkt worden, die sich bis zum 2. Lebensjahre, dem Zeitpunct der Operation, allmählich vergrössert hatte. Sie besass eine Länge von 24, eine Breite von 9, einen Umfang von 47 cm und

erstreckte sich von der Lendengegend bis nahe an die Linea alba. Auf der Mitte des Cavernoms befand sich ein 13 cm langes, 4 cm breites rothes Mal.

Birkett exstirpirte ein 2 Pfund schweres cavernöses Angiom von der rechten Seite des Bauches bei einem 25jährigen Manne, das angeblich aus einem congenitalen Nävus entstanden war.

In Bezug auf Farbe, leichte Prominenz und Ausdrückbarkeit verhielten sich die Cavernome der Bauchwand ebenso wie die gleichen Geschwülste an anderen Körperstellen. In Birkett's Fall hatte sich in den letzten Jahren vor der Operation eine so bedeutende blutige Ausschwitzung an der Oberfläche der Geschwulst eingestellt, dass der Patient stark anämisch geworden war. Bei Paul's Patientin (41 jährige Frau) war die Oberfläche des Tumors — angeblich seit einem Schlag vor acht Monaten entstanden — ulcerirt; es fand Blutung und blutige Absonderung statt.

Die leichte Verschiebbarkeit der Bauchhaut macht die kleineren cavernösen Angiome in besonderer Weise für die blutige Exstirpation geeignet (Fälle Leisrink). Bei grösserer flächenhafter Entwickelung dürfte sich, wenn man nicht eine Zerstörung der Geschwulst durch Stichelungen mit dem Galvano- oder Thermocauter ausführen will, das Verfahren empfehlen, wie es Billroth in dem von Hinterstoisser beschriebenen Falle zur Ausführung brachte: von innen nach aussen wurden von Strecke zu Strecke Haut und Tumor erfasst, comprimirt, emporgehoben und mit Péan'schen Zangen abgeklemmt. An der Basis der auf diese Weise blutleer gemachten Geschwulstpartie wurde dann oben und unten je eine 12 cm lange, gelöcherte, starke Bleiplatte angelegt, worauf die Vereinigung der Platten durch um die Basis der Geschwulst angelegte Silbernähte erfolgte. Ueber den Platten wurde endlich der Tumor abgetrennt und die Schnittlinie vernäht. So gelang es, in zwei Sitzungen das Cavernom vollständig zu entfernen.

§. 56. Erweiterungen der subcutanen Venen der vorderen Bauchwand werden häufig beobachtet; sie sind fast immer die Folge von Stauungen in tiefer gelegenen Venenbahnen. Chronische Entzündungen und Tumoren der Bauchdecken sind im Stande, solche Varicen zu erzeugen; bei Weitem öfter kommen jedoch Erkrankungen der Bauchhöhlenorgane als Ursache in Betracht.

Die Venenerweiterungen am Bauch zeigen grosse Verschiedenheiten in Bezug auf Localisation, Intensität und Richtung des Blutstroms; sie haben für die Diagnose der ursächlichen Erkrankung eine sehr wichtige Bedeutung. Zu chirurgischer Behandlung geben sie selbst wohl kaum Veranlassung. Es scheint jedoch, als wenn ausser diesen auf Organerkrankungen zurückzuführenden, symptomatischen Varicen auch mehr selbständige Venendilatationen zur Entwickelung kommen können. Einen derartigen mit Erfolg behandelten Fall beschreibt Kade:

18jähriger Marineofficier. Varicosität der Vena epigastr. superfic. Dicht über der Symphyse verlief der kleinfingerdicke varicöse Strang von einem Leistenring zum anderen hinüber, beim Stehen stärker schwellend. In der Gegend des linken Leistenringes befand sich eine taubeneigrosse, compressibele Geschwulst, die sich unter deutlich fühlbarem Knistern wieder füllte. Sie bestand offenbar aus einem Convolut varicöser Venen. Es waren lebhafte Beschwerden vorhanden. Durch Einspritzung von 8—10 Tropfen von verdünntem Liquor ferri sesquichlor.

gelang es, den Inhalt des varicösen Venenstranges und der Geschwulst zur Gerinnung zu bringen — zur grossen Erleichterung des Kranken.

b) Lipome.

α. subcutane Lipome.

§. 57. Bekanntlich treten Lipome bei weitem häufiger am Rumpf als an den Extremitäten auf, und so kommen sie denn auch in den Bauchdecken nicht selten zur Beobachtung, wenn auch weniger oft als am Rücken und in der Schultergegend. Sie entwickeln sich entweder im subcutanen Gewebe der Bauchwand oder intramusculär in dem die Muskelschichten trennenden Bindegewebe oder endlich innerhalb des präperitonealen Fettgewebes. — Wenn wir auch die Hypertrophie des Panniculus adiposus am Bauche, wie sie bei der Fettleibigkeit zu Stande kommt, nicht als Geschwulstbildung auffassen können, so gibt es doch Uebergangsformen, wo man im Zweifel sein kann, ob man von einfacher Hypertrophie oder diffuser Lipombildung reden soll. Ich beobachtete auf der Kussmaul'schen Klinik eine 22jährige Patientin, bei der es in der Reconvalescenzperiode eines Scharlachs zu bedeutender Neubildung von Fettgewebe in den Bauchdecken gekommen war. In dem Hypogastrium hatte die Fettschicht eine Dicke von 3—4 Fingerbreiten, und sie nahm gleichmässig nach oben und nach der Seite zu ab. Dabei waren die beiden Querfalten der Bauchhaut in der Nabelgegend und zwischen Nabel und Processus ensiformis deutlich ausgesprochen; nach oben und unten von ihnen lagerten die dicken, queren Fettwülste. Da die Patientin am übrigen Körper nur ein mässiges Fettpolster besass, so musste man der lipomatösen Verdickung der Bauchdecken eine Zwischenstellung zwischen der Hypertrophie bei allgemeiner Fettleibigkeit und der diffusen Lipombildung einräumen. — Ein wahres Lipom, das den ganzen Bauch bedeckte und die Dicke $^1/_4$ Elle (= 16—17 cm) hatte, wurde von Dieffenbach bei einer Frau mittelst eines grossen Kreuzschnittes, der vom Brustbein zur Symphyse und von der einen Lendengegend zur anderen reichte, operirt. — Küster gibt von einem kinderkopfgrossen, links vom Nabel sitzenden Lipom, welches sich bei einer 48jährigen Frau in 20 Jahren entwickelt hatte, ausdrücklich an, dass bei der Operation eine feste Grenze der Geschwulst nicht aufzufinden war.

Die Mehrzahl der Lipome an den Bauchdecken gehört nun weder zu dieser diffusen Form, noch auch zu der Gruppe der breit aufsitzenden circumscripten Lipome — beide können in den äusseren Erscheinungen sich übrigens ganz gleich verhalten —, sondern theilt die typischen Eigenschaften der Hautlipome: deutliche Abgrenzung von der Umgebung und Stielbildung, wenn der Tumor eine beträchtliche Grösse erreicht hat. Kleinere Formen bieten in diagnostischer und operativer Beziehung nur wenig Interesse. — Dass die Neubildung in der Haut ihren Sitz hat, wird sich in allen Fällen mit Leichtigkeit feststellen lassen, und wenn der gelappte Bau der Geschwulst deutlich zu erkennen ist, so wird sofort die Diagnose des Lipoms unter Ausschliessung eines weichen Fibroms zu stellen sein. — Sind die Lipome durch ihre Grösse und Prominenz äusseren Reizen in erhöhtem Masse ausgesetzt, so pflegt

dadurch Vermehrung des bindegewebigen Antheils des Tumors einzutreten: das einfache Lipom erfährt dann eine Umwandlung in ein Fibrolipom. — Durch seine eigene Schwere kann ein grosses, hängendes Lipom seinen Ansatzpunct verändern: Lyford exstirpirte eine Fettgeschwulst vom oberen inneren Theil des Schenkels, welche ursprünglich angeblich an der Bauchwand über der Mitte des Poupart'schen Bandes ihren Ursprung genommen hatte. — Die subcutanen Lipome der Bauchwand unterscheiden sich in ihrem Verlauf nicht von Fettgeschwülsten anderer Körpergegenden; das Wachsthum ist im Allgemeinen ein stetiges, langsames, nimmt aber öfter, besonders wenn die Geschwülste gross geworden sind, ein schnelleres Tempo an. Plötzliche, sehr schnelle Volumsvergrösserung muss den Verdacht erregen, dass der Tumor bösartigen Character angenommen hat. — Bergmann exstirpirte bei einer 55jährigen Frau eine 9 Pfund schwere Geschwulst der Bauchdecken, welche vorwiegend aus Fettgewebe bestand, aber auch ganz fettloses hartes Fibromgewebe enthielt und ausserdem stellenweise deutlich sarcomatöse Structur zeigte; auch eine grosse Cyste war in der Geschwulst vorhanden. Es handelte sich hier um die sehr seltene Umwandlung einer Combinationsgeschwulst von Lipom und Fibrom in Sarcom. — Bennett hat einen ähnlichen Fall beschrieben. — Schultze beobachtete bei einer fettleibigen Schwangeren ein Lipom der Lendengegend, das in den letzten beiden Monaten augenfällige Zunahme zeigte, so dass Patientin beabsichtigte, sich am Ende der Gravidität operiren zu lassen. Aber schon 14 Tage nach der Entbindung stellte sich beträchtliche spontane Verkleinerung ein, und nach einigen Monaten hatte sich die früher fast kinderkopfgrosse Geschwulst bis auf Citronengrösse zurückgebildet.

Die subcutanen Lipome der Bauchwand gelangen meist erst zur Operation, wenn sie durch ihre Grösse Beschwerden verursachen. Bei den grossen, hängenden Fettgeschwülsten muss man bei der Exstirpation auf weite Gefässe des Stieles gefasst sein: Stankiewicz fand in seinem Falle — ein von der Lendengegend ausgehendes, 40 Pfund schweres Fibrolipom hing bis unter die Kniee herab — zahlreiche, bis fingerdicke Venen. Die temporäre Abschnürung des Stieles mit Zangen oder mit elastischem Schlauch kann sich in solchen Fällen bei der Operation nützlich erweisen. Immer ist ferner bei der Exstirpation solcher grossen Tumoren auf die Deckung der Wunde mit Haut Bedacht zu nehmen, indem man eine Manschette oder, wie es z. B. Leisrink that, 2 Lappen von dem Stiel nach der Bauchwand zu abpräparirt.

β. intramusculäre Lipome.

§. 58. Die intramusculären Lipome sind offenbar an den Bauchdecken sehr seltene Vorkommnisse. Péan schildert sie, ohne einzelne Fälle namhaft zu machen, als im Gegensatz zu den subcutanen Fettgeschwülsten weniger vorspringend, weniger in ihrer Form ausgeprägt, weniger leicht durch Palpation abzugrenzen und von festerer Consistenz. Ein von v. Gräfe operirter Tumor gehört vielleicht in diese Gruppe: es handelte sich um eine faustgrosse, unaufhaltsam fortschreitende Fettgeschwulst unter dem Musc. obliquus ext.

γ. Lipome des präperitonealen (subserösen) Fettgewebes.

§. 59. Ganz besonderes Interesse dürfen die Lipome des präperitonealen Fettgewebes am Bauch beanspruchen, nicht zum Wenigsten wegen ihrer nahen Beziehungen zu den Hernien. Zunächst kann eine solche Geschwulst, indem sie auf das präperitoneale Fettgewebe zwischen Peritoneum und Fascia transversa beschränkt bleibt, sich in die Breite und Dicke symptomlos mässig vergrössern und sich so der Diagnose entziehen. Das präperitoneale oder subseröse Lipom kann aber auch, ohne dadurch eine besondere klinische Bedeutung zu gewinnen, nach der Bauchhöhle zu wachsen und event. als gestielte Geschwulst in dieselbe hineinragen; auch vollkommene Abschnürung hat man beobachtet, wodurch dann freie Körper der Bauchhöhle entstehen. Nach Virchow sind die freien Körper der Bauchhöhle meistens abgeschnürte und sclerosirte Lipome. — Wesentlich grössere Wichtigkeit bekommen die präperitonealen Lipome der Bauchwand, wenn sie nach vorn durch irgend eine der präformirten Oeffnungen in den Bauchdecken vorwachsen. Als solche Oeffnungen sind in erster Linie der Inguinalcanal, dann die kleineren Lücken in der Linea alba zu betrachten, die sich am Nabel selbst oder ober- und unterhalb desselben befinden und durch welche Gefässe und Nerven in querer Richtung die Bauchwand passiren.

§. 60. Wenn wir im Allgemeinen die Frage aufwerfen: in welcher Form kommt ausser den subcutan und intramusculär entstandenen Lipomen geschwulstbildendes Fettgewebe in den Bauchdecken vor, so können wir folgende Fälle unterscheiden [1]):

1) Netzhernien (s. Fig. 2 A): in einen peritonealen Bruchsack, der in den Inguinalcanal oder in eine Gefässlücke der mittleren Bauchgegend sich hineingestülpt hat, kommt ein Netzzipfel zu liegen, welcher im Wesentlichen unverändert und reponibel bleibt (einfache Netzhernie), oder in dem Bruchsack festwächst, ohne weitere Veränderungen zu erfahren, oder endlich sich in eine Fettgeschwulst umwandelt. Diese Netzhernien und Netzlipome sind natürlich von den vorhin kurz erörterten präperitonealen Lipomen ihrer Art und Entstehung nach streng geschieden, stehen ihnen aber in den klinischen Symptomen und damit diagnostisch ziemlich nahe. — Die kleinen Netzhernien der Linea alba sind besonders dadurch interessant, dass sie, zumal dann, wenn der betreffende Netzabschnitt in der Bruchpforte adhärent geworden ist, häufig lebhafte gastralgische und hypochondrische Beschwerden verursachen, die nach der Exstirpation zu verschwinden pflegen.

§. 61. 2) Eigentliche Fetthernien (s. Fig. 2 B), d. h. bruchähnliche Geschwülste, die durch eine Lücke der Bauchwand nach aussen vorgetreten sind und aus gewuchertem Fettgewebe bestehen, in dessen Innerem sich ein peritonealer Bruchsack befindet. Es handelt sich hier, der zeitlichen Entstehung nach, um einen meist kleinen serösen Bruchsack, auf dessen Oberfläche es zu einer bedeutenden Vermehrung des

[1]) Die gleich näher zu beschreibenden Bildungen bieten für uns hier im Wesentlichen nur ein diagnostisches Interesse dar; ich werde mich desshalb auf eine kurze Characteristik derselben beschränken.

subserösen Fettes gekommen ist. Diese Gebilde sind schon seit langer Zeit bekannt und besonders von Cloquet, Wernher, Szokalski, Terrier, Annandale und Hutchinson jun. eingehender gewürdigt worden. Man darf sie häufig als den Ausdruck einer spontanen Bruchheilung auffassen: gewissermassen compensatorisch hat sich um einen schrumpfenden Bruchsack Fettgewebe entwickelt, wie etwa um eine atrophirende Niere (Wernher). Diese intralipomatösen Bruchsäcke können Darmschlingen oder Netz enthalten, auch Darmeinklemmung hat man in ihnen beobachtet (Annandale); meistens sind sie jedoch leer und auffallend eng. Betrachtet man von der Bauchhöhle aus die Stelle, an welcher der in Rückbildung begriffene Bruchsack sich in das präperitoneale Lipom hinein ausstülpt, so zeigen sich hier häufig Faltungen und narbige Verziehungen des Bauchfelles, die darauf hindeuten, dass eine ursprünglich weitere Eingangsöffnung in den Bruchsack allmählich enger geworden, geschrumpft ist. Auch sind Fälle bekannt, wo der grösste Theil eines solchen intralipomatösen Bruchsackes verödet und nur ein kleiner Theil, der nicht mehr mit der Bauchhöhle communicirte, übrig geblieben war (Lansac); dieser kann sich dann wieder secundär zu einer isolirten Cyste innerhalb des Lipoms erweitern (Hydrocele herniosa mit peripherer Limpombildung, Virchow).

Das Primäre dieser Gebilde ist also der Bruchsack; auf dessen äusserer Fläche wuchert das präperitoneale Fett zu einer Geschwulst, die den Sack allseitig oder grössten Theils umschliesst. Allmählich verengert sich dann der Bruchsack, indem er entweder durch das wachsende, ihn umhüllende Lipom zusammengedrückt wird, oder andere Einflüsse, z. B. die Wirkung eines Bruchbandes, bringen ihn zur Verödung; die Wucherung des Fettgewebes geht parallel mit der zunehmenden Verkleinerung der Bruchhöhle.

§. 62. 3) Von diesen sogen. Fettbrüchen müssen die von Wernher als bruchähnliche Fettgeschwülste bezeichneten Gebilde getrennt werden (s. Fig. 2 C). Bei ihnen ist die Anwesenheit eines peritonealen Bruchsackes nicht nothwendig und, wenn vorhanden, erst secundär zu Stande gekommen. Ihre Genese kann man sich in folgender Weise denken: In den Inguinalcanal oder in eine der für den Durchtritt von Gefässen und Nerven in der Bauchwand vorhandenen kleinen Lücken wächst aus dem präperitonealen Fettgewebe ein Fettträubchen, ein kleines Lipom hinein und gelangt allmählich bis in das subcutane Gewebe. Sehr häufig wird an der Basis dieser kleinen Geschwülste ein peritonealer Bruchsack gefunden, der den Eindruck macht, als wenn er durch eine Zugwirkung des Lipoms entstanden wäre. — Wenn man bedenkt, dass in der Linea alba und in ihrer nächsten Umgebung, wo besonders oft diese Lipome zur Beobachtung kommen, die Fasern der Aponeurosen und Fascien von rechts nach links in einander übergehen und sich unter spitzen Winkeln kreuzen, so dass die zwischen ihnen durchtretenden Gefässe in oblong gestalteten Lücken sich befinden, so ist es zunächst schwer verständlich, wie ein aus dem präperitonealen Fettlager stammendes Fettträubchen es fertig bringen soll, bei seinem Wachsthum dieses enge und dichte Fasergeflecht zu erweitern und zu durchdringen. Es müssen hier noch ganz besondere Bedingungen mit im Spiele sein, entweder dass vielleicht durch traumatische Einflüsse eine Erweiterung des betreffenden Gefäss-

canals das Primäre ist, und nun gewissermassen als Ausfüllmasse das präperitoneale Fett in den erweiterten Canal hineinwächst, oder dass ein solches die Bauchwand quer durchsetzendes Lipom aus der Fettgewebe enthaltenden Scheide des betreffenden Gefässstämmchens, also innerhalb der musculös-aponeurotischen Partie der Bauchwand entstehen und nun bei seiner allmählichen Vergrösserung durch seitlichen Druck den kleinen Canal erweitern könnte. — Dessgleichen kann man es sich nur schwer vorstellen, dass eine solche Fettgeschwulst im Stande sein soll, das Peritoneum nach vorn zu trichterförmig anzuziehen, also zur Bildung eines Bruchsackes Veranlassung zu geben. — Schon für die Genese der Cruralhernien hat ja die Roser'sche Lehre, dass subseröse Lipome einen peritonealen Trichter nach sich ziehen, ihr Bedenkliches, wie es neuerdings wieder Socin zur Sprache gebracht hat: aber am Cruralring liegen die Verhältnisse für die Roser'sche Auffassung eher günstiger als an den Bauchdecken, weil dort auch mit dem Einfluss der Schwere gerechnet werden kann. — Wenn also auch die Aetiologie der bruchähnlichen Fettgeschwülste vorerst dunkel bleibt, so müssen wir doch an der Thatsache festhalten, dass hinter den Fettgeschwülsten, die mit dem präperitonealen Fettgewebe in Verbindung stehen und die Bauchwand passirt haben, meistens ein kleiner Bruchsack angetroffen wird, welcher entweder leer ist oder Netz oder Darm beherbergt.

§. 63. 4) Präperitoneal (subserös) entwickelte Lipome innerhalb eines primären Bruchsackes (s. Fig. 2 D). Auf den ersten Blick erscheint es auffallend, dass eine präperitoneale Fettgeschwulst das eine Mal (2) ausserhalb eines Bruchsackes, das andere Mal innerhalb eines solchen angetroffen werden soll. Es kommt vor, dass von dem um den Hals eines Bruchsackes, z. B. im Inguinalcanal gelegenen präperitonealen Fett aus ein Lipom sich entwickelt, das nun nicht ausserhalb des Sackes die Schichten der Bauchwand, entsprechend seiner zunehmenden Vergrösserung, bei Seite schiebt, sondern die seitliche Wand des Bruchsackes selbst in diesen hinein vorstülpt, also in den Bauchsack hineinwächst. Dieser Vorgang ist sehr ähnlich dem Vordringen von präperitoneal entstandenen Lipomen mit Stielbildung in die Bauchhöhle, wie es oben erwähnt wurde, nur dass in ersterem Falle das Lipom nicht in die freie Peritonealhöhle, sondern in einen Bruchsack hinein eine Bauchfellfalte vor sich herschiebt (Fleury, Pelletan, Szokalski). — Ein solches Lipom hat nach Eröffnung des eigentlichen Bruchsackes eine eigene peritoneale Bedeckung, welche sich an der Stelle, wo es der Wand des Sackes aufsitzt, auf dessen Innenfläche umschlägt. Das Unterscheidende von dem in einem Bruchsack gelegenen Netzlipom ist ohne Weiteres klar. Es können jedoch bei der Präparation diagnostische Schwierigkeiten erwachsen, wenn das lipomatös entartete Netz an einer Stelle im Bruchsack angewachsen ist und nun scheinbar von der Wand ausgehend frei in den Bruchsack hineinhängt. — Neben dem präperitonealen Lipom können sich im Bruchsack Darm oder Netz vorfinden.

§. 64. 5) Der Vollständigkeit halber muss endlich noch erwähnt werden, dass auch aus demjenigen Theil des präperitonealen Fettgewebes, welcher sich auf den Samenstrang (s. Fig. 2 E) oder das Ligamentum

rotundum fortsetzt, mehr oder weniger entfernt von der Fettschicht des parietalen Bauchfelles Lipome sich entwickeln können. Am bekanntesten sind die Lipome des Samenstranges (Englisch, Hutchinson). Wilms exstirpirte eine 19 ½ Pfund schwere, stellenweise ulcerirte derartige Geschwulst.

Fig. 2.

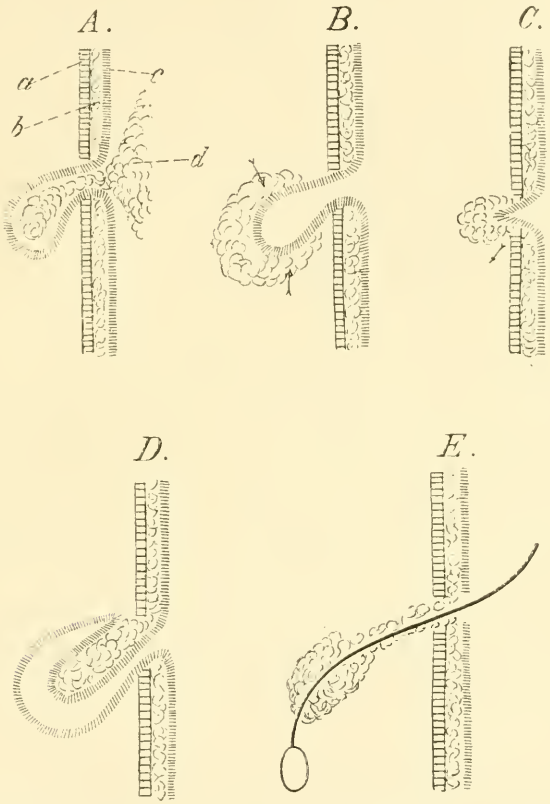

Schematische Darstellung der unter 1—5 aufgezählten Fettgeschwülste. A. Netzhernie; B Eigentliche Fetthernie mit in der Schrumpfung begriffenem relativ grossem Bruchsacke; C. Bruchähnliche Fettgeschwulst mit in der Entwickelung begriffenem Bruchsacke; D. Präperitoneal entwickeltes Lipom innerhalb eines primären Bruchsackes; E Lipom des Samenstranges. abc Bauchwand; a Haut und Muskelschicht: b präperitoneales Fettgewebe; c Peritoneum; d Netz.

§. 65. Alle die genannten aus dem Netz oder dem präperitonealen Fettgewebe entstandenen Lipome sind im Stande, diagnostische Schwierigkeiten zu bereiten, wenn es gilt, sie von in anderen Schichten der Bauchdecken zur Entwickelung gekommenen Lipomen oder auch von anderen Geschwulstformen der Bauchwand und unter sich zu unterscheiden. Auf die folgenden Punkte wäre etwa bei der differentiellen Diagnose zu achten. — Im Voraus sei bemerkt, dass gleichzeitig mit Lipomen vorhandene kleine Bruchsäcke, sei es, dass sie vor der Entstehung der Fettgeschwulst bereits vorhanden waren oder erst secundär entstanden sind, sich, zumal wenn sie weder Darm noch Netz beher-

bergen, bei unverletzter Haut der Diagnose entziehen. Auf der anderen Seite werden dagegen gewöhnliche Brüche, die an irgend einer Stelle eine kleine Fettwucherung als nebensächliche Complication aufweisen, gegenüber den subcutan entwickelten Lipomen diagnostische Schwierigkeiten kaum bereiten, wesshalb wir sie auch im Folgenden nicht mit in Betracht ziehen wollen.

Im Bereich der Bauchdecken muss bei allen Geschwülsten, die in der Gegend des Inguinalcanals oder der Linea alba ihren Sitz haben, die Frage erörtert werden, ob dieselben in derjenigen Schicht der Bauchwand, in welcher die Hauptmasse des Tumors liegt, entstanden sind, oder ob sie aus tieferen Lagen, aus der Bauchhöhle oder vom präperitonealen Fettgewebe aus in die betreffende Gegend vorgedrungen sind. Wir wollen nur die durch ihre physicalischen Eigenschaften als Lipome gekennzeichneten Geschwülste an dieser Stelle näher betrachten, jedoch beiläufig constatiren, dass gelegentlich fibro-lipomatöse Tumoren eine so derbe Consistenz aufweisen, dass es schwer werden kann, zu entscheiden, ob Fettgeschwulst oder Fibrom vorliegt. — Die präperitoneal entstandenen Lipome gleichen dann am meisten den subcutanen Fettgeschwülsten, wenn sie die Bauchwand passirt haben und nun im subcutanen Gewebe zu kleineren oder grösseren Tumoren herangewachsen sind. Gelingt es, durch Anziehen derselben nach vorn nachzuweisen, dass sie einen in den tieferen Schichten der Bauchwand sich verlierenden Stiel besitzen, so ist dadurch mit grosser Wahrscheinlichkeit auf ihren Ursprung und Verlauf zu schliessen. Aber auch wenn es nicht möglich ist, einen durch die Bauchwand verlaufenden Abschnitt des Lipoms zu ermitteln, wird doch immer ein geringerer Grad von Beweglichkeit sie von den im Subcutanfett entstandenen Lipomen unterscheiden lassen. — Wenn die Diagnose soweit gefördert ist, dass man sich entschieden hat, ob ein im präperitonealen Fettlager entstandenes, aus tieferen Schichten in das subcutane Gewebe vorgelagertes Lipom vorhanden ist oder nicht, so sind nun im ersteren Falle die verschiedenen Möglichkeiten für den Durchtritt von Fettgewebe durch die Bauchwand und für den Modus, nach welchem dies geschieht, in Erwägung zu ziehen.

Lässt sich eine aus Fettgewebe bestehende Geschwulst der Bauchwand nach rückwärts verschieben oder ganz verdrängen, so wird die Frage aufgeworfen werden müssen, ob etwa eine Netzhernie vorliegt. Ergibt die Anamnese, dass die im Inguinalcanal oder in der Region der Linea alba situirte Fettgeschwulst jederzeit oder bis zu einem bestimmten Termin reponibel war, so kann daraus mit grosser Wahrscheinlichkeit der Schluss gezogen werden, dass ein Bruch mit lipomatös entartetem Netz vorliegt, event. muss eine genauere Untersuchung lehren, ob es sich wirklich um eine richtige Reposition, d. h. Rücklagerung in die Bauchhöhle handelt, oder ob nur ein präperitoneal entwickeltes Lipom durch den Spalt, welchen es für sein Vordringen in das subcutane Gewebe benutzt hat, in das ursprüngliche präperitoneale Lager wieder zurückgeschoben wurde. In einem Bruchsack befindliches Netz soll sich durch härtere Consistenz vor den präperitonealen Lipomen auszeichnen. — Wenn man im Stande ist, durch die Bauchdecken hindurch einen Sack abzutasten, den man als Bruchsack betrachten kann, und denselben über dem Lipom zu erheben, so spricht dies auch für

Netzhernie, da nur die äusserst seltenen in einen präformirten Bruchsack hineingewachsenen Lipome (Nr. 4) dieselbe Erscheinung darbieten.

Nehmen wir an, wir hätten, unserem bisherigen diagnostischen Gange folgend, eine Netzhernie ausschliessen können, so bleibt dann noch übrig, zwischen den unter 2—4 angeführten verschiedenen Combinationen von präperitonealen Lipomen und Bruchsäcken die Entscheidung zu treffen. Hier wird es wohl nur selten möglich sein, die Diagnose weiter zu specialisiren, und wir wollen desshalb auch darauf verzichten, differentiell-diagnostische Unterscheidungsmerkmale, wie sie sich aus den anatomischen Verhältnissen dieser verschiedenen Bildungen ergeben, zu erörtern.

Es mag endlich noch hervorgehoben werden, dass circumscripte Lipome des Samenstranges oder des Ligamentum rotundum, wenn ihre hintere Grenze gut abgetastet werden kann, als solche wohl unschwer zu erkennen sind; lässt sich jedoch von ihnen aus ein Stiel in den Leistencanal verfolgen, dessen hinteres Ende nicht deutlich zu erkennen ist, so kann die Unterscheidung von mit Bruchsäcken combinirten, aus dem präperitonealen Fett entstandenen Geschwülsten sehr schwer oder unmöglich werden.

§. 66. Man hat zuweilen entzündliche Processe an den intracanaliculär gelegenen, präperitonealen Lipomen sich abspielen und an Darmeinklemmung erinnernde Symptome dabei entstehen gesehen. Unter solchen Umständen wurde auch in einzelnen Fällen operativ vorgegangen: man erwartete einen eingeklemmten Darm zu finden, fand aber nur das präperitoneale Lipom mit einem leeren Bruchsack und exstirpirte beides; andere Male wurde jedoch in einer solchen Fettgeschwulst eine incarcerirte Darmschlinge gefunden (Annandale am Cruralring s. S. 43).

§. 67. Im Allgemeinen wird man nur dann Ursache haben, die präperitonealen Lipome operativ zu behandeln, wenn sie durch besondere Grösse, durch Entzündung oder endlich durch gleichzeitig mit ihnen vorhandene Brüche die Patienten schädigen. Die einfachen Lipome werden bis zu der Stelle, wo sie sich aus dem präperitonealen Fettlager abzweigen, freigelegt, an ihrer Basis abgebunden und exstirpirt. Dabei kann es geschehen, dass man unbewusst ein peritoneales Divertikel mit abbindet und diess erst beim Durchschneiden der abgebundenen Masse merkt. Kommt man bei Freilegung der Basis des Lipoms rechtzeitig zur Einsicht, dass ein Bruchsack existirt, so kann derselbe, wenn er leer ist, gleichzeitig mit dem Lipom abgebunden und abgeschnitten werden. Beherbergt er Darm oder Netz, so ist er nach den für die Radicaloperation der Hernien gültigen Regeln zu behandeln. Unter allen Umständen wird man die Pforte in den Fascien und Aponeurosen, durch welche das Lipom oder der Bruchsack die Bauchwand passirt hat, zusammennähen, unter Umständen kann gleichzeitig die Haut durch die Nähte mitgefasst werden (Terrier). — Es ist dann weiter durch zweckmässige Nachbehandlung und eventuelle Verordnung eines Bruchbandes bezw. einer Bauchbinde dafür Sorge zu tragen, dass die Entwickelung einer Bauchwandhernie an der Operationsstelle nicht stattfindet.

c) Fibrome und Sarcome der Bauchhaut.

α. Fibrome.

§. 68. Die Fibrome und Sarcome der Bauchhaut müssen scharf von den aus den tieferen Schichten der Bauchdecken — den Aponeurosen und Muskeln — hervorgegangenen gleichnamigen Tumoren getrennt werden. Sie bieten im Vergleich zu anderen Körpergegenden weder in der Häufigkeit ihres Vorkommens noch in ihren Erscheinungen bemerkenswerthe Besonderheiten dar, haben aber gerade an den Bauchdecken wegen des diagnostischen Conflictes mit den fascialen Fibromen und Sarcomen ein besonderes Interesse. — Zunächst ist zu betonen, dass die Fibrome der Haut des Bauches eine weiche Consistenz besitzen, wogegen die den tieferen Schichten angehörenden Fibrome derbe, harte Geschwülste darstellen. Am häufigsten kommen ja im Allgemeinen diese weichen Hautfibrome — das Fibroma molluscum — multipel am Körper und dann auch nicht selten am Bauche vor, doch auch isolirt sind sie in der Bauchhaut gelegentlich bei jugendlichen Individuen beobachtet worden. — Solange die Geschwülste keine erhebliche Grösse besitzen, ragen sie nur wenig über das Niveau der Haut vor und sind durch ihre freie Beweglichkeit und gute Abgrenzbarkeit den tieferen Geweben gegenüber leicht als der Haut angehörig zu erkennen. Die Haut kann nur unvollkommen zu einer Falte erhoben werden, weil die Geschwulst nicht im subcutanen Gewebe, sondern in den unteren Schichten der Cutis selbst ihren Sitz hat. Als Fibrome weisen sich die betreffenden Tumoren aus durch ihre gleichmässig weich-elastische, auch pseudofluctuirende Consistenz, durch ihre Schmerzlosigkeit und ihr langsames Wachsthum; von den Lipomen werden sie durch den Mangel an Lappung unterschieden. — Wenn sie grösser werden, so bleiben sie auch am Bauche ihrer bekannten Neigung treu, sich zu stielen, zur Cutis pendula sich zu entwickeln. Kosinski exstirpirte in der Lendengegend eines 20jährigen Mädchens ein 33 Pfund schweres Fibroma molluscum, wobei 15 ziemlich dicke Arterien unterbunden werden mussten. In dem von Dardel beschriebenen Falle handelte es sich bei einer 21jährigen Frau um ein bis zu den Knieen herabhängendes weiches Fibrom der Regio suprapubica, das im 6. Lebensjahre als faustgrosser Tumor zuerst bemerkt worden, nach der Ansicht von Dardel aber wahrscheinlich angeboren war.

Die Berücksichtigung der Consistenz, des Verlaufs und die nähere palpatorische Untersuchung des meist dünnen Stieles lässt in den Fällen von isolirter Cutis pendula der Bauchdecken die Diagnose unschwer stellen.

Wenn solche weiche Fibrome der Haut zu einer beträchtlichen Grösse herangewachsen sind, so kommt es leicht durch äussere mechanische und chemische Reize zu Ulceration der verdünnten, in ihrer Ernährung beeinträchtigten Haut (Fall Lediard).

Wegen der Gefahr späteren Heranwachsens zu einer Beschwerden machenden Grösse oder einer späteren sarcomatösen Entartung ist es zumal bei jugendlichen Individuen entschieden indicirt, die isolirten weichen Fibrome der Bauchhaut zu exstirpiren. Handelt es sich um

multiples Vorkommen am Körper, so kann die operative Entfernung nur dann in Frage kommen, wenn der eine oder andere Tumor durch seine Lage oder Grösse besondere Unbequemlichkeiten und Beschwerden verursacht. — Die Exstirpation kleiner und mittelgrosser Fibrome der Bauchhaut gestaltet sich nach den bekannten Regeln der Geschwulstoperationen sehr leicht und einfach; wenn grössere, gestielte, hängende Tumoren vorliegen, so ist die durch die Schwere der Geschwulst gedehnte und verzogene Haut nicht direct an der Basis des Tumors, sondern, wenn möglich, einige Centimeter weit auf dem Stiel zu umschneiden und nach der Basis zu zurückzupräpariren, um eine gute Deckung der Wunde zu erhalten. Man muss ferner bei diesen grossen gestielten Fibromen auf eine reichliche Blutung gefasst sein, die aber bei nicht zu dickem Stiel sich leicht beherrschen lässt; event. kann nach Zurücklagerung der umschnittenen Hautmanschette eine elastische Umschnürung oder die Anlegung von Klemmzangen hinter der Grenze der Geschwulst angezeigt sein.

§. 69. Anhangsweise möge hier bei den cutanen Fibromen der Bauchdecken einer Beobachtung von Socin gedacht werden.

Bei einer 47jährigen Frau war vor 7 Jahren die Ovariotomie ausgeführt worden. Seit 1 Jahr wurde Wachsthum der Narbe mit etwas Schmerzhaftigkeit constatirt. In der Mitte derselben befand sich eine kastaniengrosse, von der Unterlage leicht abhebbare Geschwulst; die Haut war etwas verfärbt. Es handelte sich um ein Narbenfibroid, das sammt der ganzen Hautnarbe excidirt wurde.

β. Sarcome.

§. 70. Die Sarcome der Bauchhaut kommen im Allgemeinen selten vor und pflegen einen sehr bösartigen Verlauf zu nehmen. Die Fibrosarcome wachsen zwar langsam, recidiviren aber sehr leicht und führen meist — zuweilen erst nach mehreren Decennien — zum Tod; die Rundzellensarcome der Bauchhaut dagegen vergrössern sich viel schneller, sind durch eine noch bedeutendere Neigung zu Recidiven ausgezeichnet, führen auch häufiger und eher zu tödtlichen Lungenmetastasen. Da diese Tumoren von der Haut aus nicht nur über die Oberfläche der Bauchdecken vorwachsen, sondern auch in die Breite und Tiefe vordringen, also Fascien, Muskeln, Aponeurosen und selbst das Peritoneum betheiligen können, so ist es nach längerer Dauer der Erkrankung schwierig, zu entscheiden, ob der Ausgangspunct in die Cutis oder in die tieferen Schichten der Bauchdecken zu verlegen ist. — Ich finde in der Litteratur nur 14 Fälle verzeichnet, bei denen nach den betreffenden Schilderungen unzweifelhaft die Haut des Bauches als primärer Ort der Entstehung angenommen werden muss (1 Mal hatte sich ein Spindelzellensarcom aus einer alten Narbe entwickelt, Billroth). Sie betrafen 7 Männer und 5 Frauen. 2 Mal ist das Geschlecht der Patienten nicht verzeichnet.

Soweit diese kleinen Zahlen Schlussfolgerungen gestatten, muss das relativ häufigere Vorkommen der Bauchhautsarcome bei Männern im Vergleich zu den Sarcomen der Bauchmuskeln und -aponeurosen auffallen, welch' letztere überwiegend häufig bei Frauen, die geboren hatten, beobachtet sind. Weiter ergeben sich auch sehr bemerkens-

werthe Unterschiede zwischen den Haut- und aponeurotischen Sarcomen der Bauchdecken in Bezug auf den Verlauf. Es wurde bereits oben der bösartige Character der Bauchhautsarcome betont: in 9 Fällen trat 1 Mal oder wiederholt Recidiv nach der Exstirpation auf, 4 Mal sicher, 1 Mal wahrscheinlich mit Lungenmetastasen complicirt; nur 3 von Billroth's operirten Patienten waren 1, $1\,^{2}/_{12}$ und $4\,^{8}/_{12}$ Jahre nach der Operation recidivfrei geblieben, bei 2 Fällen fehlen Angaben über den weiteren Verlauf nach der Operation. — Zweimal wird ein einmaliges Trauma (Bryant, Deventer) und in dem einen Küster'schen Falle die chronische Reibung eines Säbelgurtes als Ursache der Tumorbildung angegeben.

Es ist also nach unserer kleinen Zusammenstellung im Gegensatz zu den fascialen Sarcomen der Bauchdecken, von denen später ausführlicher die Rede sein wird, für die cutanen Sarcome besonders characteristisch: ihr häufigeres Vorkommen bei Männern, ihre grosse Neigung zu localen Recidiven und zu Metastasenbildung.

In dem Entstehungsmodus und Verlauf der Hautsarcome am Bauch sind erhebliche Differenzen zu verzeichnen: das eine Mal zeigt die Geschwulst von der Zeit an, wo sie zuerst bemerkt wurde, ein sehr schnelles Wachsthum, hat also wohl von vornherein sarcomatöse Structur gehabt, ein anderes Mal war zunächst Jahre und Jahrzehnte lang ein nur kleiner Tumor vorhanden, welcher stationär blieb oder nur sehr langsam sich vergrösserte, um dann ganz plötzlich eine rapide Wachsthumsbeschleunigung zu erfahren. Ein solcher Verlauf muss wohl als Umwandlung eines Fibroms in Sarcom gedeutet werden. Die Mitte zwischen beiden Beobachtungen halten Fälle ein, bei welchen die von vornherein sarcomatöse, aber nicht besonders bösartige Neubildung nur mässig schnell wächst, durch häufige Operationen, denen allerdings sehr bald Recidive folgen, in gewissen Schranken gehalten wird und vielleicht erst nach einer längeren Reihe von Jahren lebensgefährliche Dimensionen annimmt.

Billroth theilt folgende hierher gehörige Krankengeschichte mit: 63jähriger Mann; vor 27 Jahren kleine feste Geschwulst in der Haut am Unterleib; sehr langsames Wachsthum; nach 12 Jahren Ulceration des Tumors; Exstirpation. Nach 2 Jahren Recidiv in der Narbe, langsames Wachsthum, oberflächliche Ulceration. Marasmus. Vollständige Exstirpation der kindskopfgrossen, oberflächlich ulcerirten, gestielten, oberhalb der Symphyse gelegenen Geschwulst. Microscopische Diagnose: Fibrosarcom, enorm reich an eigenthümlich geformten Venen. Heilung. Bald Recidiv. Tod nach 2 Jahren. Keine Section. Gesammtdauer der Krankheit 29 Jahre.

§. 71. Während das Fibroma molluscum, solange es eine mässige Grösse nicht überschreitet, weder spontan noch auf Druck Schmerzhaftigkeit zeigt, sind bei den Hautsarcomen oft frühzeitig Schmerzen vorhanden, welche sich bei schneller Zunahme der Geschwulst zu beträchtlicher Höhe steigern können. Auch weisen die Sarcome nicht immer die glatte Oberfläche wie das Fibroma molluscum auf, vielmehr ist dieselbe eher unregelmässig höckerig beschaffen. — Die oberflächlichsten Lagen der Haut sind bei den Sarcomen weit häufiger und intensiver betheiligt als bei den Fibromen. Schon sarcomatöse Tumoren von geringer oder mittlerer Grösse zeichnen sich durch eine feste Verwachsung mit der Oberhaut aus; diese wird auch sehr leicht geschwürig,

nicht, wie bei den Fibromen, nur unter dem Einfluss äusserer Schädlichkeiten, sondern auch dadurch, dass die Geschwulst in die oberflächlichsten Hautschichten hineinwächst, sie zerstört und durchbricht. Aus den so entstandenen Ulcerationen können dann gelegentlich heftige Blutungen erfolgen (Küster).

Die Sarcome der Bauchhaut sind also vor den cutanen Fibromen im Wesentlichen durch folgende Eigenschaften ausgezeichnet: schnelleres Wachsthum, Schmerzhaftigkeit, unregelmässige Oberfläche, oft frühzeitige Betheiligung der oberflächlichsten Hautschichten, Neigung zur Ulceration, Hineinwachsen in die seitlich benachbarten und hinter der Geschwulst gelegenen Gewebe, Neigung zu örtlichen Recidiven nach erfolgter Exstirpation, zuweilen beobachtete Entwickelung von Metastasen. — Betreffs der differentiellen Diagnose zwischen den Hautsarcomen und den Sarcomen der Bauchfascien, -muskeln und -aponeurosen muss auf den der Diagnose letzterer gewidmeten Abschnitt verwiesen werden (§. 79).

§. 72. Die nach Exstirpation der Bauchhautsarcome folgenden Recidive sitzen der Regel nach in der Operationsnarbe, was nicht weiter befremden kann, da ja die Haut das primär erkrankte Organ ist. Unter Berücksichtigung der grossen Bösartigkeit der Hautsarcome muss bei der operativen Entfernung vor allem ohne jegliche Rücksicht auf die spätere Deckung des Defectes der Hautschnitt weit im Gesunden angelegt werden. Es scheint nicht unwahrscheinlich, dass die Prognose der Bauchhautsarcome sich wesentlich bessern liesse, wenn die Fälle frühzeitiger zur Operation kämen, und wenn man dann die den Tumor bedeckende Haut ganz opfern und eine genügend weite Umschneidung derselben ausserhalb der Geschwulstgrenze vornehmen würde. Dass eine sichtbar veränderte Haut mit abnormer Fixation, starker Verdünnung oder Röthung unter allen Umständen mit dem Tumor entfernt werden muss, bedarf keiner besonderen Betonung. Ist die Basis der Geschwulst durch einen ca. 2 cm von der Grenze des Kranken oder Verdächtigen entfernten Schnitt ringsum freigelegt, so muss selbst bei ganz oberflächlichem Sitz des Sarcoms der entsprechende Theil der Hautfascie bis auf die Muskelaponeurose entfernt werden; besteht Verdacht, dass bereits die Sehne des Obliquus, die Rectusscheiden oder die anderen in demselben Niveau liegenden Gebilde inficirt sind, so müssen auch diese mitfortgenommen werden, ja es kann die Excision einer Partie der gesammten Bauchwand einschliesslich des Peritoneums nothwendig werden in der Weise, wie es bei der Behandlung der fascialen Sarcome der Bauchwand näher erörtert werden soll (§. 82). — Selbst ein grösserer Defect, sei es, dass derselbe nur die Haut oder auch die tieferen Lagen der Bauchwand betrifft, muss soviel wie möglich durch die Naht geschlossen werden; vorhergegangene gründliche Entleerung des Darmes und entsprechende Weiterbehandlung wird auch eine unter Spannung angelegte Naht schützen, zumal da bei aseptischem Verlauf den gut ernährten Bauchdecken eine ziemlich bedeutende Spannung zugemuthet werden kann.

Köhler beschreibt aus der Bardeleben'schen Klinik folgenden interessanten Fall von Angiosarcom der Bauchhaut:

29jähriger Mann; hat immer ein groschengrosses Muttermal in der Regio epigastrica gehabt; im letzten Halbjahre daraus kinderkopfgrosser Tumor ent-

standen von 22 cm Breite und 19 cm Länge. Derselbe ist hart, verschieblich, zeigt zahlreiche dicke, bläulich durchscheinende Gefässe und ist durch Druck nicht zu verkleinern. Abtragung mit der galvanocaustischen Schlinge über 2 durch die Basis kreuzweise gestochenen Nadeln. Nach 5 Monaten noch markstückgrosse granulirende Fläche. Weiterer Verlauf unbekannt. — Die Geschwulst bestand aus grossen venösen Räumen mit dickem (sarcomatösem) Zwischengewebe.

d) Desmoide Geschwülste der Bauchdecken[1]).

§. 73. Allgemeines. In verschiedener Richtung besonders interessant sind die von den Fascien, den Aponeurosen der Bauchmuskeln oder von den Muskeln selbst ausgehenden Geschwülste, welche als reine Fibrome, Fibro-, Myxo- und Cystosarcome oder auch als Mischformen dieser einzelnen Gattungen auftreten. Sänger hat für die ganze Gruppe von der Bindegewebsreihe angehörenden, aus sehnigem Gewebe entspringenden Neubildungen eine gemeinsame, durch Joh. Müller eingeführte Bezeichnung: „Desmoide" adoptirt, um damit ihre Zusammengehörigkeit anzudeuten, und weil meist weder im klinischen Bilde noch im histologischen Bau eine scharfe Abgrenzung der einzelnen Formen möglich ist. Trotzdem muss als Ziel der klinischen Diagnose im Auge behalten werden, womöglich auch ein Urtheil über die histologische Beschaffenheit der Neubildung in jedem einzelnen Falle zu gewinnen; und in der That gestatten nicht ganz selten der Verlauf und die vorhandenen Symptome die Erfüllung dieser Aufgabe.

Bis in die sechziger Jahre dieses Jahrhunderts sind vielfach in die Casuistik der sogen. Bauchdeckenfibrome Geschwülste mit aufgenommen worden, die nicht primär in der Bauchwand entstanden, sondern secundär von den benachbarten Scelettheilen oder von dem Lig. rotundum aus in die Bauchdecken hineingewachsen waren. Diese Tumoren müssen wir zunächst von den eigentlichen Desmoiden der Bauchwand trennen. Ferner finden sich auch zahlreiche Fälle in der Litteratur verzeichnet, bei denen es während der Operation an den veränderten und in ihrer topographischen Lage verschobenen Theilen nicht gelang, ein sicheres Urtheil über den Ausgangspunct der Geschwulst zu gewinnen[2]).

---

[1]) Erst nach Fertigstellung des Manuscriptes für den folgenden Abschnitt bekam ich Kenntniss von einer neuerdings erschienenen Monographie: Traité des fibromes de la paroi abdominale par Léon Labbé et Charles Remy, Paris 1888. Die Verfasser bringen 10 neue Fälle eigener Beobachtung und referiren ausführlich über weitere 72 Fälle der Litteratur, indem sie ein eingehendes Bild von der Pathologie und Therapie der betreffenden Geschwülste entwerfen; sie bekennen sich nur an wenigen Stellen zu von den allgemeinen Anschauungen abweichenden Ansichten. Besonders auffallend ist, dass bei den 10 eigenen Fällen über den bisher am wenigsten klaren Punct, nämlich: von welcher Schicht der Bauchdecken die Fibrome am häufigsten ihren Ausgang nehmen, keine bestimmten, für die Aufklärung dieser Frage zu verwerthenden Angaben gemacht werden. — Es ist im Folgenden an verschiedenen Stellen auf die Arbeit von Labbé und Remy nachträglich Bezug genommen worden.

[2]) Ich kann hier die Bemerkung nicht unterdrücken, dass von den Autoren, welche in der Lage waren, mehrere Fälle von Bauchdeckendesmoiden zu beobachten und zu beschreiben, häufig in Bezug auf den Entstehungsort, auf Stielbildung und dergleichen über ihre einzelnen Fälle auffallend ähnliche, ja gleichlautende Angaben gemacht werden, die aber mit den Berichten anderer Beobachter nicht übereinstimmen. Man darf daraus wohl den Schluss ziehen, dass es sehr schwierig ist,

Ich habe nach Ausscheidung mehrerer in früheren Zusammenstellungen enthaltenen, mir jedoch nicht genügend sicher erscheinenden Fälle und unter Hinzufügung weiterer, theils der neueren Litteratur angehörender, theils noch nicht publicirter Beobachtungen 100 Einzelfälle gesammelt. Von diesen sind 36 als Fibrome, 15 als Sarcome der Fascien, Muskeln und Aponeurosen aufzufassen; die übrigen (36 Fibrome, 13 Sarcome) sind zwar auch genügend scharf als Desmoide der Bauchdecken characterisirt, es lässt sich aber aus den vorliegenden Angaben nicht mit Bestimmtheit entnehmen, von welcher anatomischen Schicht des musculo-aponeurotischen Apparates der Bauchwand aus das Wachsthum begonnen hat und welches dementsprechend der eigentliche Sitz des Tumors ist.

Eine ganze Reihe von characteristischen Merkmalen ist den von den Fascien und Muskeln der Bauchdecken ausgehenden Geschwülsten (Fibromen, Sarcomen, Myxomen) gemeinsam; in erster Linie das ganz überwiegend häufige Vorkommen bei dem weiblichen Geschlecht. Unter unseren 100 Fällen betreffen nur 10 Beobachtungen Männer. Immerhin deutet dieses procentuale Verhältniss darauf hin, dass auch bei Männern die Bedingungen für die Entstehung der Bauchdeckendesmoide vorhanden sind; nur müssen bei dem weiblichen Geschlecht offenbar noch ganz besondere disponirende Momente zur Geltung kommen.

Der häufigste Sitz der Bauchdeckendesmoide ist die vordere mittlere Partie der Bauchwand, und die Mehrzahl nimmt ihren Ausgangspunct von den Mm. recti und ihren Aponeurosen, in zweiter Linie kommen die äusseren schrägen Bauchmuskeln, dann die Fascia transversa und endlich die Linea alba in Betracht. Bei seitlichem Sitz scheinen die Geschwülste ebenso häufig rechts wie links vorzukommen; am Nabel nehmen sie nach Labbé und Remy niemals ihren Ursprung. — In dem Gottschalk'schen Falle wird bestimmt eine Inscriptio tendinea des linken Rectus als Ausgangspunct angegeben. — Die Fläche, mit welcher die Desmoide an der als Mutterboden aufzufassenden Schicht festsitzen, ist gewöhnlich kleiner, als der grösste Durchmesser des Tumors, zuweilen findet sich auch der basale Theil zu einem Stiel ausgezogen, der z. B. in dem Falle von Limange, wo es sich um eine fibromatöse, kinderkopfgrosse Geschwulst handelte, speciell als dünn und zur tiefen Aponeurose führend geschildert wird. — Wie alle der Bindegewebsreihe angehörenden Tumoren, entstehen auch die Desmoide der Bauchdecken am häufigsten im 3. und 4. Lebensdecennium. Die grösste Zahl kommt zwischen dem 20.—25. Jahre zur Entwickelung, weniger häufig wurden sie — in ungefähr gleichmässiger Vertheilung — vom 25.—35. Jahre beobachtet, während ein noch späteres Auftreten erheblich seltener ist. Doch sind auch Kranke erst in ihrem 55. (Colin)

---

bei den Bauchdeckendesmoiden ein klares Urtheil über die am meisten interessirenden klinischen und anatomischen Eigenthümlichkeiten zu gewinnen, und dass in Folge dessen die Versuchung nahe liegt, ein bei dem einen Fall gefundenes Merkmal auch bei anderen Fällen wiederfinden zu wollen und dann nicht ganz objectiv, sondern mit einer gewissen Voreingenommenheit an die Untersuchung der späteren Fälle heranzutreten. So mögen leicht Täuschungen mit unterlaufen. Ich kann es mir wenigstens nur auf diese Weise erklären, dass so häufig die einzelnen, von demselben Beobachter publicirten Fälle von Bauchdeckendesmoiden klinisch und anatomisch unter sich übereinstimmen, aber dann wieder zu anderen Beobachtungsreihen in schroffem Gegensatz stehen.

und sogar 60. Lebensjahre (Péan) operirt worden, und in dem Rokitansky'schen Falle liess sich der Beginn der Neubildung bestimmt in das 46. Jahr zurückdatiren. Meistens lagen 1—3 Jahre zwischen der Zeit, in welcher die Geschwulst zuerst bemerkt wurde, und dem Termin der Operation, doch sind auch Zwischenräume von 12—17 Jahren notirt worden, wenn das Wachsthum ein sehr langsames war, oder die Patienten die Tumoren sich erst zu einer sehr bedeutenden Grösse entwickeln liessen, ehe sie sich zur Operation entschlossen.

Wiederholt wurden Furchen und Einschnürungen an desmoiden Geschwülsten der Bauchdecken beobachtet. — Ein mannskopfgrosses, mit dem M. transversus und den Obliqui innig verwachsenes Fibrom, das von Spiegelberg operirt und von Bruntzel beschrieben wurde, zeigte z. B. in der Mitte der vorderen Peripherie eine leichte, wellenförmige Schnürung. In Santesson's Fall von, wie es scheint, Mischgeschwulst der Rectusscheide fand sich ebenfalls an der Grenze des unteren gegen das mittlere Drittel eine quere Einsenkung, der innerhalb der Substanz des Tumors ein Septum entsprach. Ob etwa eine Inscriptio tendinea in dem letzten Falle die Theilung der Geschwulst bedingt hat, lässt sich aus der Krankengeschichte nicht entnehmen. Bruntzel vermuthet bei seiner Patientin den Einfluss des Kleiderschnürens als Ursache der Furchung.

Es scheint, dass die Desmoide bei ihrem Wachsthum im Allgemeinen der Verlaufsrichtung desjenigen Muskels folgen, in welchem sie sich primär entwickelt haben. Dies wird zum Theil darauf beruhen, dass sie sich am leichtesten in der Richtung vergrössern, welche ihrem Wachsthum die geringsten Widerstände entgegensetzt, zum Theil mögen aber auch die wechselnden Contractionen und Erschlaffungszustände der betreffenden Muskeln einen dehnenden und streckenden Einfluss im Sinne der Längsachse des Muskels auf die Geschwulst ausüben. So haben meistens die dem Rectusgebiet angehörenden Desmoide eine ovoide Gestalt, wobei der längere Durchmesser in der Verlaufsrichtung des Rectus liegt, während die mehr nach aussen sich entwickelnden Desmoide mit ihrem Längsdurchmesser eher schräg oder quer gelagert sind (Mm. obliqui und transversus). Die in der Linea alba oder an dem inneren Rand der Recti entstehenden Desmoide verdrängen gewöhnlich einen oder beide Muskeln nach der Seite hin (Fall Socin-Burckhardt), und auch, wenn ihr Wachsthum in den tieferen Schichten der Mittellinie begann, können sie sich zwischen den Recti nach vorn durchschieben und so zuletzt ganz oder theilweise unter die Haut vorrücken.

Was das gleichzeitige Auftreten von 2 oder mehreren Bauchdeckendesmoiden bei einem Patienten angeht, so kommt hier eigentlich nur die Beobachtung von Grätzer in Betracht, obwohl dieselbe auch nicht einwurfsfrei ist. Grätzer referirt über eine von Spiegelberg operirte 33jährige IIpara, bei der sich zu beiden Seiten des Nabels, rechts ein mehr als kinderkopf-, links ein etwa faustgrosser Tumor entwickelt hatten. Der rechte, zuerst operirte stellte sich als „Fibromyom" der Rectusscheide heraus und war mit dem Bauchfell nicht verwachsen; der linke liess sich nur unter mehrfacher Verletzung des mit ihm innig verwachsenen Peritoneums entfernen und erwies sich microscopisch als Fibroma myxomatoides. Sänger bemängelt die Diagnose Fibromyom

des rechtsseitigen Tumors, da ihm die einfache Angabe des Nachweises glatter Muskelfasern nicht genügend erscheint. Man kann ihm hierin beitreten; aber aus der ganzen Beschreibung der Tumoren vermag ich doch nur den Schluss zu ziehen, dass dieselben in der Mittellinie nicht zusammenhingen; Sänger lässt die Möglichkeit eines solchen Zusammenhanges zu. Uebrigens theilt Bruntzel mit, dass in diesem Falle bei der Section die ganze Beckenorgane von Sarcommassen erfüllt gefunden wurden, mit Perforation der Scheide in den Mastdarm. — In der 2. Beobachtung von Bodin, bei welcher an der entgegengesetzten Seite des Bauches ein kleiner, gleichartiger Tumor sich entwickelt haben soll, ist zunächst die Natur der Hauptgeschwulst als Bauchdeckendesmoid nicht sichergestellt. Dieselbe lag oberhalb des Poupart'schen Bandes und war nach der Spina ant. sup. und nach der Symphyse zu gestielt. Bei der erfolgreichen Operation wurde ihr Sitz hinter dem M. transversus gefunden. Nähere Untersuchung auch des 2. Tumors liegt nicht vor. — In dem Falle Fieber, wo 5 Jahre nach der Exstirpation eines linksseitigen Fibroms ebenfalls auf der linken Seite ein gleichartiger Tumor entstand, ist es sehr wahrscheinlich, wie Sänger mit Recht bemerkt, dass die 2. Geschwulst aus der ersten hervorgegangen, also als Recidiv, nicht als selbständige Neubildung aufzufassen ist.

Guyon hat darauf aufmerksam gemacht, dass ausser an den Bauchdecken nur noch am Nacken häufiger Geschwülste beobachtet werden, die ihren Ursprung von den Fascien und Muskeln nehmen. Er schlug desshalb vor, die Nacken- und Bauchwanddesmoide mit einem gemeinsamen Namen als „fibromes aponevrotiques intra-pariétaux" zu bezeichnen. In der That sieht man ja im Nacken ausser den von der Haut ausgehenden weichen Fibromen nicht selten harte Formen, die vom Trapezius oder seiner Aponeurose entspringen; auch Sarcome kommen hier vor. — Ich habe vor 2 Jahren in der Strassburger chirurgischen Klinik bei einer 34jährigen Frau ein im Inneren zerfallenes Spindelzellensarcom beobachtet, welches den ganzen Nacken von der einen Ohrgegend zur anderen und von der Protuberantia occipitalis posterior bis zur Vertebra prominens einnahm. Der Tumor lag, wie eine Probeincision ergab, unter der oberflächlichen Muskelschicht und ging aller Wahrscheinlichkeit nach von den tieferen Muskelaponeurosen aus.

§. 74. Es möge an dieser Stelle das Verhältniss der Bauchdeckendesmoide zu den benachbarten Scelettheilen, besonders zu der Crista und Spina ilei und zu den letzten falschen Rippen etwas näher in Betracht gezogen werden. Nélaton, der bereits 1862 mehrere Bauchdeckendesmoide beschrieb, glaubte eine regelmässige Anheftung derselben an der Crista oder Spina ilei constatiren zu können; er will 15—20 so beschaffene Tumoren gesehen haben. Längere Zeit wurde dann in der französischen Litteratur auf die Autorität Nélaton's hin eine Stielbildung dieser Geschwülste zum Becken oder zu den falschen Rippen als etwas Constantes betrachtet. Man meinte, dass die Tumoren von den betreffenden Knochentheilen ihren Ursprung nähmen und erst von da aus in die Bauchdecken hineinwüchsen. Auch gründen sich auf diese Annahme die erfolglosen Versuche, durch subcutane Trennung der angeblichen Stiele dem Tumor seine ernährenden Gefässe abzuschneiden und ihn dadurch zur Rückbildung zu bringen. Guyon lehrte

dann, dass diese Sceletverbindungen erst secundär zu Stande kämen, und dass immer die Aponeurosen den Ausgangspunct bildeten. Mehrmals ist es vorgekommen, dass man die als sicher vorhanden diagnosticirten Geschwulststiele bei der Operation nicht fand, dass sich dieselben vielmehr nur als abnorm angespannte Theile der Aponeurosen und Fascien herausstellten — so in den Fällen von Péan (Sarcome fibro-élastique à centre caséeux) und Tillaux-Marcigney bei Damalix.

In der deutschen und englischen Litteratur spielen diese scheinbar und nur ganz ausnahmsweise wirklich vorhandenen Sceletverbindungen der Bauchdeckendesmoide nur eine sehr geringe Rolle, und man ist desshalb hier auch schon früh zu einer richtigen Vorstellung über den fascialen und musculären Ursprung der betreffenden Geschwülste gekommen. — Dass gelegentlich periostale Fibrome und Sarcome der Beckenschaufel und der falschen Rippen, wenn sie in die Bauchwand hineinwachsen, nur noch durch einen relativ dünnen Stiel mit dem ursprünglichen Mutterboden in Beziehung bleiben können, ist wohl nicht zu läugnen; König gibt an, derartige gestielte periostale Beckenfibroide in den Bauchdecken beobachtet zu haben. Solche Tumoren sind aber von den eigentlichen Bauchdeckendesmoiden zu trennen und kommen weit seltener als diese zur Beobachtung. Am liebsten scheinen sie sich innerhalb des präperitonealen Bindegewebes in die Bauchdecken hineinzuschieben. Ausserdem mag es vorkommen, dass ein in der Nähe des Beckenkammes innerhalb der Bauchwand entstandenes Desmoid secundär in Verbindung mit dem Periost tritt, und dass sich so gewissermassen ein Stiel zu dem Knochen hin ausbildet. Im Allgemeinen aber sind den Bauchdeckendesmoiden Verbindungen mit den benachbarten Scelettheilen keineswegs eigenthümlich.

§. 75. Ausser den oben erwähnten eigentlichen Beckentumoren müssen von den Bauchwanddesmoiden die erst in neuerer Zeit durch Duplay und Sänger näher bekannt gewordenen Fibromyome des Lig. rotundum getrennt werden. Dieselben haben, je nachdem sie sich den verschiedenen Abschnitten des Lig. rotundum anlehnen, intraperitonealen, intracanaliculären (d. h. im Leistencanal) und extraperitonealen Sitz. Zu Verwechselung mit eigentlichen Bauchdeckendesmoiden werden besonders die beiden letzten Gruppen Veranlassung geben können. Das überwiegend häufige Vorkommen bei Frauen, die geboren haben, ferner den Beginn ihrer Entwickelung im 20.—30. Lebensjahr haben sie mit den Bauchdeckendesmoiden gemein, auch zeigen sie ein langsames Wachsthum, und sind fast immer schmerzlos. Das Entscheidende in diagnostischer Beziehung ist die Richtung ihrer Lage: sie sind meist ovoid gestaltet, die längere Achse verläuft schräg von oben aussen nach unten innen, und das spitze Ende der Eigestalt pflegt ebenfalls nach unten innen zu liegen. Gelingt es, den Zusammenhang mit dem Lig. rotundum nachzuweisen, sei es, dass dasselbe sich als Strang an der Oberfläche des Tumors verliert, oder dass ein Fortsatz der Geschwulst sich in den Leistencanal hineinerstreckt und hier mit dem Ligament verbunden ist, so ergibt sich die Diagnose leicht. Einzelne dieser Tumoren liegen ganz ausserhalb der Bauchdecken in den grossen Labien.

Von mehreren Seiten sind die dicht oberhalb und hinter der Symphyse sitzenden Desmoide mit anderen Tumoren derselben Gegend zu einer gemeinsamen Gruppe vereinigt und als Neubildungen des sogenannten Cavum Retzii beschrieben worden. Es handelt sich dabei wesentlich um Bauchdeckendesmoide, Periost- und Knochengeschwülste sowie mit der Blase in Beziehung stehende Neubildungen.

§. 76. Symptome. Die Desmoide der Bauchdecken — sowohl die rein fibromatösen als auch die sarcomatösen und myxomatösen Formen — machen in der ersten Zeit ihres Entstehens gewöhnlich gar keine Beschwerden, desshalb werden sie auch meistens nur zufällig, nachdem sie etwa Nussgrösse erreicht haben, von ihren Trägern entdeckt. Sie nehmen dann langsam aber stetig an Grösse zu — gelegentlich wird auch einmal ein längeres Stationärbleiben constatirt — und können auch jetzt noch ohne alle subjectiven Symptome fortbestehen; oder es wird von den Patienten über nach der Leistengegend und dem Oberschenkel zu ausstrahlende schmerzhafte Empfindungen geklagt, die zuweilen nur während der Menstruation vorhanden sind. Fast regelmässig tritt dann, wenn die Geschwülste langsam etwa bis zu Hühnereigrösse gewachsen sind, ein Stadium mehr oder weniger rapider Vergrösserung ein, welches die Kranken beunruhigt und veranlasst, ärztliche Hülfe aufzusuchen. Diese schnelle Volumszunahme scheint meist mit einer Vermehrung der zelligen Bestandtheile in der Geschwulst Hand in Hand zu gehen, zuweilen ist sie geradezu der Ausdruck der Umwandlung der fibrösen in die fibrös-sarcomatöse Structur; in einigen Fällen war das Tempo der Vergrösserung ein so schnelles, dass man eine plötzliche Anfüllung der Gewebsinterstitien mit lymphatischer Flüssigkeit annehmen zu müssen glaubte (Santesson). Virchow spricht sich übrigens bei Erörterung der variabelen An- und Abschwellungen der Uterusmyome dahin aus, dass diese nichts mit schwankender Anfüllung der interstitiellen Hohlräume zu thun hätten, dass vielmehr wechselnde Füllung der Gefässe und Contractionen der Gewebe zur Erklärung heranzuziehen seien.

Bei zellenarmen Desmoiden kann ein langer Zeitraum vergehen, bis die Geschwülste eine nennenswerthe Grösse erreichen, aber ein spontaner dauernder Stillstand im Wachsthum oder gar eine spontane vollständige Rückbildung scheint nicht vorzukommen, obwohl partielle, rein regressive Vorgänge, wie Verkalkung in denselben beobachtet sind (Gauché). — Wenn die Tumoren bis zu Kinderkopfgrösse heranwachsen, so treten lebhaftere locale und ausstrahlende Schmerzen auf, die zum grössten Theil durch Zerrung der Bauchdecken erzeugt werden; die Kranken sind dann im Sitzen und Stehen durch die Neubildung behindert, und die eventuell vorhandene Raumbeengung der Bauchhöhle macht sich in functionellen Störungen von Seiten des Magen-Darmcanals oder der Blase geltend.

§. 77. Aetiologie. Für die Aetiologie der Bauchdeckendesmoide hat man die verschiedenen Theorien und Hypothesen, welche die Entstehung der Geschwülste im Allgemeinen unserem Verständniss näher bringen sollen, ebenfalls mit mehr oder weniger Glück zu verwerthen gesucht. Die Erblichkeit scheint keine Rolle zu spielen, da-

gegen kommen traumatische Einflüsse mannigfacher Art in Betracht. Zunächst hat Herzog die Theorie aufgestellt, dass die Entstehung der Desmoide in den Bauchdecken sich anschlösse an Muskelrupturen, wie sie in der Schwangerschaft mit oder ohne deutliche Symptome auftreten können. Im Wesentlichen beruft sich Herzog für diese Auffassung auf eine mündliche Mittheilung v. Volkmann's, dass er mehrere beweisende Fälle von Fibrombildung in den Bauchdecken nach Muskelrupturen gesehen habe. Herzog hebt die Thatsache hervor, dass die Frauen zur Zeit der Entwickelung der Desmoide fast ausnahmslos bereits ein oder mehrere Male geboren hatten oder gerade gravid waren. Bei einer Anzahl von Fällen schweigt allerdings die Krankengeschichte über diesen Punct; aber nur zweimal (Fälle Térillon und Tillaux-Loisnel [s. S. 60]) finde ich die bestimmte Angabe, dass die betreffende Patientin niemals schwanger war. — Auch wird wiederholt hervorgehoben, dass Desmoide gerade während oder am Ende der Schwangerschaft zuerst in den Bauchdecken bemerkt wurden, was aber bei dem anerkannt ganz symptomlosen Beginn der Geschwulstbildung nicht wohl für eine Zeitbestimmung der ersten Entstehung zu verwerthen ist.

Lemcke, der im Allgemeinen auch die Auffassung Herzog's vertritt, betont, dass sowohl die Fibrome als auch die Hämatome nach Muskelrupturen besonders häufig an der hinteren Fläche der Recti zur Entwickelung kommen, und dass desshalb wohl ein causaler Zusammenhang zwischen beiden Affectionen anzunehmen sei. Er vergleicht die aus solchen Muskelhämatomen angeblich sich entwickelnden Fibrome mit dem sogenannten Callus luxurians oder den Fracturosteomen.

Mehrfach wird in der Litteratur ein einmaliges Trauma in directen Zusammenhang mit der Entstehung der Bauchdeckendesmoide gebracht. Ebner's Patientin z. B. hatte sich Mehlsäcke aufladen lassen und empfand dabei plötzlich in der Mitte der vorderen Bauchwand einen brennenden Schmerz; bald darauf zeigte sich in der Mittellinie handbreit unter dem Nabel ein Knoten, der nach ½ Jahr zu einem grossen, von Rzehaczek exstirpirten Fibrom ausgewachsen war. In Bodin's 4. Beobachtung, wo es sich bei einer 53jährigen IIIpara um ein faustgrosses, nicht zur Operation gekommenes Fibroid des linken Hypochondriums handelte, soll die Geschwulst zuerst nach Krachen in den Bauchdecken bei einer starken Anstrengung entstanden sein. Bennet theilt einen Fall von Fibrom der Sehne des Obl. abdom. int. bei einem 26jährigen Manne mit. Der Patient hatte beim Heben eines schweren Gegenstandes ein schmerzhaftes Gefühl in der Lebergegend empfunden, das aber wieder verschwand; nach einem Jahr entwickelte sich an derselben Stelle die Geschwulst.

Von Herrn Professor Freund wurden mir folgende beiden hierher gehörigen Fälle seiner Beobachtung gütigst zur Verfügung gestellt[1]):

1) Frau B., 32 Jahre alt. Rhachitisch. Conjugata ext. 8,5. Ein Kind spontan geboren. Bei zweiter Geburt hochgradige Anstrengungen in der zweiten Geburtsperiode, plötzliche Schmerzen in der Nabelgegend rechts. Riss des Rectus dext. etwas rechts und oberhalb des Nabels.

[1]) Dieselben sind unter die von mir gesammelten 100 Fälle von Bauchdeckendesmoiden nicht mitaufgenommen worden.

Nach 8 Monaten Fibroid des rechten Rectus constatirt. Dasselbe wurde durch Operation entfernt.

2) Frau N., 30 Jahre alt, hat zwei Geburten durchgemacht. Vor 3 Jahren Tritt auf den Unterleib, darauf 3 Wochen bettlägerig. Nach mehreren Monaten Knoten in der rechten Unterbauchgegend. Seit 1 Jahr wächst Bauch im Ganzen. Tumor ovarii sin. mit Tumor fibrosus des Rectus dexter, oben und rechts vom Nabel. Sehr grosses multiloculäres Kystom des linken Ovarium und Fibrom des Rectus durch Operation entfernt.

Bei den ersten drei dieser soeben kurz angeführten fünf Fälle sind die anamnestischen Angaben zu unbestimmt, um mit einiger Sicherheit aus denselben den Schluss ziehen zu können, dass bei den betreffenden Patienten Muskelrupturen zu Stande gekommen waren, dagegen scheinen die beiden letzten Freund'schen Fälle auf den ersten Blick einen werthvollen Beweis für die Herzog-Lemcke'sche Auffassung abgeben zu können, dass die Bauchdeckendesmoide aus Muskelrupturen sich entwickeln. Aber bei der Isolirtheit dieser Beobachtungen ist es gewiss angezeigt, möglichst vorsichtig in ihrer Beurtheilung zu Werke zu gehen. Labbé und Remy vertreten auch die Ansicht, dass während der Niederkunft entstandene Rupturen der Bauchmuskeln den Boden für die Entwickelung der Desmoide abgeben; sie führen 12 Beobachtungen aus der Litteratur und eine eigene an, bei denen Contusionen der Bauchwand oder Geburten mehr oder weniger kurze Zeit vor der Entwickelung der betreffenden Geschwülste stattgefunden hatten. Man kann wohl zugeben, dass in einigen dieser Labbé'schen Fälle vielleicht wirklich eine Muskelruptur vorhanden war, aber in keinem Falle ist eine solche klinisch auch nur mit annähernder Wahrscheinlichkeit diagnosticirt worden.

Der Herzog'schen Theorie muss zunächst entgegengehalten werden, dass das häufige Vorkommen von Muskelrupturen in den Bauchdecken während der Gravidität oder bei schweren Geburten absolut nicht bewiesen ist; es erscheint diess geradezu unwahrscheinlich, denn die Ruptur eines nicht krankhaft degenerirten Muskels ruft, abgesehen von der Möglichkeit des Erkennens einer Rissstelle durch die Palpation, so characteristische Erscheinungen — lebhaften Schmerz, Anschwellung — hervor, dass in den Krankengeschichten der Bauchwanddesmoide unbedingt häufig bezügliche Angaben vorliegen müssten, wenn wirklich in der Mehrzahl der Fälle solche Rupturen der Entwickelung der Desmoide vorausgegangen wären. Und auf der anderen Seite, wenn wir die am häufigsten unter anderen Bedingungen vorkommenden Muskelrupturen in's Auge fassen — am Bauch die Zerreissungen der wachsartig degenerirten Recti bei Typhus, an den Extremitäten die gleichzeitig mit Knochenfracturen zu Stande kommenden Muskelzerreissungen —, so finden wir gar keine Anhaltspuncte für die Annahme, dass solche Muskelverletzungen die Entstehung von desmoiden Geschwülsten begünstigten. Es entwickelt sich wohl unter derartigen Umständen eine bindegewebige Narbe, ein Muskelcallus, der auch einmal als Anschwellung imponiren kann, aber immer handelt es sich nur um eine physiologische Gewebsneubildung, welche einen physiologischen Abschluss erfährt, nicht aber um ein über diese Grenze hinaus erfolgendes pathologisches Wachsthum, eine wahre Geschwulstbildung. Sänger hebt hervor,

dass die Desmoide der Bauchdecken niemals locker von 2 Aponeurosen eingeschlossen sind, wie es wohl der Fall sein müsste, wenn sie aus einem Muskelhämatom entstanden wären; vielmehr findet man immer eine der umgebenden Aponeurosen in den Tumor vollkommen aufgegangen. — Der in unmittelbarer Nähe der Geschwulst beobachtete Schwund und die Verdünnung der Muskeln auf der Oberfläche und an den Seiten muss erst als eine Folge der Tumorentwickelung betrachtet werden; auch ist nirgends der Befund von Hämatoidin als Rest der präsumirten Muskelhämatome in den Bauchdeckendesmoiden notirt worden.

In den wenigen Fällen, bei denen, bevor die desmoide Neubildung in der Bauchwand erkannt wurde, eine Muskelruptur nachgewiesen war oder wenigstens mit einer gewissen Wahrscheinlichkeit als vorausgegangen angenommen werden kann, hat die Auffassung Manches für sich, dass die Ruptur nur erfolgte, weil der betreffende Muskel durch ein bereits vorhandenes, bisher symptomlos verlaufenes kleines Desmoid geschwächt und für eine Zerreissung disponirt war. Wenn man aber an der umgekehrten Zeitfolge festhalten will, dass zuerst die Ruptur und dann erst secundär die Entwickelung des Desmoids erfolgte, so entspricht es unseren heutigen Anschauungen über die Geschwulstgenese besser, anzunehmen, dass die Muskelverletzung, wie andere traumatische Veränderungen, nur als Gelegenheitsursache, als causa movens für die Entstehung der aus unbekannten inneren Gründen bereits im Keim angelegten Geschwulst anzusehen ist. Und derartige gelegentliche Reize — besonders auch mehr chronische traumatische Einflüsse — lassen sich unter den besonderen Verhältnissen, welche die Entstehung der Desmoide an den Bauchdecken zu begleiten pflegen, noch weiter unschwer feststellen. Es sind diess Dehnungen und Zerrungen, welche die Bauchdecken gebärender Frauen zu erleiden haben, und dann ist weiter die vermehrte Blutzufuhr, der fluxionäre Zustand, welchen die Gravidität an dem gesammten Unterleib der Frauen erzeugt, in Betracht zu ziehen.

Dass auch eine in verhältnissmässig kurzer Zeit sich ausbildende, bedeutende Ausdehnung der Bauchdecken in Folge von Ovarialgeschwulst die Gelegenheitsursache für die Desmoidentwickelung abgeben kann, geht aus der interessanten Beobachtung von Tillaux hervor, die Loisnel in seiner Thèse mittheilt: Bei einer 20jährigen Virgo entwickelte sich nach einer Ovariotomie über dem linken Lig. Poupartii ein Fibrom, welches ca. 1 Jahr später exstirpirt wurde; es lag wie in einem „Nest" zwischen den Fasern des Transv. abdom., zum Theil innig mit ihnen verbunden. Loisnel betont mit Recht, dass die in der Linea alba ausgeführte Operation der Ovariotomie in keinen Zusammenhang mit der Fibromentwickelung gebracht werden kann, dass dagegen wahrscheinlich die Ovarialgeschwulst in derselben Weise wie der schwangere Uterus durch Dehnung und Zerrung der Bauchdecken den Impuls zur Entstehung des Desmoids abgegeben hat. — In dem oben mitgetheilten 2. Freund'schen Falle war das Bauchdeckenfibrom bereits vorhanden, als es zur Entstehung des Eierstockstumors kam.

Es ist ferner hervorzuheben, dass bei Multiparen offenbar der abnorme Erschlaffungszustand der Bauchdecken einer in ihnen sich entwickelnden Neubildung relativ geringen Widerstand entgegensetzt und damit das Wachsthum derselben erleichtert. — Ein besonders häufiges

Auftreten oder eine rapide Wachsthumsbeschleunigung im 6. und 7. Monat der Schwangerschaft, wie es für Tumoren an anderen Körpergegenden öfter beobachtet wurde (Lücke), lässt sich aus den Krankengeschichten der Bauchwanddesmoide nicht mit Sicherheit entnehmen.

Der Versuch Grätzer's, die Cohnheim'sche Theorie von den versprengten embryonalen Keimen für die Aetiologie der Desmoide der Bauchdecken zu verwerthen, erscheint gerade in diesem speciellen Falle besonders hypothetisch. Grätzer meint, dass in den Bauchdecken sich die Trennung vollziehe zwischen dem ursprünglich durch ein Blatt repräsentirten motorischen, die Muskeln und Fascien enthaltenden Apparat und dem Darmtractus mit seiner Serosa. Durch eine embryonale, an der Grenze zwischen beiden auftretende Complication könne es dann leicht zu einer Ueberproduction oder Verirrung von Keimen kommen. Sänger und Grawitz betonen dagegen mit Recht, dass für die homologen, mit dem Mutterboden übereinstimmenden Neubildungen die Cohnheim'sche Theorie keine Anwendung finden kann.

Es bleibt für uns also, wie bei so vielen anderen Geschwülsten, die Aetiologie der Bauchdeckendesmoide vorläufig dunkel, und wir können nur sagen, dass, wie es scheint, bei ihrer Entstehung traumatische und fluxionäre Gelegenheitsursachen eine Rolle spielen.

§. 78. Pathologische Anatomie. Die Desmoide der Bauchdecken stellen im Allgemeinen eiförmige oder runde Geschwülste dar mit glatter oder wenig unebener bis knolliger Oberfläche. An den exstirpirten Tumoren erkennt man noch Theile der Fascien, Muskeln oder Aponeurosen, mit welchen sie verwachsen waren. Die Consistenz ist eine sehr harte, wenn nicht sarcomatöse, myxomatöse oder cystische Beschaffenheit vorliegt. Bei den reinen Fibromen dringt das Messer nur mit knirschendem Geräusch durch die Geschwulstmasse, die auf dem Durchschnitt weisse bis röthliche Farbe, einen an Damastgewebe erinnernden Glanz darbietet und in den oberflächlichen Theilen der Schnittfläche leicht durchscheinend ist. Die einzelnen Faserbündel kreuzen sich entweder unter spitzem Winkel und verfilzen sich sehr innig mit einander, oder der Tumor besteht aus einzelnen Knoten, in denen die Fasern concentrisch zu Lamellensystemen angeordnet sind. Billroth hat die Angabe gemacht, dass bei dieser lamellös-concentrischen Structur immer in der Mitte der einzelnen Knoten ein Nerv oder Blutgefäss vorhanden sei, um welches herum sich die Bindegewebsfasern kreisförmig gruppiren. Wenn die Geschwulst schon längere Zeit besteht, so sollen diese central gelegenen Nerven oder Gefässe atrophiren können. Zwischen den Faserbündeln finden sich Bindegewebs- und Rundzellen und in den meisten Fällen auch Ansammlung von lymphatischer Flüssigkeit, welche den ganzen Tumor wie serös durchtränkt erscheinen lässt und auch auf der Schnittfläche austritt.

Auch Cysten mit serösem oder schleimigem Inhalt können sich in verschiedener Grösse innerhalb der Desmoide entwickeln, wahrscheinlich wie in den Uterusfibroiden durch Atrophie des interstitiellen Gewebes. Dieselben stellen entweder grössere isolirte Räume dar (Senftleben, Nicaise, Tillaux, Labbé), oder sie sind in der Mehrzahl vorhanden, und die ganze Geschwulst kann dann geradezu den Character des Cystosarcoms erhalten (Gross-Labbé). In den Sarcomen haben die Cysten

häufig hämorrhagischen Inhalt und verdanken dann partiellen Erweichungen und Blutungen in die Geschwulstsubstanz ihren Ursprung. — Das Vorkommen von glatten Muskelfasern in den eigentlichen Bauchdeckendesmoiden ist nicht sicher beobachtet; einzelne dahingehende Angaben können nicht als vollkommen glaubwürdig betrachtet werden, wie Sänger mit Recht hervorhebt. Nur den mit dem Lig. rotundum in Zusammenhang stehenden Geschwülsten dürften glatte Muskelfasern als eigenthümlicher Bestandtheil zukommen. — Als degenerative Vorgänge sind in den Desmoiden der Bauchwand partielle schleimige Erweichung und Verkalkung beobachtet worden. — Billroth fand Verfettung des mit der Geschwulst in Verbindung stehenden Rectus; nach Bokelmann und Bruntzel kann der Tumor secundär die geschwächte Musculatur zur Zerreissung bringen.

Die Adventitia der in den Desmoiden verlaufenden Blutgefässe geht continuirlich in die eigentliche Tumormasse über, so dass, wenn die Geschwulst durch Ulceration, bei der Operation oder sonst wie verletzt wird, die eröffneten Gefässe sich nicht zurückzuziehen und zu collabiren vermögen, sondern klaffen, was eine lebensgefährliche Blutung absetzen kann. — Wenn es bei den reinen Fibromen zu Ulceration der bedeckenden Haut kommt, so geschieht diess gewöhnlich erst, wenn die Geschwulst eine sehr bedeutende Grösse erreicht hat, wenn also dann durch das Wachsthum die Haut stark gespannt und verdünnt ist und nun durch äussere Einflüsse zerstört wird. Bei den Sarcomen dagegen wird nicht selten die Haut von innen her durchbrochen, nachdem die Geschwulst in dieselbe hineingewachsen ist.

Bei zwei in der Strassburger chirurgischen Klinik beobachteten Fällen von Bauchdeckensarcomen [1]) wurde ein ungewöhnlicher pathologischer Befund erhoben; die betreffenden mir gütigst zur Verfügung gestellten Krankengeschichten mögen hier angeschlossen werden.

1) 32jährige Frau, hat 5 Mal geboren. Einen Monat vor Beginn ihrer letzten Schwangerschaft, d. i. vor 21 Monaten, empfand Patientin Schmerzen in der linken Unterbauchgegend und fühlte angeblich daselbst 2— 3 nussgrosse, harte Tumoren unter der Haut. Dieselben sollen im Verlauf der Schwangerschaft bis auf einen verschwunden sein; dieser nahm regelmässig an Grösse zu und erzeugte bei Witterungswechsel spontan Schmerzen. — In der linken Unterbauchgegend, dicht neben der Spina ant. sup., befindet sich ein orangegrosser, fester, solider Tumor, der durch eine bandförmige Brücke mit den tiefer gelegenen Theilen in Verbindung zu sein scheint; die Haut ist über ihm in Falten zu erheben. — Bei der Operation zeigt es sich, dass die Geschwulst, von einer fibrösen Kapsel umgeben, zwischen den Bauchmuskeln und der Fascia transversa liegt; mit ersteren ist sie an verschiedenen Stellen verwachsen, auf der Fascie sitzt sie mit breiter Basis auf. Theils scharf, theils stumpf werden die Adhäsionen getrennt, wobei an einer Stelle das präperitoneale Fettgewebe freigelegt wird. Etagennähte, Drainage. Glatte Heilung.

Der von Herrn Prof. Pertik, früherem ersten Assistenten des Strassburger pathologischen Institutes, beschriebene anatomische Befund lautet: „Der Tumor zeigt auf dem Durchschnitt zwei deutlich differente Bestandtheile: eine periphere, concentrisch geschichtete Schale, aus mehr weissem, saftreichem Gewebe, und einen kugeligen Kern, aus einem mehr transparenten, gelblichweissen, stellenweise röthlichen Gewebe bestehend. Die periphere Schicht ist microscopisch ärmer an Zellen, reich an intercellularer Substanz, welche deutlich fibrillär ist. Im centralen Kern hingegen überwiegen die Zellen über die intercellulare Substanz — also mehr Sarcom. Die passendste Bezeichnung des ganzen Tumors folglich: Fibrosarcom. — Sowohl

[1]) Dieselben sind unter den oben erwähnten 100 von mir gesammelten Fällen von Desmoiden nicht miteinbegriffen.

der centrale Kern als die Schale zeigen auch inmitten des Gewebes, nicht nur an der Peripherie, ziemlich reichliche quergestreifte Muskelfasern. Sie dürfen nicht als neugebildete betrachtet werden, da sie vielfach schon glasigen Habitus besitzen. Es ist nicht ausgeschlossen, dass der Tumor theilweise oder ganz vom Muskelgewebe ausging."

2) 31jährige Frau, hat 4 Mal geboren. Vor 8 Jahren wurde zuerst an der rechten Bauchseite ein erbsengrosser, erhabener Knoten bemerkt, der langsam wuchs und, ohne besondere Beschwerden zu verursachen, in 3 Jahren etwa Faustgrösse erreicht hatte. Dann erfolgte spontaner Aufbruch und zunehmende Ulceration. Vor 1 Jahr zuerst operirt; nach 2 Monaten entstand in der Narbe ein gestielter Tumor, der unter Schmerzen wiederum ulcerirte. Seit 1 Jahr Anschwellung der Drüsen in der rechten Leiste, welche seit einigen Monaten zu erweichen anfingen. — Bei der Aufnahme grosser Tumor der rechten Bauchseite, nach oben etwas über den Rippenbogen hinausragend; höckerige Oberfläche, weich-elastische Consistenz; ulcerirt. Breiter, in den tieferen Schichten der Bauchwand sich verlierender Stiel. In der rechten Inguinalgegend ein faustgrosser harter Tumor, wenig beweglich, vorragendste Stelle dem Durchbruch nahe. Auch in der linken Inguinalgegend einige kleine indurirte Drüsen. — Der Bauchdeckentumor wird zunächst flach abgetragen und dann der breite Stiel, welcher in den rechten Rectus hineindringt und mit dem Peritoneum in Verbindung steht, sammt einem fünfmarkstückgrossen Stück des letzteren excidirt. Ziemlich heftige Blutung. Peritonealdefect kann nicht vollständig vereinigt werden, Hautmuskelnaht, Drainage. Die Exstirpation des Leistentumors wurde wegen des Schwächezustandes der Patientin erst nach 14 Tagen ausgeführt. Nach 2 Monaten geheilt entlassen; weitere Schicksale der Patientin unbekannt.

Resultat der microscopischen Untersuchung des Bauchwandtumors nach dem Bericht des Herrn Prof. H. Stilling: „Anatomische Diagnose: Carcinom. Sehr grosse, polygonale, platte Zellen mit grossem Kern; kleinzellig infiltrirtes Bindegewebe das Gerüst bildend. Sehr starke Degeneration des Tumorgewebes an den verschiedensten Stellen. An manchen Partien finden sich in dem interstitiellen Bindegewebe übrigens grössere, zum Theil spindelförmige Zellen, die denen, welche die Zellenschläuche des Tumors bilden, sehr gleichen. (Carcinomatöse Degeneration eines Sarcoms?)."

§. 79. Diagnose[1]). Nur bei den in der Haut und im subcutanen Gewebe gelegenen Neubildungen der Bauchdecken genügt häufig eine oberflächliche palpatorische Untersuchung, um über den Sitz und Ausgangspunct des Tumors in's Klare zu kommen. Bevor jedoch die Diagnose des fascialen Desmoids der Bauchwand ausgesprochen werden kann, muss immer zuerst die Möglichkeit eines intraabdominell entstandenen Tumors ausgeschlossen werden, was unter Umständen eingehende Untersuchung und Ueberlegung benöthigt. Folgt eine Geschwulst, von der es überhaupt zunächst zweifelhaft ist, ob sie zu den Bauchdecken in Beziehung steht, den Athembewegungen, d. h. den Hebungen und Senkungen des Zwerchfelles, so liegt sie sicher nicht in den Bauchdecken, sondern innerhalb der Bauchhöhle und steht dann wahrscheinlich in Zusammenhang mit denjenigen Organen des Unterleibes, welche ein gleiches Verhalten bei den Respirationsbewegungen zeigen, also der Leber oder der Milz.

Kann man mit Wahrscheinlichkeit annehmen, dass der Tumor mit der Bauchwand in Verbindung steht, sind jedoch seine Natur und sein Ursprung noch nicht klargestellt, so wird man zunächst weiter durch Palpation und Percussion festzustellen haben, ob nicht etwa die Grenzen der Geschwulst in eines der Bauchorgane continuirlich über-

[1]) Es sind in diesem Abschnitt ausser der speciellen Diagnose der Desmoide auch die überhaupt für die Diagnose der Bauchdeckengeschwülste im Allgemeinen in Betracht kommenden Untersuchungsmethoden erörtert.

gehen; nach dem Resultat dieser Untersuchung wird dann die fernere Prüfung einzurichten sein. Auch ist auf einen etwaigen Zusammenhang mit den Beckenorganen durch die rectale und vaginale Palpation zu prüfen; und wenn nach dieser manuellen Untersuchung noch Zweifel bestehen, so kommt die Sondirung des Uterus und der Blase in Betracht, die feststellen soll, ob die fragliche Neubildung direct in die betreffenden Organe übergeht und ob eine Mitbewegung der Geschwulst erfolgt, wenn dieselben künstlich durch das eingeführte Instrument hin- und herbewegt werden.

Tumoren der in der Bauchhöhle frei beweglichen Organe, also besonders des Netzes und des Darmes, wenn sie mit der Bauchwand Verbindungen eingegangen, oder gar, wie es bei Sarcomen des Netzes vorkommt (König), wenn sie die Bauchdecken durchwachsen haben, ferner unter ganz besonderen Verhältnissen abgesackte peritonitische Exsudate können, nachdem der geschilderte Gang der Untersuchung beendet ist, noch in ihrer wahren Bedeutung verkannt, d. h. mit primären Bauchdeckentumoren verwechselt werden; nur specielle, aus der Anamnese und dem Verlauf sich ergebende Anhaltspuncte sind dann im Stande, den wahren Sachverhalt aufzuklären.

Ist nun festgestellt, dass der Ursprung der Neubildung mit Wahrscheinlichkeit in die Bauchdecken verlegt werden muss, so hat man weiter im Auge zu behalten, dass abgesackte Flüssigkeitsansammlungen innerhalb der Bauchdecken, sei es, dass sie Entzündungen oder Geschwulstbildungen ihre Entstehung verdanken, zumal bei tieferem Sitze gelegentlich nur sehr schwer von soliden Tumoren unterschieden werden können. Es ist also in zweifelhaften Fällen immer auch auf die für Flüssigkeitsansammlungen characteristischen Erscheinungen zu prüfen, wie sie bei den Entzündungen der Bauchdecken und für die Echinococcen bereits besprochen wurden. Hier kann, zumal wenn es gilt, ein cystisches Bauchdeckenfibroid von den letztgenannten Erkrankungen zu unterscheiden, die Probepunction und microscopische Untersuchung der event. erhaltenen Flüssigkeit nothwendig werden. Trotzdem wird es immer Fälle geben, wo die Entscheidung über die Natur der Gechwulst einer diagnostischen Probeincision oder der eigentlichen Operation vorbehalten bleiben muss.

Die Diagnose eines Bauchdeckendesmoids soll womöglich Auskunft geben über die Verbindungen, welche dasselbe mit den verschiedenen Schichten der Bauchwand eingegangen ist, und besonders über sein Verhältniss zum Peritoneum. Zunächst kann hier schon die Inspection einen Wegweiser abgeben. Wie die in der Haut und dem subcutanen Gewebe entstandenen Geschwülste Neigung haben, mehr oder weniger weit über das Niveau der Bauchdecken hervorzuragen, so kommt diese Eigenschaft auch bis zu einem gewissen Grade den aus den oberflächlichen Schichten der fascialen Gebilde der Bauchwand stammenden Geschwülsten zu, während die in den tieferen Lagen entstandenen Tumoren eine mehr flache Vorwölbung des Bauches zu erzeugen pflegen. — Der Versuch, die Geschwulst zu umgreifen und hin und her zu bewegen, entscheidet dann sofort darüber, ob dieselbe der Haut oder den Muskeln und Fascien angehört. Die in der Haut und im subcutanen Gewebe entstandenen Neubildungen lassen sich, wenn sie nicht secundäre Verbindungen mit den tieferen Schichten eingegangen sind, allseitig um-

greifen und mit der Haut von den tieferen Theilen abheben; das fasciale Desmoid dagegen sitzt gewöhnlich breitbasig und nur in beschränkter Ausdehnung beweglich dem Mutterboden auf.

Niemals darf es verabsäumt werden, bei Anspannung der Bauchmuskeln die Prüfung auf den Sitz der Geschwulst vorzunehmen. Man lässt den in der Rückenlage befindlichen Patienten den Kopf oder ohne Aufstützen der Arme den Oberkörper von der Unterlage erheben, wobei man in letzterem Fall auch noch durch einen Gegendruck auf den Thorax den Patienten zu einer besonderen Anstrengung veranlassen kann. Wenn sich jetzt die Bauchmuskeln contrahiren, so wird dadurch die der Haut angehörende Geschwulst in ihrer freien Beweglichkeit keine Einbusse erleiden, das Desmoid aber wird, wenn es bei erschlafften Bauchdecken ziemlich frei beweglich war, fixirt und kann gewöhnlich nur senkrecht auf die Verlaufsrichtung desjenigen Muskels, mit welchem es verbunden ist, wenig verschoben werden. Durch die Contraction der Bauchmuskeln wird auch das sichtbare Verhältniss des Tumors zu der Bauchwand in für die Diagnose wichtiger Weise verändert: bei jeder Contraction der Bauchmuskeln kommt es gleichzeitig zu einer Anspannung der Haut, und so erfahren auch hierbei die dem Hautgewebe angehörenden Neubildungen eine Aufrichtung, sie werden um ein Geringes gegen die flächenhaft angespannte Muskelschicht herangezogen; in etwas höherem Masse macht sich diese Bewegung bei der Vorderfläche der Aponeurosen aufsitzenden Geschwülsten geltend. Ein Tumor jedoch, der tiefer liegt und von den Aponeurosen oder Muskeln bedeckt ist, kann bei erschlafften Bauchdecken eine deutliche Vorwölbung der vorderen Bauchwand erzeugen; sobald aber die Contraction der Bauchmuskeln erfolgt, wird er, je tiefer sein Ursprung ist, desto mehr nach der Peritonealhöhle zu gedrängt; die äussere Vorwölbung kann dann event. ganz verschwinden. — Bei reichlicher Fettablagerung in der Bauchwand und bei grosser Schlaffheit derselben bereitet diese Untersuchung Schwierigkeiten. Besonders bei sehr schlaffen Bauchdecken kann es sich ereignen, dass man, während man eine Hautfalte mit dem Tumor zu erheben glaubt, die gesammten Bauchdecken aufhebt. Auch prägen sich unter diesen Umständen die sonst so characteristischen Unterschiede zwischen den erschlafften und willkürlich angespannten Bauchmuskeln nicht in gleicher Weise deutlich aus.

Hat der geschilderte Gang der Untersuchung zu der Diagnose eines fascialen Desmoids geführt, so erhebt sich nun noch die weitere Frage, ob eine Verbindung des Tumors mit dem parietalen Bauchfell anzunehmen ist. Im Allgemeinen wird man darauf rechnen können, dass in den äusseren Schichten der Bauchdecken zur Entwickelung gekommene Desmoide weniger leicht bis zum Peritoneum hin wachsen, als solche, die von vornherein in tieferen Lagen ihren Ursprung genommen haben. Wenn schon bei erschlafften Bauchmuskeln die Geschwulst eine Vorwölbung nach der Peritonealhöhle zu erkennen liess, wenn dieselbe sich dann nach Anspannung der Muskeln von der Oberfläche nach der Tiefe beträchtlich verschob, so darf man annehmen, dass die Neubildung bis an das Peritoneum heranreicht. Ob sie aber demselben nur lose anliegt oder mit ihm eine innige Verbindung eingegangen hat, das lässt sich nach dem einstimmigen Urtheil aller Be-

obachter vor der Operation nicht mit Sicherheit bestimmen. Nur wenn diesseits und jenseits der Muskelschicht Vorwölbungen vorhanden sind, welche die Gestalt des Gesammttumors einem Manschettenknopf ähnlich machen, wie es mehrfach beobachtet wurde (Senftleben), so darf man mit Bestimmtheit auf eine Verwachsung des retromusculären Theiles der Geschwulst mit dem Bauchfell rechnen. — In dem von Ranke aus der v. Volkmann'schen Klinik mitgetheilten Falle hatte angeblich ein aponeurotisches Fibrosarcom sogar das Bauchfell nach innen durchbrochen und ragte frei in die Bauchhöhle hinein.

Labbé und Remy machen darauf aufmerksam, dass grosse Tumoren, die bei Rückenlage des Patienten vermöge ihres Gewichtes sich gegen die knöcherne Wand des Beckens anlegen, durch Muskelcontractionen in den Bauchdecken eine nennenswerthe Ortsveränderung nicht erfahren. Dann kann, wie von den genannten Autoren an einer eigenen Beobachtung gezeigt wird, die Knieellenbogenlage wichtigen diagnostischen Aufschluss geben, indem sich nun der Tumor von den tieferen Theilen abhebt und sich mit der Bauchwand von der Wirbelsäule entfernt.

Die Untersuchung in Narcose — am besten nach vorhergegangener Entleerung von Blase und Darm — ist wohl im Stande, über die Ausdehnung der Geschwulst nach der Bauchhöhle zu Aufschluss zu geben; aber wegen des Fortfalles der Muskelanspannung ist sie für die Entscheidung, in welcher Schicht der Bauchwand der Tumor seinen Stützpunct gefunden hat, weniger gut zu verwerthen.

Zur differentiellen Unterscheidung zwischen reinen fibrösen und sarcomatösen Desmoiden stehen uns keine sehr zuverlässigen Anhaltspuncte zur Verfügung. Labbé und Remy erkennen überhaupt einen klinischen Unterschied zwischen fibromatösen und fibrosarcomatösen Desmoiden nicht an. Allerdings bekommt man aus der Beschreibung der sarcomatösen Desmoide den Eindruck, dass sich häufig die klinische und anatomische Diagnose nicht decken. Anatomisch als Fibrosarcome aufgefasste Tumoren haben sich wiederholt bei der klinischen Untersuchung und bei der operativen Autopsie als völlig übereinstimmend mit in anderen Fällen als reine Fibrome erkannten Geschwülsten erwiesen. Auf der anderen Seite aber ist doch eine ganze Reihe von Beobachtungen in der Litteratur niedergelegt, wo sarcomatösen Desmoiden klinische Erscheinungen zukamen, die sie scharf von den einfachen Fibromen unterschieden und die ihnen einen gewissen Grad von Malignität verliehen. Auch liegen unzweifelhafte Berichte darüber vor, dass aponeurotischen Fibrosarcomen der Bauchdecken die bekannte Eigenschaft der bösartigen Tumoren zukam, in die benachbarten Gewebe hineinzuwachsen: es hat sich mehrfach herausgestellt, dass Fascien und Muskeln ganz in die betreffenden Geschwülste aufgegangen, durch sie „zerstört" waren.

Die Sarcome scheinen im Allgemeinen seltener als Bauchdeckendesmoide aufzutreten, sonst bestehen zunächst bezüglich des Geschlechtes und des Alters der Patienten keine characteristischen Unterschiede zwischen ihnen und den Fibromen. Auch in der Schnelligkeit des Wachsthums sind keine auffälligen Differenzen vorhanden, da es sich bei den sarcomatösen Desmoiden hauptsächlich um fibrosarcomatöse Formen handelt und diese, wie König mit Recht hervorhebt, klinisch

den entzündlichen Neubildungen nahe stehen, d. h. durch eine besondere Gutartigkeit ausgezeichnet sind. — Für das reine Fibrom sind besonders characteristisch: die Nichtbetheiligung der Haut, die geringe oder ganz fehlende Schmerzhaftigkeit, die im Vergleich zu der Grösse der Geschwulst nicht besonders breite Basis, die bedeutende Härte und die gleichmässige Oberfläche. — Die Sarcome verwachsen öfter und früher mit der Haut, sie machen häufiger lebhafte Schmerzen, sie gewinnen nicht selten durch Hineinwachsen in die die eigentliche Ursprungsstelle umgebenden Gewebe eine breite, mehr diffuse Basis, sie besitzen weichere Consistenz, sind mehr als die reinen Fibrome zu Cystenbildung geneigt und zeigen öfter an ihrer Oberfläche kleinere Vorwölbungen, den Stellen schnelleren Wachsthums entsprechend. Die fascialen Sarcome der Bauchdecken wachsen in gleicher Weise wie die Fibrome zunächst langsam, und wenn sie eine bestimmte Grösse erreicht haben, setzt gewöhnlich bei beiden eine beschleunigtere, mitunter rapide Volumszunahme ein. Der plötzliche Umschwung in dem Tempo des Wachsthums bedeutet daher keineswegs regelmässig, sondern nur in einzelnen Fällen den Uebergang der fibrösen in die sarcomatöse Structur der Geschwulst.

Haben die Bauchdeckendesmoide eine solche Ausdehnung erreicht, dass ihre Basis den grössten Theil der Bauchwand einnimmt und ein grosser Hängebauch durch sie erzeugt wird, so kann es wegen der Erschwerung einer genauen Untersuchung unmöglich werden, einen intraabdominalen Tumor auszuschliessen, zumal wenn gleichzeitig eine bedeutende Vorwölbung in die Peritonealhöhle hinein zu Stande gekommen ist. Rokitansky operirte bei einer 52jährigen Patientin mit tödtlichem Ausgang ein 17 Kilo schweres Fibrom der vorderen Bauchwand, welches in Rückenlage der Patientin die Oberschenkel fast bis zu den Knieen bedeckte. Die Diagnose war auf Ovarialcyste mit Hängebauch gestellt worden. In einem Falle von Weinlechner, bei dem es sich um ein $8\frac{1}{2}$ Kilo schweres cystisches Myxofibrom der linken Bauchseite handelte, war ebenfalls vor der Operation eine Ovarialgeschwulst diagnosticirt worden. Desgleichen bei einem von Weir operirten, 7 Kilo schweren reinen Fibrom der Bauchdecken, das die mittlere Partie derselben einnahm. — Anamnestische Erhebungen über den Ort der Entstehung der Geschwulst und den Verlauf werden, wenn sie in zuverlässiger Weise zu erlangen sind, am ehesten in solchen Fällen auf die richtige Diagnose hinleiten.

§. 80. Verlauf. Der Verlauf der Bauchwanddesmoide pflegt sich in typischen Fällen bei Frauen etwa folgendermassen zu gestalten: Die von der Patientin zufällig in der Bauchwand nahe der Mittellinie oder innerhalb dieser selbst entdeckte, schmerzlose, kleine, rundliche Geschwulst nimmt ganz langsam an Grösse zu und erzeugt, wenn sie etwa Hühnereigrösse erreicht hat, leichte, nur zur Zeit der Menstruation auftretende Beschwerden, meist nach der Leiste und dem Oberschenkel zu ausstrahlende Schmerzen. Etwa nach 2jährigem Bestehen tritt ohne besondere Veranlassung oder in Zusammenhang mit Schwangerschaft und Wochenbett ein rapides Wachsthum ein, welches die Geschwulst in kurzer Zeit Kinder- bis Mannskopfgrösse erreichen lässt. Nicht selten zeigen sich jetzt erhebliche Ausdehnungen der Hautvenen: die Mittellinie wird bei

ursprünglich seitlichem Sitz des Tumors nur ausnahmsweise überschritten. Die schmerzhaften Sensationen werden heftiger und anhaltender, und die Patientinnen sind nicht unerheblich beim Sitzen und Gehen durch die Geschwulst belästigt; auch erzeugt die Verkleinerung des Bauchraumes und der Druck auf die Bauchorgane functionelle Störungen von Seiten des Magen-Darmcanals und der Blase.

Auf einen spontanen Stillstand im Wachsthum der Geschwulst ist nicht zu rechnen, vielmehr steigern sich mit der fortschreitenden Vergrösserung die Beschwerden immer mehr in lebensgefährlicher Weise. Selbst ein Stillstand im Wachsthum zur Zeit der climacterischen Jahre, wie er doch für die Uterusmyofibrome sicher nachgewiesen ist, wurde bei den Bauchwanddesmoiden nicht beobachtet. In Folge von äusseren Schädlichkeiten oder vom Inneren der Geschwulst aus kommt es leicht zu Ulcerationen der Haut, welche durch Jauchung oder Blutung das Leben der Kranken bedrohen. Eine Betheiligung der inguinalen oder axillaren Lymphdrüsen findet bei den Bauchwanddesmoiden nicht statt. Metastasen, besonders in die Lungen, können sich bei den Desmoiden sarcomatöser Natur im Gegensatz zu den einfachen Fibromen entwickeln. Wenn nach erfolgter Operation ein Recidiv auftritt, das nicht wieder entfernt wird oder auch nicht entfernt werden kann, so gestaltet sich der weitere Verlauf der Krankheit, wenn auch im Ganzen langsamer, so doch bezüglich des Ausganges in derselben Weise, wie wenn von vornherein keine Operation ausgeführt worden ist.

Einen sehr bemerkenswerthen Verlauf nahm ein von Fantini beobachteter Tumor:

Bei einer 33jährigen Frau trat im 4. Monat der Schwangerschaft Abort ein. Es zeigte sich, dass ein vom Proc. ensiform. nach dem rechten Hypochondrium und der rechten Fossa iliaca sich erstreckender, sehr harter, nicht schmerzhafter Tumor den Uterus platt gedrückt und nach der rechten Fossa iliaca hin verschoben hatte. Diese Verdrängung des Uterus wurde als Ursache des Aborts aufgefasst. Nach schweren allgemeinen Krankheitserscheinungen, die sich an den Abort anschlossen, erfolgten drei Eiterdurchbrüche an den Bauchdecken; von den so entstandenen Fisteln schlossen sich zwei wieder, die 3. aber blieb bestehen und secernirte reichlich stinkenden Eiter. Aus ihr drängte sich ein Tumor, von der Grösse des reifen Fötuskopfes heraus, welcher mit einem Stiel nach der Wirbelsäule zu sich anzusetzen schien. Die Geschwulst wurde nach Durchschneidung des Stiels aus der erweiterten Fistelöffnung entbunden und stellte sich als Fibrosarcom heraus.

Fantini fasst den Fall als durch Eiterung erfolgte Lostrennung eines Bauchdeckendesmoides aus seiner Umgebung auf. Ein derartiger Verlauf kann von vornherein nicht als unmöglich oder ganz unwahrscheinlich bezeichnet werden; aber es scheint mir doch nicht mit genügender Sicherheit ausgeschlossen zu sein, dass es sich um Verlöthung eines Uterusdesmoides mit der Bauchwand und Ausstossung durch letztere gehandelt hat. Solche Fälle sind wiederholt beobachtet worden (s. Liefg. 57 dieses Werks S. 64).

§. 81. Prognose. Obwohl die weichen, schnell wachsenden, bösartigen Sarcome sich nicht von den Fascien und Muskeln der Bauchwand aus zu entwickeln pflegen, und die hier vorkommenden Spindelzellensarcome, Myxome und Mischgeschwülste den entzündlichen Neubildungen

näher stehen (König), so muss die Prognose der Desmoide der Bauchdecken, wenn eine operative Entfernung nicht erfolgt, doch als ziemlich ungünstig bezeichnet werden, weil auf einen dauernden Stillstand im Wachsthum oder eine spontane Rückbildung nicht zu rechnen ist, wenn auch zuweilen viele Jahre, sogar Jahrzehnte vergehen können, ehe die Geschwulst zu einer das Leben gefährdenden Grösse herangewachsen ist.

Was die Prognose der Operation angeht, so dürfen natürlich die Resultate der vorantiseptischen Zeit nicht unmittelbar auf die Gegenwart übertragen werden. Unter den 100 von mir zusammengestellten Fällen wurde 94 Mal operirt, und 15 Mal (= 16%) trat der Tod in Folge der Operation ein, 5 Mal durch Eiterung und Jauchung, die sich von der Wunde auf das unverletzte Peritoneum fortpflanzte, 8 Mal nach Eröffnung der Bauchhöhle durch Peritonitis. Bei Labbé und Remy findet sich aus einer brieflichen Mittheilung von Billroth an die Verfasser eine Uebersicht über die von ihm in den Jahren 1860—83 beobachteten, nur zum geringsten Theil publicirten Fibrome der Bauchdeckenaponeurosen. Es sind im Ganzen 16 Fälle, die Patientinnen zwischen 21 und 40 Jahren, welche sämmtlich geboren hatten, betrafen. 10 Mal liess sich die Geschwulst vom Peritoneum ohne Verletzung desselben abpräpariren; es trat bei allen Heilung ein; 6 Mal mussten Theile des Bauchfelles, die untrennbar mit dem Tumor verbunden waren, resecirt werden. Zwei dieser Patientinnen, bei denen grosse peritoneale Defecte nur durch starke Dehnung des Bauchfelles vereinigt werden konnten, starben — in der vorantiseptischen Zeit. Im Ganzen kommt also auf die 16 Fälle 14 Mal Heilung und 2 Mal Exitus letalis.

Heutzutage wird man Todesfälle in Folge von Jauchung der Wunde bei unverletztem Bauchfell ebenso wie solche nach Eröffnung der Peritonealhöhle als ausnahmsweise Unglücksfälle betrachten müssen. Sänger meint, die Exstirpation der Bauchdeckendesmoide biete keine schlechtere Prognose als die Ovariotomie. Immerhin ist zu bedenken, dass in Fällen, wo grössere Partien der Bauchwand und des Peritoneums mit entfernt werden müssen, dadurch doch ganz eigenartige Complicationen für die Wundheilung gesetzt werden.

Ueber die Aussichten einer dauernden Heilung nach Exstirpation der Bauchdeckendesmoide lässt sich aus den vorliegenden Berichten nur annähernd ein Urtheil gewinnen. Selten wurden die Operirten längere Zeit weiter beobachtet, und so konnte auch meist nicht über ihre ferneren Schicksale berichtet werden. — Die reinen Fibrome scheinen nach gründlicher Exstirpation eine durchaus günstige Prognose darzubieten. Nur in einem Falle von Suadicani-Esmarch, der angeblich ein Fibrom der Rectusscheide bei einem 40jährigen Manne betraf, wurden 4 Mal Recidive nach der ersten Exstirpation operirt. Der Fall ist in der Arbeit Suadicani's nur gelegentlich mit wenigen Worten erwähnt und stammt aus der Privatpraxis von Esmarch. Um ihm die Ausnahmestellung als einzigen Fall von recidivirendem Fibrom der Bauchdecken anweisen zu können, dazu ist der betreffende Bericht zu knapp und unsicher.

Auch die sarcomatösen oder gemischten Bauchwanddesmoide haben offenbar keine besonders ausgesprochene Neigung zu Recidiven. Denn

wenn auch in den Krankengeschichten meist keine positiven Angaben über die Dauer der Heilung nach der Operation gemacht sind, so darf man doch wohl vermuthen, dass, wenn etwa die sarcomatösen Desmoide häufiger zu Recidiven nach der Exstirpation geführt hätten, dies gelegentlich in den Berichten zum Ausdruck gekommen wäre. — Bei den Beobachtungen von Billroth und Heineke ist es nicht sicher zu ersehen, ob die recidivirenden Sarcome wirklich primär von den Fascien und Aponeurosen ausgegangen und nicht etwa in der Haut entstanden und erst secundär in die tieferen Schichten vorgedrungen waren. Es wurde ja bereits oben erörtert, dass die Sarcome der Bauchhaut in Bezug auf definitive Heilung eine wenig günstige Prognose bieten und sehr zu Recidiven nach der Exstirpation geneigt sind. Eine der Beobachtungen von Sänger dagegen, bei der es sich um ein gemischtes, von der Sehne des Obl. abdom. ext. an ihrem Uebergang in das Poupart'sche Band entstandenes Sarcom handelte, welches 6 Monate nach der Operation recidivirte und den Tod der Patientin herbeiführte, darf als Beispiel eines recidivirenden sarcomatösen Bauchdeckendesmoides betrachtet werden.

Mehrfach wurden bei der Exstirpation der Desmoide Theile der Geschwulst, welche mit dem Peritoneum unlösbar verbunden waren, in der Wunde zurückgelassen. Bei einer Anzahl dieser Fälle findet sich keine Angabe darüber, ob der Geschwulstrest später weiterwuchs (Brown, Cornils, Péan). Von Laroyenne ist berichtet, dass 5 Monate nach der Operation der zurückgebliebene Rest eines Fibrosarcoms sich nicht weiterentwickelt hatte, und nur in einem der Fälle von Cornils soll aus einem unvollständig operirten Fibrom ein neuer Tumor entstanden sein. Bei der von Labbé und Remy als recidivirendes Fibrom nach unvollständiger Exstirpation aufgefassten Beobachtung Gosselin's (Fall 1 der Thèse Bodin) scheint mir zunächst die Diagnose zweifelhaft, und ausserdem finde ich auch die Beschreibung zu ungenau, um daraus mit Sicherheit entnehmen zu können, ob die Patientin bei der definitiven Entlassung nur eine empfindliche Narbe oder wirklich ein Tumorrecidiv besass. — Jedenfalls muss die Möglichkeit des Weiterwachsens eines in der Wunde zurückgelassenen Geschwulstrestes zugegeben werden. Die ganze Frage hat aber desshalb heute keine grosse practische Bedeutung mehr, weil man jetzt in jedem Falle, auch auf die Gefahr der Bauchfellverletzung hin, nur die möglichst vollständige Exstirpation der Bauchwanddesmoide vornehmen wird. — Eine ganz sichere Beobachtung über die Entwickelung von Metastasen auf dem Peritoneum oder in den Brust- und Bauchorganen von einem sarcomatösen Bauchdeckendesmoid aus existirt, soviel ich sehe, nicht.

§. 82. Behandlung. Die Behandlung der Desmoide der Bauchdecken kann nur eine operative sein, und zwar ist, weil spontaner Stillstand des Geschwulstwachsthums nicht zu erwarten, vielmehr eine das Leben gefährdende Vergrösserung in Aussicht steht, die Exstirpation möglichst frühzeitig vorzunehmen. Wenn der Tumor zuerst während einer bestehenden Schwangerschaft entdeckt wird, so kann wohl in den ersten Monaten derselben ohne Bedenken die Exstirpation ausgeführt werden; es besteht eben immer die Gefahr, dass gerade

unter dem Einflusse der Schwangerschaft die Geschwulst rapid wächst und dann, besonders wenn sie in den unteren Partien der Bauchwand ihren Sitz hat, ein ernstliches Geburtshinderniss abgibt. Kommt das Desmoid erst in den späteren Schwangerschaftsmonaten zur Kenntniss der Kranken und des Arztes, so wird man, wenn der Tumor klein ist, im Allgemeinen nicht zu befürchten brauchen, dass bis zum Termin der Geburt eine gefährliche Grösse erreicht wird; man wird dann lieber die Operation bis nach Absolvirung des Wochenbettes verschieben. Kommt der Tumor jedoch während der letzten Monate der Gravidität in einer Grösse zur Beobachtung, die eine Störung des weiteren Verlaufs der Schwangerschaft und der Geburt befürchten lässt, oder befindet er sich in dem Stadium eines so schnellen Wachsthums, dass in kurzer Zeit Gefahren drohen, so ist es entschieden angezeigt, die Exstirpation sofort vorzunehmen. — Auch kann sich in jedem Zeitpuncte einer bestehenden Schwangerschaft die dringende Indication zur Operation ergeben, wenn der Tumor ulcerirt ist und eine nicht zu beschränkende Jauchung oder Phlegmone besteht, oder auch, wenn heftige Blutungen aus der ulcerirten Stelle stattfinden.

Péan exstirpirte bei einer 28jährigen Frau im 7. Schwangerschaftsmonat ein unmittelbar über dem Poupart'schen Bande sitzendes Fibrom von 18 cm grösstem Durchmesser, das seit einem Jahre rapid gewachsen war. Die Patientin wünschte die Operation, weil sie seit 6 Monaten sehr litt. Das Peritoneum wurde nicht verletzt; es blieb aber ein kleines Stück des Tumors an demselben sitzen. Nach 2 Monaten erfolgte in normaler Weise die Geburt.

Da selbst ein nur nussgrosses Desmoid, wenn es von der hinteren Rectusscheide ausgeht, bereits mit dem Peritoneum untrennbar verwachsen sein kann, was sich, wie oben besprochen wurde, einer sicheren Diagnose entzieht, so darf die Exstirpation eines fascialen Desmoids der Bauchdecken nur unter allen denjenigen Cautelen ausgeführt werden, welche die Gefahren einer etwaigen Eröffnung der Bauchhöhle zu verhindern im Stande sind. — In gleicher Weise wie bei den Operationen intraabdominaler Geschwülste ist ein entscheidender Werth auf die Vorbereitung der Kranken zu legen. Da bei grösseren Desmoiden eventuell ein Theil der Bauchwand mit der Geschwulst entfernt werden muss, so ist es von grösster Wichtigkeit, dass die Därme möglichst entleert und entspannt sind. Diess erreicht man in sehr vollkommener Weise dadurch, dass man, wie es auf der Freund'schen Klinik vor jeder Laparotomie geschieht, die Kranken 6—8 Tage lang vor der Operation Morgens einen gehäuften Theelöffel voll Pulv. liquir. compos. nehmen und die Diät vorzugsweise aus flüssiger Nahrung und leichter Fleischkost bestehen lässt. Auch wird in besagter Klinik während dieses Zeitraumes von Kalii chloric. 0,2 Bismuth. subnitr., Sacch. albi āā 0,3 3 Mal täglich 1 Pulver gereicht.

Bei der Operation legt man die Geschwulst durch einen in ihrer Längsachse über den am meisten vorragenden Theil verlaufenden Schnitt frei; ist die Haut verwachsen oder ulcerirt, so wird mit elliptischer Schnittführung die kranke Partie umgangen und mit dem Tumor im Zusammenhang gelassen. Bei den reinen Fibromen gelingt es dann, nach Durchtrennung etwaiger weiterer, deckender Fascien- und Muskelschichten, die Geschwulst stumpf bis zu ihrer Basis aus der Umgebung

herauszulösen. Jetzt muss meist wieder zu Messer oder krummer Scheere gegriffen werden, um unter Anziehen des Tumors seine basalen Verbindungen zu trennen. Wenn die Geschwulst nicht in grösserer Ausdehnung als etwa der eines Handtellers aufsitzt, so geht man in der ganzen Peripherie schrittweise vor, immer versuchend, stumpf die Verbindungen zu trennen, und wo dies nicht möglich ist, zum schneidenden Instrument greifend. Es kann so gelingen, den Tumor von der hinteren Muskelaponeurose, der Scheide des Rectus, der Fascia transversa oder dem Peritoneum loszupräpariren, ohne Geschwulsttheile zurücklassen zu müssen.

Stellt es sich heraus, dass eine Verbindung mit dem parietalen Bauchfell besteht, so kann auch hier zunächst eine Trennung versucht werden; jedoch empfiehlt es sich nicht, diese Versuche soweit fortzusetzen, dass das Peritoneum in grösserer Ausdehnung eine abnorme Verdünnung erfährt, wie man es wohl früher aus damals allerdings berechtigter Furcht vor einer Bauchhöhleneröffnung gethan hat. Erweist sich die Verbindung mit dem Peritoneum als eine so innige, dass die Lostrennung des ganzen Tumors auf stumpfem Wege nicht gelingt, so löst man am besten ringsum die Verwachsungen mit dem Bauchfell soweit, als es stumpf möglich ist, eröffnet an einer Stelle dicht an der Geschwulstgrenze die Bauchhöhle und umschneidet auf zwei zum Schutz der Därme eingeführten Fingern der linken Hand das Peritoneum allseitig, dicht an die Basis des Tumors sich haltend. Sichtbare Gefässe werden vor der Durchschneidung zu beiden Seiten der Wunde mit Schieberpincetten versehen. — Gleich nach Eröffnung des Peritoneums kann man etwas Jodoformgaze in die Bauchhöhle einstopfen und von innen her gegen die weiter zu durchschneidende Partie des Bauchfelles halten, damit sie das etwa aus dem Schnitt ausfliessende Blut aufnimmt. Ist die Wunde erst grösser geworden, und wird es überhaupt nöthig, einen grösseren Defect der Bauchwand anzulegen, so empfiehlt es sich, dann einen flachen Schwamm zur Aufsaugung des Blutes auf die Eingeweide zu legen.

Sänger hat in seinem einen Fall (Frau K.) dünne, mit der Geschwulst in Verbindung stehende Muskelschichten, um nicht durch deren Abtrennung unnöthigen Blutverlust zu erzeugen, mit der Geschwulst im Zusammenhang gelassen; aus demselben Grunde hat er auch an der Basis des Tumors nicht alle Schichten bis auf das Peritoneum durchtrennt, sondern ist zunächst an einer kleinen Stelle in die Bauchhöhle eingedrungen und hat von da aus, nachdem zwei Finger eingeführt waren, dicht am Tumor je eine 2—3 cm breite Strecke, welche Peritoneum, Aponeurose und Muskelsubstanz enthielt, zwischen zwei durch Umstechung angelegten Ligaturen durchschnitten; sobald es dann möglich war, wurde ein grosser Schwamm in die Bauchhöhle eingeschoben. Diese Methode hat zwar den Vortheil der Blutsparung, ist aber ziemlich zeitraubend und benöthigt ein längeres Offenbleiben der Bauchhöhle. — Wenn man bei kräftigen Patienten und nicht zu grosser Geschwulst ohne bedenklichen Blutverlust allseitig um die Geschwulst bis auf das zu durchtrennende Peritoneum vordringen kann, so wird die Eröffnung der Bauchhöhle wohl ohne vorherige Umstechungen geschehen können. Handelt es sich dagegen um geschwächte Personen, und sind bei bedeutendem Umfange des Tumors gleich-

zeitig mit dem Peritoneum auch noch aponeurotische und Muskelschichten zu durchtrennen, so ist gewiss der von Sänger eingeschlagene, soeben beschriebene Weg der „Arcadenligaturen" der rationellste. In der betreffenden Arbeit Sänger's findet sich auch eine bildliche Darstellung der Methode. — Ist bei der Operation die Oeffnung im Peritoneum nicht zu gross ausgefallen, so wird sie sofort durch eine fortlaufende feine Catgut- oder Seidennaht geschlossen. — Unter Umständen kann es die Operation sehr erleichtern, wenn man zunächst die Hauptmasse des Tumors dicht vor der peritonealen Verwachsungsfläche flach abträgt und dann den Rest im Zusammenhang mit dem Bauchfell entfernt.

Wenn die Geschwulst nur in geringer Ausdehnung mit dem Peritoneum fest verbunden ist, so empfiehlt Sänger — in Anlehnung an Guerrier —, nach Freilegung der Geschwulst die Eröffnung der Bauchhöhle möglichst median und in nur geringer Ausdehnung, doch so weit vom Tumorrande vorzunehmen, dass die Incision wieder durch die Naht geschlossen werden kann. Dann sollen zwei Finger zum Zurückhalten der Darmschlingen in diese Oeffnung eingeführt werden: die Geschwulst wird emporgezogen sammt dem so gebildeten Bauchfelltrichter, nach Art eines Tabaksbeutels abgeschnürt und abgeschnitten. Es folgt Naht der Peritonealincision und der Bauchdeckenwunde. König verhält sich diesem Vorschlag gegenüber ablehnend. — Dass es, um die Eröffnung der Bauchhöhle zu vermeiden, nicht erlaubt ist, Theile der Geschwulst in der Wunde zurückzulassen, wurde bereits bei Erörterung der Prognose der Desmoide näher ausgeführt.

Labbé und Remy erklären sich als entschiedene Gegner der Resection des Peritoneums bei Exstirpation der Desmoide, sie wollen immer ein Abpräpariren des Tumors von dem Bauchfell versuchen; bei ihren 10 Fällen ist diess auch bis auf 3 Mal eingetretene Zerreissungen des Peritoneums gelungen, und sie glauben, dass auch in den Fällen von Sänger und Sklifosowski dieses Verfahren möglich gewesen wäre. Dabei geben sie allerdings zu, dass auch bei entblöstem, aber unverletztem Bauchfell durch Secretverhaltung in der Wunde Peritonitis entstehen kann. — Wenn man unter streng antiseptischen Cautelen operirt, hat doch wohl die Resection des Bauchfelles keine besonderen Gefahren, aber wesentliche Vortheile: die Operation wird dadurch eine kürzere, der Möglichkeit eines Recidivs wird eher vorgebeugt, und die Wunde erhält eine für die prima intentio günstigere Gestalt.

Gibt sich die sarcomatöse Natur eines Desmoides durch allseitiges Hineingewachsensein desselben in die umgebenden Gewebe kund, so ist es in Rücksicht auf die Gefahr der Recidiventwickelung nothwendig, die Muskel- und Fascienstränge, welche sich in die Geschwulst hinein fortsetzen, nicht zu dicht an dieser zu durchschneiden und nur da sich mit einem stumpfen Ausschälen zu begnügen, wo noch deutliche Abgrenzung des Tumors von der Umgebung vorhanden ist.

Wenn es nun gilt, fasciale Desmoide von sehr bedeutender Grösse, die vielleicht sogar die ganze eine Hälfte der Bauchwand einnehmen, zu exstirpiren, so wird wohl in allen Fällen soviel gesunde Haut von der Oberfläche der Geschwulst abpräparirt und erhalten werden können, um bei genügend entleerten Därmen eine Vereinigung der Hautwund-

ränder durch die Naht zu gestatten. Dagegen muss zuweilen unter solchen Umständen ein so grosses Stück des parietalen Bauchfelles, welches in unlösbarer Verbindung mit der Geschwulstbasis sich befand, geopfert werden, dass es nicht gelingt, die Ränder des Bauchfelldefectes zu vereinigen. — Es ist wohl erlaubt, dieselben durch stumpfes Loslösen von der Bauchwand etwas beweglich zu machen; aber da ja meistens die Wunde nahe der Linea alba liegt und gerade das scheinbar am ersten zur Deckung des entstandenen Defectes geeignete Bauchfell der gesunden Seite wegen der besonders festen Anheftung an der Mittellinie eine Loslösung und Verschiebung nicht gestattet, so stellt sich öfter die Unmöglichkeit heraus, die Peritonealwunde durch die Naht zum Verschluss zu bringen. In diesen Fällen muss man eben auf die vollständige Schliessung des Bauchfelldefectes verzichten, und es sind, nachdem derselbe an den Winkeln durch Nähte, so weit es geht, verkleinert und das Netz über die Därme ausgebreitet und möglichst weit nach abwärts gezogen ist, die übrigen Schichten der Bauchwand durch Etagennähte der Fascien und Muskeln oder durch alle verfügbaren Schichten breit fassende Silberdrahtnähte zu vereinigen. Mehrere so behandelte Fälle waren von einem durchaus günstigen Erfolg begleitet, wenn nur durch entsprechende Bandagen einer späteren Bruchbildung an der Operationsstelle vorgebeugt wurde. Sklifosowski hat sogar bei zwei Kranken die gesammte rechte bezw. linke Hälfte der Bauchwand mit Schonung der äusseren Haut excidirt und ein günstiges Resultat erzielt.

Er hat ferner bei fünf Hunden diese Frage experimentell geprüft, indem er die halbe Bauchwand exstirpirte und den Defect mit Hülfe der erhalten gebliebenen Theile deckte. Zwei Thiere gingen am 5. und 7. Tage an septischer Peritonitis zu Grunde, ein drittes am 10. Tage in Folge von Darmprolaps aus der durch das Thier selbst theilweise geöffneten Wunde. Die beiden übrigen überstanden die Operation gut und wurden nach 14 Tagen bezw. 6 Wochen getödtet. Es stellte sich bei der Section der Bauchhöhle heraus, dass in allen Fällen Verwachsung des Netzes mit der hinteren, nicht mehr von Bauchfell überzogenen wunden Fläche der Bauchwand eingetreten war; einmal hatte sich an einer kleinen, von dem Netz nicht erreichten Stelle Verlöthung einer Darmschlinge mit der Bauchwand durch lockeres Bindegewebe ausgebildet; endlich war in einem Falle neben der Anlöthung des Netzes eine Verwachsung des Mesenteriums mit der Bauchwand zu Stande gekommen.

Sänger hat durch einen mit Kühnast angestellten erfolgreichen Versuch bei einem Kaninchen constatirt, dass nach Excision eines grösseren Stückes des parietalen Bauchfells am Rande des Defectes Neubildung von Endothel nicht stattfand. Es war eine Darmschlinge angewachsen, aber nur bis $^1/_2$—1 cm vom Defectrande entfernt; zwischen diesem Rande und der Verwachsungsgrenze hatte sich glänzendes, straffes Narbengewebe gebildet. Sänger nimmt an, dass nachträglich durch Dehnung der Adhäsionen Retraction der angewachsenen Darmschlinge eintrete.

König empfiehlt, wenn nach Exstirpation eines Desmoides Ueberschuss an Haut vorhanden ist, dieselbe stark zusammenzuziehen, aufzurichten und durch eine Matratzennaht die an einander gelegten subcutanen Flächen zu vereinigen.

Wenn der Tumor ohne Verletzung des Bauchfelles aus den Bauchdecken exstirpirt wurde, so ist es rathsam, in den unteren Wundwinkel bis zu den nicht verletzten tieferen Schichten ein Drainrohr einzulegen, um sich ansammelndes Blut und Wundsecret nach aussen

abzuleiten. Wurde das Peritoneum eröffnet oder theilweise excidirt, so wird, wenn durch breit fassende Silbernähte ein festes Aneinanderliegen aller Schichten erreicht ist, oder auch, wenn ein nicht zu vereinigender Defect des Bauchfelles bestehen bleiben muss, auf besondere Drainage der Bauchhöhle verzichtet werden können. — Musste eine grössere Partie der Bauchwand excidirt werden, und liess sich desshalb die Wunde nur unter erheblicher Spannung vereinigen, so kann etwas stärkere Compression des Bauches, eventuell mit einer elastischen Binde für die erste Zeit nach der Operation indicirt sein; ferner muss dann durch Darreichung von Opium, strenge Diät und regelmässige Darmentleerungen für Vermeidung jeder besonderen intraabdominalen Druckerhöhung Sorge getragen werden. Die Nähte sind, sobald die Wundränder nur unter Spannung sich vereinigen liessen, eventuell erst am Ende der 2. Woche zu entfernen. Auch wenn nicht bis auf das Peritoneum vorgedrungen wurde, sollen die Kranken mindestens 8—14 Tage nach Exstirpation eines Desmoides der Bauchdecken das Bett hüten, damit nicht die Narbe, ehe sie einigermassen consolidirt ist, dem intraabdominalen Drucke nachgebend, zu einer Bauchwandhernie sich ausdehnt. — Konnten die Fascien oder Muskeln nicht vernäht werden, und wurde die ganze Wunde nur durch die vereinigte Haut gedeckt, so ist dauernd eine den Defect überragende Pelotte anzulegen, die an einer Leibbinde zu befestigen ist. Ohne diese Vorsichtsmassregeln sind mehrfach, allerdings auch einige Male trotz derselben in den betreffenden Fällen Bauchwandhernien entstanden. — Labbé und Remy halten im Gegensatz zu dem im Vorhergehenden Empfohlenen die Naht der durchtrennten Bauchmuskeln nicht für nothwendig und läugnen, dass eine solche im Stande sei, der späteren Entwickelung einer Bauchwandhernie vorzubeugen. Sie theilen mit, dass sie 8 ihrer Patienten, bei denen keine Muskelnaht angelegt wurde, längere Zeit nach der Operation wiedersahen, und dass in keinem Falle eine Eventration eingetreten war.

§. 83. Ich gebe im Folgenden eine Uebersicht über die von mir gesammelten 100 Fälle von Desmoiden der Bauchdecken.

I.

1) Fibrome der Bauchmuskeln und Aponeurosen, bei denen Sitz und wahrscheinlicher Ausgangspunct festgestellt wurden: 36
   a) Rectus und seine Scheiden: 16
      (davon hintere Scheide: 6)
   b) Aeussere schräge Bauchmuskeln bezw. deren Aponeurosen: 11
   c) Fascia transversa: 5
   d) Linea alba: 4
2) Fibrome der Bauchmuskeln und Aponeurosen, bei denen Sitz und Ursprung nicht sicher festgestellt wurden: 36
3) Fibrosarcome der Bauchmuskeln und Aponeurosen: 28

Von 15 dieser Fälle wurden Sitz und Ursprung festgestellt; sie vertheilen sich ziemlich gleichmässig auf die verschiedenen Schichten des musculo-aponeurotischen Apparates der Bauchwand.

II.

Unter den 100 Fällen betrafen 10 Männer (6 Fibrome).

III.

Von den nach Abzug der Männer übrig bleibenden 90 Frauen ist 70 Mal berichtet, dass sie geboren hatten, 2 Mal, dass diess nicht der Fall war.

IV.

Am häufigsten waren die Desmoide (Fibrome, Sarcome und Mischformen) zwischen dem 20. und 30. Lebensjahre entstanden, weniger häufig zwischen dem 30. und 40., nur vereinzelt vor dem 20. und nach dem 40. Jahre.

V.

Dass unter dem Einfluss der Schwangerschaft die Tumoren ein rapides Wachsthum zeigten, wird 11 Mal ausdrücklich hervorgehoben; 14 Mal liess sich in Bezug auf Entstehung und Beschleunigung des Wachsthums eine causale Beziehung zu Schwangerschaft mit Wahrscheinlichkeit feststellen, 29 Mal wird die Grössenzunahme als zunächst langsam und dann von einem bestimmten Zeitpuncte an — ohne Beziehung zu Gravidität oder Wochenbett — als sehr schnell geschildert.

VI.

7 Mal sind traumatische Einflüsse auf die vordere Bauchwand als Ursache der Geschwulstbildung beschuldigt.

VII.

13 Mal fanden sich angeblich Verbindungen des Desmoides mit den benachbarten Scelettheilen.

VIII.

Nach 94 Operationen trat der Tod als directe Folge derselben 15 Mal ein = 16%; die Mehrzahl der Todesfälle fällt in die vorantiseptische Zeit. 8 Mal war Peritonitis in Folge von Verletzung des Bauchfelles, 5 Mal Peritonitis ohne eine solche, 2 Mal Blutverlust die directe Todesursache. 2 Mal erfolgte der Tod durch Recidive nach vorausgegangener Exstirpation, einmal trat nach Aetzung tödtliche Pyämie ein; bei dem Rest der nicht operirten, tödtlich verlaufenen Fälle gaben die Folgen der abnormen Vergrösserung der Tumoren die Todesursache ab.

e) Carcinome.

§. 84. Dass primäre Carcinome der Bauchdecken ausserhalb des Nabels vorkommen, ist wohl nicht zu bezweifeln, wenn auch die bezüglichen Angaben der Litteratur nur äusserst spärlich und unsicher sind. E. Bouqué berichtet über einen 47jährigen Mann, bei dem sich ein ulcerirtes Carcinom des Epigastriums in einigen Monaten aus einem kleinen Knoten entwickelt hatte; die Achseldrüsen waren infiltrirt, und durch die microscopische Untersuchung kleiner exstirpirter Stückchen der Geschwürsoberfläche wurde die Diagnose auf Carcinom gestellt; eine Operation fand nicht statt. — Rizzoli operirte bei einer 47jährigen Frau ein primäres Carcinom, das die Grösse einer Apricose hatte, in der Nähe des Processus xiphoideus sass und dem Ulceriren nahe war. Bei der Exstirpation wurde das nicht erkrankte Peritoneum eröffnet; es trat Heilung ein.

§. 85. Secundäre Carcinome werden ausserhalb des Nabels in den Bauchdecken häufig beobachtet in allen den Fällen, in welchen carcinomatöse Neubildungen des Magen-Darmcanales, der Leber, der Gallenblase, des Netzes oder der Beckenorgane gegen die Bauchwand

vordringen und durch dieselbe nach aussen durchwachsen. Es hat kein besonderes Interesse, die Organcarcinome alle im Einzelnen aufzuzählen und zu besprechen, welche in dieser Weise in den verschiedenen Schichten der Bauchdecken erscheinen und primäre Krebse dieser Theile vortäuschen können. — Bezüglich der primären und secundären Nabelcarcinome sei auf §. 157 u. ff. verwiesen.

§. 86. Betheiligung der Bauchdecken bei Magencarcinom. Es möge an dieser Stelle hervorgehoben werden, dass Carcinome des Magens in verschiedener Weise die Bauchdecken in Mitleidenschaft ziehen können. Zunächst kommt die Entstehung einer Magenfistel durch directes Uebergreifen der Neubildung auf die Bauchwand und nachträglichen Zerfall derselben in Frage. Dieser Zerfall braucht begreiflicherweise sich nicht immer durch die ganze Dicke des Tumors zu erstrecken, er kann partiell bleiben, und wir erhalten dann eine äussere Fistel, deren Ränder von der carcinomatösen Wucherung gebildet werden und welche innerhalb des Carcinoms blind endigt, also nicht in das Mageninnere hinein führt. Ausserdem hat man auch Fisteln der Bauchdecken beobachtet, die durch Magencarcinom bedingt, aber in Bezug auf Ränder und Beschaffenheit des abgesonderten Secretes als einfach eiterige characterisirt waren. Es kann bei Magenkrebs zu circumscripter Peritonitis zwischen Magen und Bauchwand kommen, die einen Durchbruch nach aussen veranlasst, oder es entsteht, wenn das Carcinom an den Bauchdecken angelöthet war, innerhalb der letzteren ein Abscess oder eine Phlegmone, welche nach aussen durchbricht. Solche Fälle, wo also ein Abscess, eine Phlegmone oder eine Fistel der Bauchdecken bezw. des Nabels durch Magencarcinom bedingt sind, ohne selbst für zerfallende carcinomatöse Neubildungen characteristische Eigenschaften zu besitzen, sind ganz besonders in diagnostischer Beziehung wichtig und häufig sehr schwierig zu beurtheilen. In einer sehr sorgfältigen Arbeit von Feulard haben diese Verhältnisse eingehende Würdigung erfahren.

Es ist auch noch darauf hinzuweisen, dass Carcinome des Magens, sowie solche anderer Bauchorgane gelegentlich metastatisch, ohne nachweisbaren Zusammenhang mit dem primären Tumor gleichartige Geschwülste am Nabel zur Folge haben können. Von diesen wird §. 164 u. ff. weiter die Rede sein. Vergl. auch §. 135.

f) Melanotische Sarcome und Carcinome.

§. 87. Wie an anderen Körpergegenden, so sind auch an den Bauchdecken melanotische Sarcome und Carcinome beobachtet worden. Unter 6 aus der Litteratur gesammelten Fällen scheint nur einer (Thiersch-Tröltsch) ein Melanocarcinom gewesen zu sein; die anderen sind entweder durch die microscopische Untersuchung als Sarcome erkannt worden, oder man darf sie nach den klinischen Symptomen als solche ansprechen. Drei dieser Tumoren sollen sich aus angeborenen Naevi pigmentosi entwickelt haben; bei den drei anderen fehlen bezügliche Angaben. Der melanotischen Sarcomen und Carcinomen im Allgemeinen eigenthümliche sehr bösartige Verlauf kam auch den an

den Bauchdecken beobachteten Fällen zu: es wird von raschem Wachsthum, von Haut- und Drüsenmetastasen und von solchen in inneren Organen berichtet. Wenn eine Exstirpation des primären Tumors versucht wurde, so trat sehr bald nach der Operation Recidiv ein. Die Prognose gestaltete sich also in den betreffenden Fällen sehr ungünstig. — Nur von einer möglichst frühzeitigen und sehr ausgiebigen Entfernung der erkrankten Gewebe kann eine dauernde Heilung erhofft werden.

Capitel V.

Tuberculose und syphilitisches Granulom der Bauchdecken.

§. 88. Als isolirt dastehende Beobachtungen von sehr seltenen Erkrankungen der Bauchdecken seien hier noch 2 Fälle von Demme und Socin erwähnt.

Demme berichtet über einen 4½jährigen Knaben, bei dem ein chronisches Eczem der Bauchdecken tuberculösen Character annahm (Tuberkelbacillen nachgewiesen). Eine Magenblutung verlief tödtlich. In den Lungen fand sich keine Tuberculose, dagegen waren im Magen und im Anfangstheil des Duodenums je ein tuberculöses Geschwür vorhanden; ferner fanden sich die Mesenterialdrüsen zum Theil in hochgradiger Verkäsung begriffen.

Demme vermuthet, dass vom Munde aus tuberculöse Infection des Magens und Darms zu Stande gekommen sei, und dass die Mesenterialdrüsen vielleicht von der Bauchhaut aus secundär erkrankt seien.

Socin's Fall betraf eine 40jährige Syphilitische, bei der die Erscheinungen von Ileus durch Laparotomie und Beseitigung einer einfachen Achsendrehung des Dünndarms zum Verschwinden gebracht waren. Nach fieberlosem Verlauf brach die Bauchwunde wieder auf und wurde der Sitz eines rasch wachsenden Granuloms, dessen syphilitische Natur durch die auffallend günstige Wirkung einer Inunctionscur dargethan wurde.

II. Theil.

Chirurgische Erkrankungen des Nabels.

Capitel VI.

Die aus einem anormalen Verhalten des fötalen Dotterganges entstehenden Erkrankungen des Nabels.

§. 89. Während des Fötallebens wird bekanntlich die Verbindung zwischen Darmcanal und Dottersack durch einen Canal, den Dottergang oder Ductus vitello-intestinalis, vermittelt. Unter normalen Verhältnissen verschwindet dieser Canal in der 8. Fötalwoche; es ereignet sich jedoch nicht selten, dass derselbe ganz oder partiell persistent bleibt, und daraus ergibt sich eine ganze Reihe von Missbildungen, welche ich im Folgenden nach Roth zusammenstelle:

1) Das gewöhnliche Meckel'sche Divertikel, aus der dem Darm zunächst gelegenen Partie des Dotterganges hervorgegangen und 0,3—1,2 m oberhalb der Ileo-cöcalklappe seitlich dem Darm ansitzend; dasselbe liegt: a) in der Bauchhöhle, innerhalb welcher es frei endigt; b) seltener in einem Bruchsacke (Meckel); c) sehr selten intramesenterial (Roth).

2) Das adhärente Divertikel. Meist findet sich dasselbe mittelst seines blinden Endes oder mittelst eines von seinem Ende ausgehenden Stranges — dem Rest der Vasa omphalo-mesenterica — am Nabel angewachsen; seltener an anderen Stellen der Bauchdecken (Meckel).

3) Das offene Divertikel: es mündet am Nabel aus: a) als offenes Divertikel im eigentlichen Sinne (Meckel); b) überragt von einem kleinen Wandprolaps; c) complicirt durch secundären Darmprolaps (King, v. Siebold, Webner u. A.).

4) Aus einem am Nabelring abgeschlossenen, innerhalb der Nabelschnur gelegenen Dottergangrest entwickelt sich nach Abfall der Nabelschnur eine kleine Geschwulst, die im Wesentlichen aus Schleimhaut besteht (Enteroteratom).[1])

[1]) Da Roth vermuthet, dass auch diese Geschwülstchen meist ein centrales, mit dem Darm communicirendes Lumen besitzen, so hat er dieselben unter 3b):

5) Das Divertikel ist der Ausgangspunct von Retentionsgeschwülsten (Enterokystome, Darmcysten), wobei a) die Communication mit dem Darm erhalten bleibt (Roth, Tiedemann) oder b) unterbrochen ist (Räsfeld, Roser?, Roth, Hennig?) (nach Roth).

Von diesen verschiedenen, mit dem Dottergang in genetischem Zusammenhange stehenden Anomalien haben wir zu den Erkrankungen des Nabels zu rechnen: 1) Das offene Divertikel mit seinen Folgezuständen; 2) die Enteroteratome; 3) die Retentionsgeschwülste, soweit sie am Nabel ihren Sitz haben.

1. Das offene Divertikel oder die Dottergangfisteln am Nabel.

§. 90. Aetiologie. Wenn derjenige Theil des Dotterganges, welcher in der Fötalzeit die Verbindung zwischen Nabel und Darm herstellt — der Ductus omphalo-entericus — nicht obliterirt, sondern als Canal bestehen bleibt, der am Nabel blind endigt, so braucht beim Abfall der Nabelschnur eine Eröffnung desselben nicht stattzufinden; in diesem Falle gibt die Missbildung auch zunächst zu keinem äusserlich wahrnehmbaren krankhaften Zustand der Bauchdecken Veranlassung. Es kann jedoch geschehen, dass beim Abfall der Nabelschnur das blinde, am Nabel adhärente Dottergangende eröffnet wird; dann entsteht eine sogen. „angeborene" Nabel-Dottergang- oder Nabel-Divertikelfistel, welche eigentlich als „sehr früh erworben" bezeichnet werden sollte. — Bei dieser Form von Fisteln schneidet die Schleimhautauskleidung des Fistelganges zunächst im Niveau des Nabels ab; dieselbe ragt also von vornherein nicht als kleine Geschwulst über den Nabel heraus, wie es bei der weiter unten zu besprechenden Gruppe von Fällen angetroffen wird. Wenn dagegen bei dem betreffenden Individuum häufige Gelegenheit zu einer Erhöhung des intraabdominalen Druckes — etwa durch Pressen und Schreien — gegeben ist, so kann ein partieller Vorfall der Dottergangschleimhaut zu Stande kommen, der dann am Nabel einen kleinen rothen Tumor mit central gelegenem Fisteleingang bildet.

Es scheint ferner, dass ein am Nabel adhärentes, daselbst blind endigendes Meckel'sches Divertikel, auch nachdem der Nabel zunächst in normaler Weise vernarbt war, sich nachträglich noch öffnen und zu einer Nabelkothfistel Veranlassung geben kann. In diesem Sinne ist wahrscheinlich ein von v. Hüttenbrenner beobachteter Fall aufzufassen:

Nach der Geburt hatte sich der Nabel bei dem betreffenden Kinde in normaler Weise geschlossen, dann war im 5. Monat nach einem Stickhustenanfall aus dem Nabel ein $^3/_4$ Fuss langer Dünndarmprolaps zu Stande gekommen, der sich in seiner Gestalt als zweihörniger Wulst genau so verhielt wie bei den später zu erwähnenden Fällen von Darmprolaps durch eine angeborene Divertikelfistel. Nach Abtragung des Vorfalles trat der Tod in Folge von Pneumonie ein. v. Hütten-

---

„überragt von einem kleinen Darmprolaps" aufgeführt und hat dann als 3c) eine neue Gruppe: „überragt von einem rothen, hohlen Anhang (prominentes Divertikel)" zusammengefasst. Nach der im Folgenden bei Besprechung der Enteroteratome vertretenen Auffassung habe ich die Eintheilung Roth's entsprechend verändert und diese Geschwülstchen unter eine besondere Rubrik 4) gebracht.

brenner glaubt, dass es sich hier um die nachträgliche Eröffnung des persistent gebliebenen Dotterganges mit secundärem Darmprolaps gehandelt habe.

Weiter dürfte es berechtigt sein, anzunehmen, dass unter den zahlreichen Fällen, bei denen es in Folge von äusseren Entzündungen und Abscedirungen der Nabelgegend oder nach Ausstossung von Würmern durch den Nabel zu Kothfisteln gekommen war, öfter eine Eröffnung des am Nabel adhärenten Meckel'schen Divertikels stattgefunden hat; exacte anatomische Untersuchungen fehlen leider in dieser Richtung. — Wie wenig widerstandsfähig übrigens unter Umständen der Abschluss des adhärenten Meckel'schen Divertikels am Nabel ist, lehrt ein von Prestat in der Société anatomique demonstrirtes Präparat. Dasselbe stammte von einem neugeborenen Knaben, der wahrscheinlich nur wenige Tage gelebt hatte. Die Nabelnarbe war complet. Vom Nabel aus verlief ein gänsefederdicker, $2\frac{1}{2}$ Zoll langer Stiel zum Dünndarm. Der Darminhalt liess sich leicht in diesen Strang bis zum Nabel hindrücken; hier wölbte sich dann ein kleiner Tumor vor, der sich leicht öffnete.

Von der bisher besprochenen Art der Entstehung von Dottergangfisteln am Nabel, wo also der abnormerweise nicht obliterirte, am Nabel adhärente und blind endigende Ductus omphalo-entericus beim Abfall der Nabelschnur oder auch später in Folge von entzündlichen Processen in der Nabelgegend eröffnet wird, muss eine weitere Gruppe von Fällen getrennt werden, bei denen sich nach der Fötalzeit der Dottergang über den Nabel hinaus bis in die Nabelschnur fortsetzt und innerhalb derselben eröffnet wird. Es ist wiederholt aufgefallen, dass bei der Geburt der dem Nabel nächst gelegene Theil der Schnur eine ungewöhnliche Dicke zeigte (Jakoby, Wyatt Pratt), und dass bei Druck auf denselben ein gurrendes Geräusch erzeugt wurde, was als Zeichen der Persistenz des offengebliebenen Dotterganges innerhalb der Nabelschnur zu betrachten ist. In einem solchen Falle kann sowohl durch die Abnabelung als auch durch die Demarcation, welche dem Abfalle des Nabelschnurrestes vorausgeht, der Dottergang eröffnet werden, und es scheint, als wenn dann die Trennung der Dottergangschleimhaut immer etwas vor dem eigentlichen Nabelniveau erfolgte. Es bleibt dann ein niedriger Schleimhautcylinder aus dem Nabel vorragend, der nun, wie es unten bei Besprechung der Enteroteratome näher geschildert werden soll, sich nach aussen umstülpt und eine kleine, mit Darmschleimhaut bedeckte Geschwulst bildet, auf deren Höhe sich die Ausmündung der Dottergangfistel befindet.

Also die Eröffnung des am Nabel blind endigenden Meckel'schen Divertikels führt gewöhnlich zu einer einfachen, im Niveau der Nabelwunde liegenden Fistel, deren Mündung nur selten von einer Schleimhautgeschwulst überragt wird, und wenn eine solche vorhanden ist, so stellt sie einen wirklichen Prolaps der Fistelschleimhaut dar. Ist dagegen die Fistel durch Eröffnung des in der Nabelschnur sich als hohler Canal fortsetzenden Dotterganges entstanden, so findet sich, wie es scheint, regelmässig eine Schleimhautgeschwulst am Fisteleingange, die durch Umstülpen des vor dem Nabel bei der Demarcation übrig gebliebenen Dottergangrestes zu Stande gekommen ist.

§. 91. Die Symptome der Nabel-Dottergangfisteln können sich sehr verschieden gestalten. Wenn der Ductus keine offene Verbindung mit dem Darm hat, sei es, dass an der Einmündungsstelle in den letzteren ein klappenartiger Verschluss existirt (Meckel), oder dass der Gang zu eng ist, um Fäcalstoffe passiren zu lassen oder endlich dass bereits eine partielle Obliteration desselben sich hergestellt hat, so findet am Nabel nur ein Aussickern von wenig schleimiger, als Secret der die Dottergangwand auskleidenden Drüsen aufzufassender Flüssigkeit statt. In den Henke'schen Fällen wird besonders betont, dass bei seitlichem Druck ein Tropfen schleimiger, zäher, nicht fäculenter Flüssigkeit aus der Fistelöffnung ausgepresst werden konnte. — Ist der Dottercanal dagegen genügend weit und steht er in offener Verbindung mit dem Darm, so entleert die Fistel Fäcalmassen, meist nur in geringer Menge, weil der winkelige Abgang des Divertikels am Ileum den Uebertritt von Darminhalt erschwert. Desshalb ist auch fast immer gleichzeitig normale Stuhlentleerung vorhanden. Nur wenn noch als weitere Missbildung eine Verengerung oder ein vollkommener Verschluss des nach abwärts von dem Divertikelansatz gelegenen Darmes bestand, erfolgte die Entleerung der gesammten Fäcalien durch den Nabel; es war also dann ein Anus praeternaturalis umbilicalis vorhanden.

An dieser Stelle sei hervorgehoben, dass gleichzeitig mit dem offenen Divertikel häufiger Blasenspalte und Kloakenbildung oder auch andere Missbildungen, wie Hasenscharte, Gaumenspalte, Spina bifida etc. beobachtet sind (Wraný).

Bei einem von Wyatt Pratt beschriebenen Falle von Divertikelfistel am Nabel mit Schleimhautprolaps machten wiederholte heftige Blutungen das Abbinden der vorgefallenen Schleimhaut nothwendig; nach 3 Tagen erfolgte Abstossung und darauf Heilung der Fistel. Auch König erwähnt eine Beobachtung von Nabel-Darmschleimhautgeschwulst mit am Nabelring blind endigendem centralem Canal, wo heftige, recidivirende Blutungen zur Exstirpation drängten; es trat Heilung ein.

§. 92. Diagnose. Hat sich in den ersten Lebenswochen eine Secret liefernde Fistel am Nabel gebildet, so wird die Anwesenheit einer Dottergangfistel von vornherein wahrscheinlich gemacht, wenn der Nachweis von Schleimhaut an der Fistelmündung gelingt. In differentiell-diagnostischer Beziehung kommt es dann zunächst darauf an, zu untersuchen, ob durch die Fistel kothiger Darminhalt entleert wird. In diesem Falle muss die Möglichkeit in Betracht gezogen werden, dass bei der Abnabelung eine in einem angeborenen Nabelschnurbruch gelegene Darmschlinge eröffnet und so eine Nabel-Kothfistel erzeugt wurde. Wenn dagegen das Secret der mit Schleimhaut ausgekleideten Fistel keine fäculente Beschaffenheit besitzt, so wird man neben den Dottergangfisteln an die Persistenz des Urachus denken müssen; auch eine Magen-Divertikelfistel (Tillmanns) kann in Betracht gezogen werden (s. Cap. VII).

Dass bei angeborenem Nabelschnurbruch durch die Abnabelung ein vorliegender Darmtheil eröffnet werden und damit eine Nabelkothfistel entstehen kann, scheint durch eine Anzahl von Beobachtungen

erwiesen zu sein; es wird jedoch am Lebenden nur in den seltensten Fällen gelingen, unter Berücksichtigung der Anamnese und der localen Symptome eine scharfe Trennung zwischen diesen echten Darmfisteln und den Koth entleerenden Dottergangfisteln auszuführen.

Hat das Secret keinen fäculenten Character, so muss in zweifelhaften Fällen eine chemische Untersuchung die Entscheidung zwischen Darmschleim secernirender Dottergangfistel und Urin entleerender Urachusfistel herbeiführen. Bei allen nur minimale Mengen secernirenden Fisteln, bei denen Zweifel über die Natur des Secretes bestehen, erscheint das von Roth geübte Verfahren empfehlenswerth: er führte einen elastischen Catheter in die Fistel ein, in dessen Auge dann leicht durch die microscopische Untersuchung zu controlirende Kothbestandtheile haften bleiben, wenn es sich um eine mit dem Darmcanal communicirende Fistel handelt.

§. 93. Was die Prognose der Dottergangfisteln angeht, so gestaltet sich dieselbe zunächst in den Fällen, bei welchen als weitere Missbildung ein tiefer gelegener Darmtheil verengt oder verschlossen ist, sehr ungünstig; auch der Dünndarmprolaps aus der Fistel mit nachfolgenden Einklemmungserscheinungen hat bisher regelmässig zum Tode geführt (§. 95 u. ff.). — Bei der nicht complicirten Dottergangfistel kann in den ersten Lebenswochen, solange noch keine lippenförmige Vereinigung zwischen der äusseren Haut und der Fistelschleimhaut zu Stande gekommen ist, spontane Heilung eintreten. In späterer Zeit ist nur noch unter besonders günstigen Verhältnissen, bei grosser Enge des Ganges oder bei fehlender Communication mit dem Darmcanal, Heilung der Fistel ohne Kunsthülfe zu erwarten. Wird eine zweckmässige operative Behandlung eingeleitet, so ist die Prognose bei nicht complicirter Dottergangfistel durchaus günstig zu stellen; es gelingt dann wohl in allen Fällen, einen dauernden Verschluss der Fistel zu erzielen.

§. 94. Die Behandlung der angeborenen Dottergangfistel kann in der ersten Zeit, wenn die Fistel sich noch nicht in eine lippenförmige umgewandelt hat, mit der Höllensteinätzung und leichter Compression durch circuläre Heftpflasterstreifen beginnen.

In dem Jakoby'schen Falle hatte sich der Nabelstrangrest nach 3 Tagen gelöst, es blieb eine prominente Wundfläche zurück, aus der fortwährend Flüssigkeit aussickerte; schon vom 6. Tage an hatte dieselbe deutlich kothige Beschaffenheit; die Hauptmenge des Darminhaltes wurde per rectum in normaler Weise entleert. Eine alte Wartefrau hatte einen die Fistel fast vollkommen occludirenden Verband angelegt, den Jakoby weiter anwandte; und in 3—4 Wochen war ohne weitere Mittel vollkommene Heilung der Fistel eingetreten.

Auch in späterer Zeit kann zunächst die Cauterisation der Fistelränder versucht werden, besonders wenn Prolaps der Schleimhaut nicht besteht: mit Aezmitteln oder mit dem Thermocauter wird die Schleimhaut an der äusseren Fistelmündung zerstört und dann ein Compressionsverband zur Unterstützung der Vernarbung angelegt. Es dürfte sich besonders empfehlen, in diesen Fällen das von Roser bei der Behandlung der kindlichen Nabelbrüche geübte Verfahren in Anwen-

dung zu ziehen, also zwei seitliche Längsfalten der Bauchhaut zu bilden, dieselben über den Nabel bis zu ihrer Berührung zusammenzuschieben und dann in dieser Position durch circuläre Heftpflasterstreifen zu fixiren.

Hat sich Schleimhautprolaps an der Fistelmündung ausgebildet, so ist die sofortige Behandlung mit Aetzmitteln nicht zweckmässig; als einfachstes Verfahren empfiehlt sich Abbinden und Abtragen der vorgefallenen Schleimhaut, event. mit nachfolgender Aetzung. Hennig sah bei einem 10 Wochen alten Knaben mit einer Fäcalmassen und übelriechendes Gas entleerenden Dottergangfistel den unterbundenen, 15 mm hohen Schleimhautprolaps nach einigen Tagen schadlos abfallen, worauf Heilung eintrat. — Misslingt dieses Verfahren, so muss die circuläre Anfrischung und Vernähung der Fistelränder zur Anwendung kommen. Auch in diesem Falle kann die Compression und Entspannung des Nabels durch den Roser'schen Verband zweckmässig sein. — Vor der Operation ist der Darmcanal gründlich zu entleeren, nachher kann in den ersten Tagen durch Darreichung von Opium die Peristaltik herabgesetzt werden, und im weiteren Verlauf muss durch häufige Clystiere einer Kothstauung vorgebeugt werden. — Wenn bei Verschluss des nach abwärts vom Divertikelansatz gelegenen Darmabschnittes am Nabel ein Anus praeternaturalis besteht, so darf derselbe nicht künstlich geschlossen werden. Derartige Neugeborene fristen ihr Leben gewöhnlich nicht lange, zumal da dann meist auch noch an anderen Organen schwere Missbildungen bestehen.

Darmprolaps aus Nabel-Dottergangfisteln.

§. 95. Aetiologie und Symptome. Als Folgezustand der Nabel-Dottergangfisteln wird zuweilen eine höchst auffallende Geschwulstbildung am Nabel beobachtet, die dadurch zu Stande kommt, dass der ober- oder unterhalb des Dottergangabganges am Ileum gelegene Darmtheil oder häufiger beide gleichzeitig sich invaginiren und durch die Nabelfistel nach aussen vorfallen.

In der Kölbing'schen Beobachtung, welche, wie es scheint und wie auch Tillmanns hervorhebt, von dem Verfasser unrichtig gedeutet worden ist, handelte es sich zunächst wahrscheinlich um eine Darmschleimhautgeschwulst des Nabels (s. unten), die nach Unterbindung abfiel. Dann aber kam aus dem Nabel ein ca. 35 cm langes geröthetes und stark mit Luft angefülltes Darmende zum Vorschein, vermuthlich, soweit man aus der etwas ungenauen Beschreibung beurtheilen kann, ein invaginirter und nach aussen vorgefallener Darmtheil, der nach oben oder unten an die Einmündungsstelle des offen gebliebenen Dotterganges sich anschloss. Nach zwei Einschnitten in den Nabelring gelang die Reposition des Vorfalles, das betreffende Kind ging aber 13 Stunden später zu Grunde.

Ich erwähne diesen Fall, weil er der einzige mit Prolaps nur eines Darmabschnittes ist.

In den von Webner-Gesenius, Basevi, v. Hüttenbrenner, Dufour-Cruveilhier, Weinlechner, Schröder und Barth publicirten Beobachtungen handelte es sich um den Vorfall zweier Darmabschnitte durch eine Nabel-Dottergangfistel. Den Mechanismus der Entstehung dieser Abnormität kann man sich am besten aus den folgenden, der Arbeit von Barth entlehnten schematischen Abbildungen klar machen

(s. übrigens §. 98). Vor dem Nabel liegt in den betreffenden Fällen ein querer Wulst, der an seiner hinteren Seite in einen einfachen, am Nabel adhärirenden Stiel übergeht; dieser wird der Hauptsache nach aus der umgestülpten Schleimhaut des Dotterganges gebildet; die Umstülpung ist eine vollständige, so dass der Schleimhautüberzug des Stieles an seiner Ansatzstelle am Nabel unmittelbar in die äussere

Fig. 3.

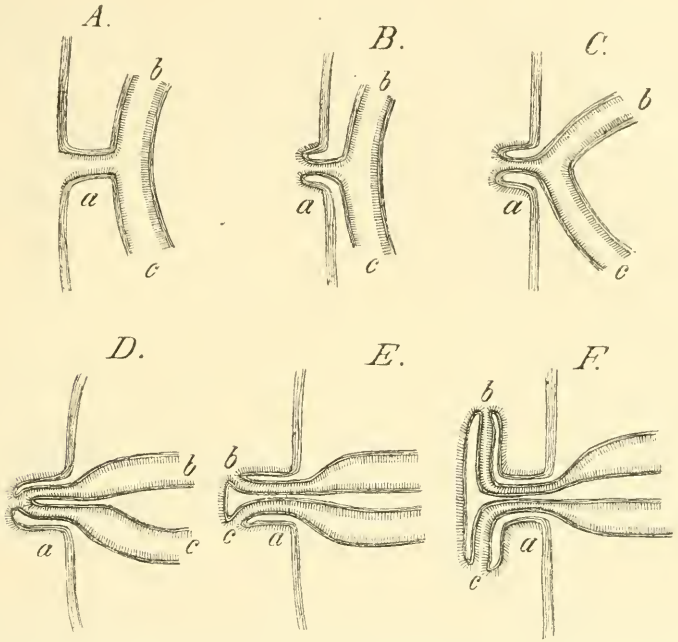

„A. Schema des einfachen offenen Meckel'schen Divertikels a, welches von dem Dünndarmstück bc abgehend durch den Nabel nach aussen mündet. b ist der obere, zuführende, c der untere, abführende Theil des Darms.

B. Das Divertikel hat sich zur Hälfte nach aussen umgestülpt, so dass die Schleimhautseite aussen zu Tage liegt.

C. Die Umstülpung des Divertikels hat weitere Fortschritte gemacht, so zwar, dass die Einmündungsstelle des Divertikels in den Darm jetzt im Nabelring liegt. Die der Fistelöffnung gegenüberliegende Wand des in den Nabel hineingezogenen Darmes beginnt einen Sporn zu bilden.

D. Das Divertikel ist vollständig ausgestülpt und hat den Darm nach sich gezogen. Die Einmündungsstelle des Divertikels in den Darm bildet jetzt die äussere Oeffnung der Geschwulst, der Sporn ist bis dicht an diese Oeffnung herangerückt, so dass die äussere Oeffnung in der Tiefe bereits getheilt erscheint in eine Oeffnung für das zuführende, b, und eine für das abführende Darmrohr c.

E. Der nachdrängende Darm schiebt den Sporn durch die äussere Oeffnung. Wir haben jetzt aussen zwei getrennte Oeffnungen, b und c, für das zuführende und abführende Darmrohr.

F. Die weitere Ausstülpung kann nur auf Kosten des zuführenden und abführenden Darmrohres stattfinden. Diese Ausstülpung der beiden Darmrohre geht nach entgegengesetzter Richtung vor sich, so dass sich die Oeffnung b des zuführenden von der Oeffnung c des abführenden Darmrohres immer mehr entfernt. Ihre Grenze findet diese Ausstülpung an der Spannung des Mesenteriums." (Barth.)

Haut übergeht. Wie der Stiel, so ist auch der Querwulst vollständig von Schleimhaut überkleidet, und es befinden sich nun weiter an den beiden Enden des Wulstes je eine Oeffnung, die sich nach dem Stiel zu sondiren lassen; in dem Weinlechner'schen Falle waren sie sogar für die Fingerspitze durchgängig. Sie bilden den Eingang in die Lumina der invaginirten Darmabschnitte. — Die wiederholt constatirte

widderhornartige Drehung der beiden umgestülpten Darmenden erklärt Basevi als Folge der Anspannung der bei dem Prolaps nachgezogenen Mesenterien. — Es war ferner noch bei seinem Falle bemerkenswerth, dass, nachdem am 10. Tage nach der Geburt die dicker als gewöhnlich aussehende Nabelschnur abgefallen war, zunächst innerhalb des etwas weiteren Nabelringes eine seichte, in ihrem Grunde Falten zeigende, geröthete und nässende Wunde zurückblieb (Fistel?). Am 19. Tage trat dann nach heftigem Schreien in der Nacht ein rother Kegel von 4 cm Höhe aus dem Nabel hervor, der keine Oeffnung besass; und erst nach weiteren 2 Tagen kam es, wiederum nach einer unruhigen Nacht, zu dem grossen Darmvorfall. — Basevi meint, dass der zuerst hervorgetretene Kegel vielleicht desshalb keine äussere Oeffnung gezeigt habe, weil er aus der Seitenwand des Ductus omphaloentericus bestanden habe, welche in grösserer Ausdehnung als die benachbarten Wandtheile prolabirt sei. Allerdings hätte dann eine Oeffnung seitlich am Vorfalle bestehen müssen, die vielleicht, wie Basevi glaubt, übersehen wurde.

Der Prolaps wird meist von dem Nabelringe so eingeschnürt, dass weder eine in die Oeffnungen der beiderseitigen Hörner des Querwulstes eingeführte Sonde sich durch den Nabelring in das Ileum einführen lässt (Gesenius), noch eine Entleerung von Darminhalt aus diesen Oeffnungen erfolgt. Bei der Beobachtung von Barth bestanden keine Einklemmungserscheinungen; durch die eine Oeffnung des vorgefallenen Darmes liess sich eine Sonde in den Stiel und durch den Nabelring nach der Bauchhöhle zu vorschieben, aus ihr entleerte sich auch Darminhalt, während die andere Oeffnung sich nicht bis in den Stiel des Vorfalles hinein sondiren und auch keinen Koth austreten liess.

Die Entstehung der Dottergangfisteln und des secundären Dünndarmprolapses lässt sich sehr klar an dem von Gesenius beobachteten Falle übersehen. Bei einem neugeborenen Knaben war der Nabelstrang an seinem Bauchende auffallend dick, und bei Druck auf diese Stelle entstand ein gurrendes Geräusch. 4 Zoll vom Nabel entfernt wurde unterbunden, und am 9. Tage erfolgte Abfall der Nabelschnur. Es zeigte sich nun zwischen den Nabelfalten ein kleines rothes Fleischwärzchen. Am folgenden Tage wurde statt der Erhabenheit eine kleine, von einem gerötheten Rand eingefasste Oeffnung bemerkt, und nach weiteren 2 Tagen war nach vielem Schreien des Kindes aus der Oeffnung eine Fleischgeschwulst von der Gestalt und Grösse einer Himbeere, auf deren Gipfel die Oeffnung sich befand, hervorgetreten. Die Sonde drang 6—7 Zoll tief ein; es entleerte sich nur wenig Darminhalt. Nach weiteren 8 Tagen kam es aus der Fistel zu Dünndarmprolaps in der Gestalt eines auf einem Stiel sitzenden queren Wulstes, der an beiden Enden je eine Oeffnung zeigte. Unter den Erscheinungen des Ileus erfolgte der Tod; die Section ergab, dass der Vorfall des invaginirten Darmes durch ein 1 Zoll langes, 9 Zoll oberhalb des Cöcum gelegenes Divertikel, das mit dem Nabel verwachsen war, erfolgt war.

Wir haben in diesem Falle als bemerkenswerthe Daten einmal die ungewöhnliche Dicke der Nabelschnur und die Entstehung eines gurrenden Geräusches bei Druck auf deren Bauchende — als Zeichen dafür, dass bei der Geburt der Dottergang als offener, mit dem Darme communicirender Canal innerhalb des Nabelstranges vorhanden war; dann die Eröffnung desselben nahe dem Nabel durch Demarcation, ferner den in kurzer Zeit nach vielem Schreien entstandenen kleinen

Schleimhautprolaps aus der Fistel und endlich den Vorfall des invaginirten Dünndarmes.

Ein solcher zweihörniger Darmprolaps wird übrigens auch bei an anderen Körperstellen gelegenen Darmfisteln beobachtet. Ueber ein derartiges Ereigniss im Anschluss an eine Kothfistel der rechten Inguinalgegend berichtet z. B. Weinlechner; ich sah auch einen ganz ähnlichen Fall in der Strassburger chirurgischen Klinik.

§. 96. Die Diagnose des Dünndarmprolapses aus einer Nabel-Dottergangfistel macht keine Schwierigkeiten. Es könnte nur in Frage kommen, zu entscheiden, ob die primäre Kothfistel als Divertikel- oder als gewöhnliche Darmfistel aufzufassen ist. Wenn dieselbe angeboren war, bezw. kurze Zeit nach dem Abfalle der Nabelschnur sich zuerst zeigte, so spricht die Wahrscheinlichkeit dafür, dass es sich um eine Dottergangfistel handelt. Eine Divertikel-Nabelfistel macht aber auch die Entstehung der ganzen Abnormität von vornherein leichter verständlich, wenn man sich vorstellt, dass zuerst die Schleimhautbekleidung des Divertikels sich vollkommen nach aussen umstülpt und dabei die anliegenden Darmtheile mit nach aussen zieht.

§. 97. Die Prognose der fraglichen Erkrankung ist als schlecht zu bezeichnen; die meist vorhandenen Einklemmungserscheinungen stellen an und für sich bei kleinen Kindern einen sehr gefährlichen Zustand dar, und dann gelingt es nur sehr schwer, eine Reposition des vorgefallenen Darmes zu erzielen.

§. 98. Behandlung. Barth betont mit Recht, wie wichtig es ist, eine vorhandene uncomplicirte Dottergangfistel frühzeitig zu behandeln, mit einem Heftpflasterverband zu comprimiren und durch weitere entsprechende Massnahmen einen dauernden Verschluss anzustreben. So wird am sichersten dem Darmprolaps aus der Fistel vorgebeugt. Barth äussert sich gegen das Abbinden der vorragenden Divertikelschleimhaut, weil er dabei eine Eröffnung der Peritonealhöhle fürchtet. Gegen das Vorhandensein dieser Gefahr spricht zunächst die Erfahrung, dass wiederholt das Abbinden des Schleimhautprolapses bei Dottergangfisteln ohne jeden Nachtheil vorgenommen wurde und häufig zu einer definitiven Heilung der Fistel geführt hat. Es ist aber überhaupt nicht einzusehen, warum Serosa bei der fraglichen Erkrankung ausserhalb des Nabelringes zu liegen kommen soll. Es handelt sich ja in diesen Fällen zunächst nicht um eine partielle Umstülpung der ganzen Wand des Divertikels, sondern nur um einen Prolaps der Schleimhautbekleidung desselben, und da der offen gebliebene Dottergang innerhalb des Ductus vitello-intestinalis liegt, welcher an der Innenfläche des Nabels angewachsen zu denken ist, so kann ein einfacher Schleimhautprolaps keine Peritonealtasche vor den Nabel mit hinausziehen.

Anders verhält sich die Sache, wenn mit totaler Umstülpung des Divertikels ein Darmprolaps zu Stande kommt; dann können gleichzeitig auch seitliche Peritonealtaschen durch den Nabel hindurch nach aussen vortreten.

Ich glaube übrigens, dass nicht die Umstülpung des Divertikels,

sondern der Darmprolaps das Primäre ist, und dass dieser erst secundär eine Inversion des Divertikels herbeiführt. Man kann bei allen Beschreibungen scharf trennen zwischen der anfangs am Fistelrand vorhandenen ca. 1 cm hohen Schleimhautgeschwulst, welche offenbar nicht Umstülpung der ganzen Divertikelwand, sondern nur Schleimhautvorfall darstellt, und zwischen der mit dem Darmprolaps gleichzeitig auftretenden totalen Umstülpung des Divertikels. Nirgends ist die Rede von einer allmählichen Ausbildung dieses Zustandes; der Vorfall ist immer mit einem Schlage vorhanden, und dies scheint mir gerade besonders dafür zu sprechen, dass der Darm primär sich invertirt, vorfällt und dann erst secundär die Umstülpung des Divertikels herbeiführt.

Man hat — um wieder auf die Behandlung des Darmprolapses aus einer Nabel-Dottergangfistel zurückzukommen — nach blutiger Erweiterung des Nabelringes reponirt, ohne aber die betreffenden Patienten zu retten. Weinlechner räth, zunächst an einer Stelle in der Nähe des Nabels die äussere Schleimhautbedeckung einzuschneiden, zwischen den Schleimhautblättern der äusseren Wand des Prolapses zum Nabelring vorzudringen, denselben zu incidiren und dann, nachdem die Oeffnung in der Schleimhaut wieder genäht ist, den Vorfall zu reponiren.

Er selbst hat in seinem Falle die prolabirte Darmpartie bis auf einen kurzen Stumpf abgetragen; Darminhalt kam danach nicht zum Vorschein. Es präsentirte sich der Querschnitt von 2 Darmrohren, welche von einem gemeinsamen Darmstück — der Mündung des Ductus omphalo-entericus — umschlossen waren. Die Darmrohre wurden dann mit einander und zugleich mit der Mündung des Ductus omphalo-entericus vernäht, so dass die Peritonealflächen sich berührten. Nun waren die Darmlumina offen, dennoch erfolgte aus ihnen wegen fortbestehender Einklemmung keine Kothentleerung, auch nicht nach Einführung eines Catheters. Ein geknöpftes Messer wurde zwischen einem Darmrohr und der Mündung des Ductus eingeführt und der Nabelring erweitert; dann wurden beide Darmlumina durch ein Catheterstück verbunden. Es erfolgte der Tod an Pneumonie 20 Stunden nach der Operation, und bei der Section zeigte es sich, dass in der That ein Dünndarmprolaps durch den offen gebliebenen Ductus omphalo-entericus vorgelegen hatte. Die Ränder der beiden Darmstücke fanden sich sowohl unter einander als auch mit der sie umgebenden gemeinsamen Peritonealfläche durch Knopfnähte vereinigt.

Anders ging H. Schmidt in dem von Barth publicirten Falle vor:

Bei vorsichtigen Versuchen, den Prolaps zu reponiren, war zur Seite des Stieles ein Vorfall von zahlreichen, mit Serosa bedeckten Darmschlingen aus der eröffneten Bauchhöhle eingetreten. Von dem blutig erweiterten, queren Einrisse des Stieles liessen sich die durch das Divertikel prolabirten, invertirten Darmtheile leicht zurückstülpen und reponiren. „Im Darm zeigt sich nach dieser Entwickelung ein ca. $1^1/_2$ cm langes, ovales, wandständiges Loch, welches die Stelle des theils eingerissenen, theils mit der Scheere abgetragenen Divertikelansatzes bezeichnet. Das Divertikel selbst hängt noch umgestülpt und mehrfach eingerissen am Nabel und wird später hart am Nabel mit einem Seidenfaden unterbunden und abgetragen. Während nun die Darmschlinge, an welcher sich das beschriebene Loch befindet, sorgfältig herausgehalten, zugedrückt und desinficirt wird, werden die Bauchdecken von der Nabelöffnung aus nach oben und unten je 2 cm weit gespalten und der Darm sodann mit grosser Mühe reponirt ... dann wird die Oeffnung im Darm, die dem abgetragenen Divertikelansatz entspricht, als künstlicher After in dem unteren Winkel der Bauchwunde rings mit der Haut vernäht und die Bauchwunde selbst mit mehreren Tiefnähten geschlossen und mit Collodium be-

strichen.“ 60 Stunden nach der Operation erfolgte der Tod in Folge von Collaps und peritonitischer Entzündung.

Barth schlägt trotz der ungünstigen, bei seinem Falle gemachten Erfahrungen vor, bei Darmprolaps aus einer Divertikelfistel des Nabels die Bauchhöhle durch einen 2 cm oberhalb des Nabels beginnenden, links den Nabel umkreisenden, 2 cm unterhalb desselben endigenden Schnitt zu eröffnen, das Divertikel durch Zug an seinem Darmende zurückzustülpen, dann den Nabel auch rechts zu umschneiden, denselben ganz zu exstirpiren, das Divertikel am Darm abzutragen, endlich die entstandene Darmwunde in der Längsrichtung zu nähen und nach Versenkung des Darmes die Bauchwunde zu schliessen.

Es scheint mir doch, dass man einen solchen Eingriff ganz jungen Kindern nicht wohl wird zumuthen können, dass es vielmehr zunächst immer angezeigt sein wird, durch vorsichtige Manipulationen eine Reposition des Darmprolapses anzustreben und dass, wenn dies nicht gelingt, dann das von Weinlechner empfohlene Verfahren wegen seiner grösseren Einfachheit in Anwendung kommen sollte. — Sind durch Einklemmung bedingte brandige Veränderungen an dem Darmprolaps vorhanden, so empfiehlt Barth, am Nabel einen künstlichen After, etwa in der Weise, wie Weinlechner es in seinem Falle that, anzulegen. Mir scheint es unter solchen Umständen wegen der Gefahr einer peritonealen Infection nicht gerathen, an dem brandigen Darm selbst zu operiren, sondern zweckmässiger, zunächst an einer höher gelegenen Ileumsschlinge eine Darmfistel von einer seitlichen Incision der Bauchwand aus anzulegen. Man hat dann Zeit, abzuwarten, ob sich Gangrän und Prolaps von selbst zurückbilden, oder ob eine Abstossung der brandigen Darmtheile zu Stande kommt; eventuell muss noch später nach Erweiterung des Nabelringes die Reposition vorgenommen werden.

2. Die Enteroteratome des Nabels.

§. 99. Allgemeines. Als zweite mit dem Dottergange in genetischer Beziehung stehende Nabelerkrankung besprechen wir kleine Geschwülstchen, die man als Enteroteratome, Adenome, Fleischnabel, Fungus umbilici, Sarcomphalus, Prolaps oder Invagination von Divertikelschleimhaut bezeichnet hat. In typischen Fällen verhalten sich Symptome, Verlauf und anatomische Structur dieser Anomalie folgendermassen: Nach Abfall der in gewöhnlicher Weise unterbundenen Nabelschnur bleibt zunächst die Wundfläche länger als gewöhnlich nässend, und allmählich entwickelt sich auf derselben ein kleiner Tumor, etwa von der Grösse und Gestalt einer Himbeere. Seine hellroth gefärbte Oberfläche sondert in geringer Menge schleimiges Secret ab; eine Oeffnung lässt sich nirgends erkennen. Wird die kleine Geschwulst etwas angezogen, so sieht man, wie sie mit einem Stiele der Nabelnarbe aufsitzt, und wie die schleimhautartige Oberfläche unmittelbar in die mit normaler Haut bedeckte Stielbasis übergeht. Bei längerer Beobachtung lässt sich eine Grössenzunahme der Geschwulst nachweisen, doch bleibt sie auch nach jahrelangem Bestehen immer in den Grenzen

weniger Centimeter. Wird der kleine Tumor an seiner Basis abgeschnitten und die Wundfläche dann noch leicht geätzt, so tritt schnell Vernarbung und damit dauernde Heilung ein. Auch bei der microscopischen Untersuchung findet man weder an der Oberfläche der Geschwulst eine Oeffnung, noch im Centrum derselben einen Canal oder Hohlraum. Aeusserlich ist dieselbe von einer einfachen Schicht von Cylinderzellen überzogen, die sich in zahlreiche Drüsenmündungen hineinsenken; denn die oberflächlichen Lagen der Geschwulst werden im Wesentlichen durch parallel neben einander liegende Drüsen gebildet, die vollkommen mit den Lieberkühn'schen Drüsen des Dünndarmes übereinstimmen; zwischen ihnen trifft man vielfach die Bindesubstanz reichlich mit lymphatischen Zellen durchsetzt an (Kolaczek). Unter den Drüsen befindet sich eine Bindegewebslage, während die Mitte des Tumors durch glatte Muskelfasern eingenommen wird.

§. 100. Aetiologie. Anatomisches. Die Geschwülstchen sind also aus denjenigen Gebilden zusammengesetzt, welche die normale Darmschleimhaut herstellen, und dieser Befund spricht mit Entschiedenheit dafür, dass dieselben von dem Darmcanal abgeleitet werden müssen. Es fragt sich nun: wie ist dieser Zusammenhang des Näheren aufzufassen, und wie erklärt sich die eigenthümliche Anordung der die Geschwulst aufbauenden Gewebsschichten? Wir erörtern zunächst die Frage, ob in der normalen Nabelschnur ein Gebilde sich vorfindet, mit dem man die fraglichen Schleimhautgeschwülstchen in genetische Beziehung bringen kann. — Während des Fötallebens lassen sich bekanntlich am Nabelstrang die folgenden Theile unterscheiden: 1) Die beiden Arteriae umbilicales; 2) die Vena umbilicalis; 3) der Urachus als Verbindung zwischen der Harnblase und der Allantois; 4) der Ductus vitello-intestinalis, welcher die Communication zwischen dem Ileum und dem sogen. Dottersack, dem späteren Nabelbläschen, herstellt. Diese sämmtlichen Theile werden von einer Scheide des Amnios eingeschlossen. Im reifen Nabelstrang treffen wir nur als noch nicht obliterirte Canäle diejenigen der Nabelgefässe und einen mit Epithel ausgekleideten Gang an, der von Ahlfeld, Zini, Ruge und Sabine constant noch bei ausgetragenen Früchten gefunden wurde. Ahlfeld und Schultze haben dieses Gebilde als Ductus vitellointestinalis angesprochen, Andere, wie Zini, Ruge — er fand ab und zu kleine Cysten in seinem Verlauf —, Sabine und Waldeyer deuteten den Gang als Rest des Urachus, also als Allantoisgang. Sabine fand fast constant auf Querschnitten der Nabelschnur einen kleinen, mit Epithel ausgekleideten Raum, welcher meist in der ganzen Länge der Nabelschnur sich nachweisen liess. Derselbe stellte bald einen mit Lumen und mehrschichtigem Epithel versehenen, bald einen nahezu obliterirten, nur schwer wahrnehmbaren epithelialen Canal dar. Von der Anwesenheit eines als Rest des Ductus omphalo-entericus aufzufassenden Ganges hat sich Sabine nicht überzeugen können. Waldeyer betont in einer Nachschrift zu der Sabine'schen Mittheilung, dass möglicherweise doch noch ausser dem Allantoisgang ein Rest des Ductus omphalo-entericus in der Nabelschnur vorhanden sei.

Wenn wir uns denjenigen Autoren anschliessen wollten, welche ausser den Gefässen nur den verengten Allantoisgang als normalen

Bestandtheil der reifen Nabelschnur zulassen, so würde uns in derselben ein Gebilde fehlen, von dem wir die nur aus Darmschleimhaut bestehenden Nabelgeschwülstchen ableiten könnten, denn mit dem Urachus sind sie unmöglich in einen genetischen Zusammenhang zu bringen. — Bedenkt man jedoch, dass gewisse Formen von Kothfisteln am Nabel sich gar nicht anders erklären lassen, als dass der nicht obliterirte Dottergang bei der Geburt sich vom Darm aus durch den Nabel hindurch in die Nabelschnur erstreckte und hier eröffnet wurde, so liegt es nahe, im Sinne Waldeyer's anzunehmen, dass öfter in der reifen Nabelschnur neben dem Allantoisrest oder vielleicht statt seiner der Dottergang persistirt. Zu dieser Vermuthung würde man sich von vornherein noch leichter entschliessen, wenn nicht die eigenthümliche Structur der Schleimhautgeschwülstchen am Nabel es auf den ersten Blick schwierig erscheinen liesse, dieselben von einem canalartigen Gebilde abzuleiten.

Unter den verschiedenen Ansichten über die Bildungsart dieser Geschwülstchen scheint mir diejenige von Kolaczek am meisten Wahrscheinlichkeit für sich zu haben: er fasst sie als aus einem Schleimhautprolaps des Dottergangrestes entstanden auf. — Nehmen wir an, bei der Geburt sei ausnahmsweise noch ein persistirender Dottergang in dem Nabelstrang vorhanden, so würde derselbe durch das in gewöhnlicher Weise, etwa 3 cm vom Nabel entfernt vorgenommene Abbinden der Nabelschnur mit unterbunden werden. Trocknet nun im Verlaufe der nächsten Tage der zwischen der Unterbindungsstelle und dem Nabel gelegene Theil ein, so ist es von vornherein wahrscheinlich, dass auch an dem abgebundenen Dottergang eine Demarcation auftritt, die ungefähr im Niveau der Nabelwundfläche liegt. Gleichzeitig erfährt der persistirende Dottergang auch von Seiten des sich verengenden Nabelringes eine Compression, und so kann es kommen, dass zwischen der Linie, welche der Abstossungsstelle der Nabelschnur entspricht, und dem sich circulär schliessenden Nabelring eine kurze Partie des Dotterganges übrigbleibt, die innerhalb des Nabels in einen feinen, bald seiner Herkunft nach nicht mehr zu erkennenden Strang übergeht und nach aussen offen ist. Zwischen der äusseren Haut, welche die Nabelwunde begrenzt, und dem Schleimhautrand des Dottergangrestes befindet sich jetzt eine feine Zone von Granulationsgewebe, die bei der weiteren Vernarbung verschwindet, indem der kurze Schleimhautcanal sich nach aussen umstülpt und sich mit dem Hautrand vereinigt, während gleichzeitig durch den Narbenzug die Hauträndер etwas nach dem Centrum der Nabelnarbe hinbewegt werden, und damit ein gewisser Grad von Einschnürung, eine Stielbildung an der durch Umstülpung entstandenen kleinen Schleimhautgeschwulst zu Stande kommt.

Bei dieser Auffassung bleibt es immerhin einigermassen auffallend, dass die Geschwulst eine gleichmässig abgerundete Oberfläche besitzt, ohne Andeutung eines Canalrestes oder einer Grube. Offenbar muss nach Abfall der Nabelschnur zwischen dem zu dieser Zeit vorhandenen Canaltrichter und der Nabelnarbe nur eine sehr nachgiebige, durch den obliterirten Theil des Dotterganges gebildete Verbindung bestehen, welche eine vollkommene Ectropionirung des offenen Dottergangrestes gestattet.

Da über die Genese der fraglichen Geschwülstchen leider exacte Untersuchungen bisher nicht vorliegen, die untersuchten Präparate vielmehr immer nur ausgebildete Geschwülstchen betrafen, so ist man eben für die Erklärung ihres Zustandekommens vorläufig darauf angewiesen, von den in Betracht kommenden hypothetischen Möglichkeiten die am meisten mit den Thatsachen in Einklang stehende auszuwählen. Uebrigens würde die im Vorstehenden vertretene Auffassung über die Bildung der Darmschleimhautgeschwülste am Nabel an Wahrscheinlichkeit noch gewinnen, wenn man annähme, dass in den betreffenden Fällen bei der Geburt der Dottergang nicht mehr als Canal durch den Nabelring in die Nabelschnur hinein sich erstreckt, sondern dass derselbe bereits innerhalb des Nabels verschlossen ist und nur noch in der Nabelschnur allein als Gang fortbesteht. Wenn die Sache sich so verhält, so brauchen wir keine Kräfte anzunehmen, die den innerhalb des Nabels noch offenen Theil des Ductus omphalo-entericus zum Verschluss bringen müssen, und es wäre auch leichter verständlich, warum das durch die Nabelschnurunterbindung oder -Abstossung isolirte blinde Ende eines nach dem Nabelring zu geschlossenen Dottergangrestes sich so vollkommen umstülpt, dass an der Oberfläche der nun entstehenden kleinen Geschwulst weder eine Grube noch eine Fistel übrig bleibt.

Wenn wir also an der Auffassung festhalten, dass die Schleimhautgeschwülste des Nabels durch Umstülpung eines am Nabel abgeschnürten, offenen Dottergangrestes sich entwickeln, so werden dieselben dadurch in ein nahes Verwandtschaftsverhältniss zu den übrigen Bildungsfehlern des Dotterganges gebracht, und es würden dieselben dann insgesammt in folgender Weise eingetheilt werden können:

1) Der Dottergang, im Nabelring obliterirt, innerhalb der Nabelschnur als Canal fortbestehend, wird bei Abfall der Nabelschnur durchtrennt: der am Nabel zurückgebliebene Rest der Canalschleimhaut stülpt sich vollkommen um und bildet eine mit gleichmässiger Oberfläche versehene, himbeerähnliche Geschwulst.

2) Der Dottergang passirt als offener Canal von der Bauchhöhle her den Nabelring und setzt sich in die Nabelschnur fort; bei seiner Trennung in Folge der Demarcation der Nabelschnur entsteht eine Fistel, welche Darmschleim oder Fäcalmassen entleert; der ausserhalb des Nabelringes gelegene Theil des Fistelganges stülpt sich bei der Benarbung nach aussen um und producirt so eine kleine Schleimhautgeschwulst, die sich von den unter 1) characterisirten Bildungen nur dadurch unterscheidet, dass auf ihrer Höhe die betreffende Fistel ausmündet.

3) Der Dottergang stellt bei der Geburt einen vom Darm ausgehenden, am Nabel blind endigenden Gang dar, dessen vorderes Ende bei Abfall der Nabelschnur eröffnet wurde: es resultirt eine sogen. angeborene Kothfistel am Nabel, an deren Rändern zunächst ein Schleimhautprolaps nicht besteht; derselbe kann sich jedoch nachträglich durch intraabdominale Druckerhöhung entwickeln.

Wir kommen jetzt auf die von obiger Darstellung abweichende Auffassung einiger Autoren bezüglich der Genese der Schleimhautgeschwülste am Nabel zurück; und es fragt sich hier zunächst, ob diese Bildungen nicht vielleicht als wahre Geschwülste betrachtet werden können, ob bei ihnen also von einer Vergrösserung durch Vermehrung

ihrer Bestandtheile die Rede sein kann. v. Hüttenbrenner, der sich mit der Ansicht, dass dieselben einfach als ectropionirter Dottergangrest anzusehen sind, nicht befreunden kann, nimmt an, dass bei dem Abfall der Nabelschnur in der Nabelwunde ungeordnete zellige Reste des früheren Dotterganges zurückbleiben und dass durch Wucherung dieser die betreffenden Geschwülstchen entstehen. Er betrachtet sie demnach als „selbständig wuchernde Geschwülste mit drüsigen Elementen von in Rücksicht auf ihre bindegewebigen Bestandtheile sarcomatösem Character" und bezeichnet sie als Sarcomphalus oder Cylinderzellenadenome. Da er auf senkrecht zur Längsachse der Geschwülste nahe der Oberfläche geführten Schnitten etwa ihr oberes Drittel im Wesentlichen aus Drüsen zusammengesetzt fand, so folgert er daraus, dass hier eine adenomatöse Neubildung, nicht die einfache Drüsenschichtung einer Darmschleimhaut gegeben sei.

Mir scheint es nach der von v. Hüttenbrenner mitgetheilten Abbildung nicht nothwendig, seiner Erklärung zu folgen; man braucht nur anzunehmen, dass die kleine Geschwulst bei der Präparation und Einbettung etwas von vorn nach hinten zusammengedrückt wurde, um es erklärlich zu finden, dass einige Millimeter weit von der Oberfläche entfernte, dieser parallel geführte Schnitte nur Drüsenlumina trafen. v. Hüttenbrenner führt noch als Stütze für seine Ansicht, dass die Schleimhautgeschwülste am Nabel echte Neubildungen darstellen, einen Fall von angeblichem Recidiv einer solchen Geschwulst an. Am 9. Tage band er ein erbsengrosses gestieltes Geschwülstchen am Nabel ab und touchirte den Stumpf energisch mit Lapis. Nach 8 Tagen hatte die Geschwulst wieder ihre frühere Grösse erreicht. Die Untersuchung der wiederum abgebundenen und nun nicht wieder recidivirenden Geschwulst ergab, dass man es mit einem „Cylinderzellenadenom" zu thun hatte.

Die Erklärung dieses so sehr von der Regel abweichenden Falles ist allerdings schwierig; trotzdem scheint mir die v. Hüttenbrennersche Auffassung von dem adenomartigen Character der Geschwülstchen, wie erwähnt, wenig wahrscheinlich zu sein: eine andere Frage ist jedoch die, ob in den Schleimhautgeschwülstchen am Nabel auch geringgradige Wucherungs- und Neubildungsprocesse vollständig fehlen. In dieser Beziehung hat allerdings die im Centrum der Geschwülste liegende glatte Musculatur öfter den Eindruck der Vermehrung durch Neubildung gemacht. Steenken fand die Muskelbündel erheblich dicker als an der normalen Darmschleimhaut. Aber auch dadurch bekommen die Gebilde nicht den Character eigentlicher Geschwülste, und es wäre gewiss zu weit gegangen, dieselben wegen der reichlichen Anwesenheit von glatten Muskelfasern Leiomyome zu nennen, woran man, wie Kolaczek meint, denken könnte.

Lannelongue und Frémont beschreiben als centralen Theil der Geschwülstchen ein durch Bindesubstanz in einzelne Läppchen getheiltes und von Drüsen durchsetztes Gewebe (man könnte dasselbe vielleicht auf den obliterirten Theil des Ductus omphalo-entericus beziehen). Die genannten Autoren fassen die Geschwülste als Prolaps der Seitenwand der den Dottergang auskleidenden Schleimhaut auf; unter dem Einflusse von Schreien und Pressen soll dieselbe eine Vergrösserung erfahren. Sie sind ferner der Ansicht, dass die Drüsen — nach dem

Verhalten der Drüsenzellen der Färbung mit Picrocarminammoniak gegenüber unterscheiden sie zwei verschiedene Arten von Drüsen — 2 bis 3 Mal grösser sind, als in der normalen Darmwand; weiter machen sie äussere entzündliche Reize für vorhandene Veränderungen in der Schichtung der Geschwulst verantwortlich. Die von Lannelongue und Frémont vorgeschlagene Bezeichnung lautet: „Tumeurs adénoides diverticulaires". Die Auffassung, dass die Geschwülstchen aus einem Vorfall der seitlichen Divertikelschleimhaut bestehen, hat an und für sich wenig Wahrscheinlichkeit für sich und steht auch im Widerspruch mit dem Befunde von Lannelongue und Frémont selbst und von allen anderen Beobachtern, indem weder bei der Untersuchung der Geschwülstchen an den betreffenden Patienten, noch auch nach der Exstirpation mit dieser Theorie in Einklang stehende Verhältnisse nachgewiesen worden sind.

Wir haben bisher die erörterten Geschwülstchen, um bezüglich der Art ihrer Entstehung Nichts zu präjudiciren, als Darmschleimhautgeschwülstchen des Nabels bezeichnet, wie es ihrem anatomischen Bau entspricht. Nach den vorausgegangenen Besprechungen kann man auch den Namen Enteroteratome oder einfacher Enterome acceptiren, wenn man sich dabei daran erinnert, dass es sich nicht um echte Geschwulstbildung handelt, sondern im Wesentlichen nur um die Umstülpung, die Ectropionirung eines kleinen Schleimhauttrichters. — Die Bezeichnung „vollständige Invagination des Dottergangrestes", wie sie von verschiedenen Autoren angewandt wird, scheint mir das Wesen der Geschwülstchen nicht vollkommen richtig wiederzugeben.

§. 101. Symptome. In Bezug auf die Erscheinungen der Enteroteratome ist zu der oben bereits gegebenen Uebersicht noch Folgendes nachzutragen: zunächst, dass die Erkrankung wesentlich häufiger bei Kindern männlichen als weiblichen Geschlechtes beobachtet wird. — In einigen Fällen soll bei der Geburt an der Nabelschnur eine abnorme Dicke aufgefallen sein; dann wird wieder ausdrücklich hervorgehoben, dass die Nabelschnur sich äusserlich ganz normal verhielt. Ferner wird einige Male von einer ungewöhnlich verzögerten Abstossung des Nabelschnurrestes berichtet, was nicht besonders auffallen kann, da ja ausser den normalen Bestandtheilen des Stranges auch der abnormerweise noch vorhandene Dottergangrest theilweise eintrocknen und durch Demarcation abgetrennt werden musste. Meist wird allerdings hervorgehoben, dass der Abfall des Nabelschnurrestes zur gewöhnlichen Zeit erfolgte. — Es scheint die Entstehung der Schleimhautgeschwülste immer eine allmähliche gewesen zu sein (z. B. Fall Henke), was ja auch ganz der Art ihrer Genese entspricht, wie sie oben als die wahrscheinlichste hingestellt wurde. — Dieses scheinbare Wachsthum der Geschwülstchen hat ganz besonders zu der Ansicht verführt, dass dieselben als wahre Neubildungen anzusehen seien. Nach unserer Auffassung kann diese Vergrösserung natürlich nur so weit gehen, bis die gesammte Schleimhaut des Dottergangtrichters sich nach aussen umgestülpt hat, und so sehen wir denn auch, dass die Geschwülste fast niemals eine bestimmte Grösse, etwa 1 ½ cm in der Höhe und Breite, überschreiten.

Auffallend ist, dass in den Fällen, wo die Nabelgeschwülste mit

einer centralen, Schleim oder Fäcalstoffe absondernden Fistel versehen waren — unserer obigen Gruppe 2) entsprechend — die äussere Geschwulst etwas grösser war, $^3/_4$ Zoll, auch Fingergliedlänge mass. Hier liegt die Vermuthung nahe, dass der vor dem Nabel gelegene Theil des Dotterganges, weil er durch den Nabel hindurch als offener Canal mehr oder weniger weit in den Bauchraum hineinragte, auch unter besseren Ernährungsverhältnissen sich befand, als wenn innerhalb des Nabelringes bereits Obliteration eingetreten gewesen wäre. Es ist in Folge dessen vielleicht auch die Demarcation etwas weiter vom Nabel entfernt zu Stande gekommen, so dass ein grösseres Stück des Dotterganges vor dem Nabel erhalten blieb und damit auch das Schleimhautectropion grösser ausfallen musste.

Sehr eigenthümlich und abweichend verhielt sich ein von Chandeluc referirter Fall:

Bei einem $2^1/_2$jährigen Kinde bestand angeblich seit der Geburt ein 6 cm langer, umbilicaler Anhang, mit centralem, blindem Canal und andauernder reichlicher schleimiger Absonderung. Der Anhang wurde abgeschnitten, und es trat Heilung ein. In den äusseren Schichten fand man zahlreiche Lieberkühn'sche Drüsen, dann folgte eine dicke Lage submucösen Gewebes mit weiten Gefässcanälen, und die inneren Schichten bestanden aus glatten Muskellagen, welche unmittelbar dem centralen Lumen anlagen. Es wird ausdrücklich erwähnt, dass ein Abtrocknen des centralen Theiles der unterbundenen Nabelschnur nicht stattfand. Der Verfasser erklärt das betreffende Gebilde als umgestülptes Dottergangdivertikel; der centrale Canal mit seiner musculären Begrenzung bleibt dabei seiner Bedeutung und Genese nach schwer verständlich.

Das hellweisse, klebrige (Henke), alkalische (Steenken) Secret, das die Enteroteratome absondern und das dieselben oft als gleichmässige dünne Schicht bedeckt, ist von den Drüsen abzuleiten, in denen Becherzellen gefunden wurden (Küstner, Lannelongue und Frémont, v. Hüttenbrenner) und deren Lumen von Kolaczek und Steenken direct als mit Schleim ausgefüllt beschrieben wird. Unter dem Einflusse äusserer Reize können die Geschwülstchen ihre Epithelbekleidung einbüssen, und zu dem Drüsenschleim gesellt sich dann noch die Absonderung der geschwürigen Oberfläche.

Die Enteroteratome rufen keine schmerzhaften Empfindungen hervor: sie werden entweder gleich bei Abfall der Nabelschnur im Beginn ihrer Entwickelung entdeckt, oder erst später, wenn sich die Benarbung des Nabels auffallend verzögert. Besonders lange können sie sich der Beobachtung entziehen, wenn sie in der Tiefe zwischen den Nabelfalten liegen, und erst ein länger andauerndes Nässen wird dann die Veranlassung, dass man durch Auseinanderziehen der Falten die tieferen Theile inspicirt und dadurch die Geschwulst zur Wahrnehmung bekommt. In den von Kolaczek beschriebenen Fällen gelangten die Enteroteratome erst bei $1^1/_2$- und 4jährigen Knaben zur Behandlung.

In differentiell-diagnostischer Beziehung muss zunächst durch sorgfältige Untersuchung entschieden werden, ob die vorliegende Nabelgeschwulst eine gleichmässig glatte Oberfläche besitzt, oder ob an irgend einer Stelle eine Fistel sich nachweisen lässt. Ist Letzteres der Fall, so ist die weitere Sichtung der diagnostischen Möglichkeiten in der Weise vorzunehmen, wie es bei der Besprechung der Dottergangfisteln oben geschildert wurde. Wenn keine Fistelbildung nach-

zuweisen ist, so gilt es dann im Wesentlichen, die Entscheidung zu treffen zwischen dem Enteroteratom, dem einfachen Granulom und dem Papillom. Das Papillom ist durch seine Zusammensetzung aus einzelnen Läppchen und durch deren, aus einzelnen spitzen Elementen — den gewucherten Papillen — bestehende Oberfläche deutlich characterisirt (s. §. 154). Um die einfachen Granulome von den Enteroteratomen zu trennen, müssen die bekannten Unterschiede der Form, Farbe und Consistenz, die zwischen Granulationsgewebe und Darmschleimhaut bestehen, in Betracht gezogen werden, und nur wenn die Oberfläche der Schleimhautgeschwulst ulcerirt ist, können hier diagnostische Schwierigkeiten auftreten. Kolaczek macht noch besonders darauf aufmerksam, dass das Wachsthum der Enteroteratome — wenn man die Grössenzunahme derselben überhaupt als Wachsthum bezeichnen will — langsamer als bei den Granulomen stattfindet.

§. 102. Verlauf. Nach v. Hüttenbrenner sollen die Enteroteratome („Adenome") des Nabels einer spontanen Involution fähig sein, indem sie von dem Hautepithel des Stieles überwachsen werden und dann zu kleinen fibromartigen Anhängen des Nabels einschrumpfen. Da gerade v. Hüttenbrenner die gewöhnlichen Granulome des Nabels gemäss der Structur, welche er abweichend von allen Angaben Anderer bei denselben gefunden haben will, ebenso wie die echten Darmschleimhautgeschwülstchen als Adenome auffasst, so erscheint es zweifelhaft, ob er wirklich die uns hier beschäftigende Art von Geschwülstchen — seine zweite Form der Adenome — in der erwähnten Weise hat heilen gesehen. An und für sich wäre es denkbar, dass dieselben durch äussere Reize ihres Epithelüberzuges verlustig gehen und dann von Epidermis überwuchert werden könnten.

§. 103. Abgesehen von der Möglichkeit einer spontanen Heilung, die wir unentschieden lassen wollen, ist die Prognose der Enteroteratome im Allgemeinen desshalb eine gute, weil es immer gelingt, durch einfache Mittel dieselben zu entfernen und damit eine normale Nabelnarbe herzustellen.

§. 104. Behandlung. Von einer Compression, in der Absicht, Schrumpfung und Verödung herbeizuführen, ist begreiflicherweise bei den Enteroteratomen nicht viel zu erwarten. Das sicherste, durchaus ungefährliche Verfahren bleibt die blutige Entfernung, welche sich besonders dann leicht ausführen lässt, wenn die Geschwulst, wie es ja die Regel ist, gestielt dem Nabel aufsitzt. Da im Centrum der Geschwülstchen öfter kleine Gefässe gefunden sind, die nach der Abtragung geblutet haben, so wird mit Recht empfohlen, um den Stiel eine Ligatur zu legen und vor derselben mit der krummen Scheere abzuschneiden. Wenn dann nach Abfall des Ligaturstumpfes noch Schleimhautreste übrig geblieben sein sollten, so können diese fortgeätzt werden. Maas führte in dem von Steenken beschriebenen Falle die Exstirpation mit dem Paquelin aus; unter einer Behandlung mit Borsalbe trat dann innerhalb 8 Tagen Heilung ein. — Von vornherein durch wiederholte Aetzungen mit dem Höllensteinstift die Geschwülstchen zu zerstören, ist weniger sicher als die Exstirpation und viel

umständlicher; Henke hat bei einer dreilappigen Darmschleimhautgeschwulst des Nabels, die mit einer kleinen, nicht sondirbaren, zuweilen ein Tröpfchen Darmsaft entleerenden Oeffnung versehen war, durch wiederholte Aetzungen mit Argentum-nitricum-Lösung Heilung erzielt. — Welche Methoden zum Verschluss der Dottergangfisteln anzuwenden sind, und wie bei Combination von Fistel mit Schleimhautgeschwulst zu verfahren ist, wurde bereits oben bei Erörterung dieser Erkrankungen des Näheren besprochen.

3. Mit Magenschleimhaut ähnlichem Gewebe ausgestattete Geschwülstchen und Fisteln am Nabel.

§. 105. Einen sehr interessanten, in naher Beziehung zu den Darmschleimhautgeschwülsten des Nabels stehenden Fall beschreibt Tillmanns; er betrifft nach seiner Auffassung einen angeborenen Prolaps der Magenschleimhaut durch den Nabelring.

Fig. 4.

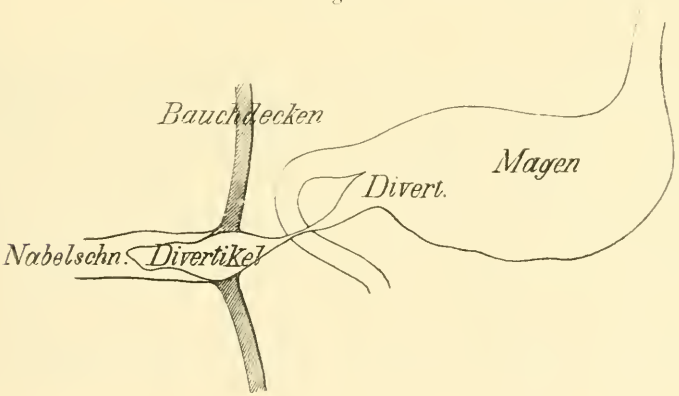

Bei einem 13jährigen Knaben war der Nabel durch eine etwa wallnussgrosse, hochrothe, von Schleimhaut überzogene Geschwulst bedeckt, welche mit dünnem Stiel aus dem Nabelring zu entspringen schien. Die besonders reichlich bei Berührung der Tumoroberfläche secernirte saure, schleimige Flüssigkeit stellte sich bei Verdauungsversuchen als Magensaft heraus. Der Tumor wurde abgeschnitten und es trat Heilung ein. Bei der microscopischen Untersuchung zeigte es sich, dass im Centrum der Geschwulst eine Serosa, Subserosa und Musculatur vorhanden waren: die äusseren Schichten bestanden aus Schleimhaut, die mit derjenigen der Pylorusgegend übereinstimmte.

Tillmanns glaubt, dass es sich in seinem Falle um ein in einem Nabelschnurbruch eingelagertes Magendivertikel gehandelt habe, welches bei der Unterbindung der Nabelschnur mit abgebunden wurde. Bei der Geburt stand das Divertikel wohl nur noch durch einen soliden Strang mit der fötalen Magenwand in Verbindung. Die Verhältnisse werden aus der oben stehenden, der Arbeit von Tillmanns entlehnten Zeichnung klar werden.

An dem Tillmanns'schen Befunde fällt das Vorhandensein von Serosa im Centrum der Geschwulst auf, während wir bei den Enteroteratomen eine solche vermissten. Der Unterschied wird verständlich, wenn man bedenkt, dass in seinem Fall das mit Serosa bekleidete Magendivertikel, wie er annimmt, in einen Nabelschnurbruchsack vorgefallen war, während die aus dem Dottergangrest hervorgehenden Geschwülstchen desshalb keine Serosa in ihrem Innern aufweisen, weil ja der Dottergang ohne eine besondere seröse Bekleidung innerhalb der Nabelschnur verläuft.

W. Roser hat eine diesem Falle ähnliche Beobachtung mitgetheilt.

Bei einem $1^1/_2$jährigen Knaben floss aus dem geschwollenen Nabel saure, die Umgebung leicht anätzende Flüssigkeit aus. Die Oeffnung war roth granulirt, mit callös verdickten Rändern versehen; sie führte in eine Höhle von 1 cm Durchmesser. Die Ränder wurden umschnitten und die Schleimhaut excidirt. Einige Wochen später zeigte es sich, dass etwas Schleimhaut zurückgeblieben war, die Sonde drang noch 3 mm tief ein, und es erfolgte auch noch minimale saure Secretion. Durch Chlorzinkätzung wurde Heilung erzielt. Die excidirte Schleimhaut hatte die Eigenschaften der Magenschleimhaut (Marchand); ob Serosa gefunden wurde, wird nicht erwähnt. Früher war dem Knaben eine abscessähnliche Geschwulst am Nabel eröffnet und einige Male geätzt worden.

Roser glaubt, dass es sich damals um eine „abscessartige Cyste" gehandelt habe, die durch die Eröffnung zur Cystenfistel geworden sei. Er erinnert ferner daran, dass in der Fötalzeit der Magen mehr senkrecht stehe, und dass dadurch der Pylorus dem Nabel genähert sei; wenn dann etwa ein Theilchen der fötalen Magenwand am Nabel zurückgehalten werde, so könne, sobald sich der Pylorus in der späteren Zeit vom Nabel zurückzieht, eine Divertikelbildung und Abschnürung des Divertikels, also eine Cystenentwickelung, die Folge sein. — Die anamnestische Angabe, dass das Leiden in diesem Falle mit einer abscessähnlichen Geschwulst am Nabel angefangen habe, welche eröffnet wurde, legt die Frage nahe, ob es sich hier nicht vielleicht um eine erworbene, gegen den Magen selbst obliterirte Magenfistel gehandelt hat.

Die beiden referirten Beobachtungen von Tillmanns und Roser standen längere Zeit ganz isolirt da, bis neuerdings Siegenbeek van Heukelom und v. Rosthorn — letzterer aus der Wölfler'schen Klinik — zwei ähnliche Fälle beschrieben haben.

Siegenbeek hat eine haselnussgrosse, rothe Geschwulst mit feuchter Oberfläche, die an dem Nabel eines $2^1/_2$jährigen Knaben mit sehr kurzem und dünnem Stiele ansass, genauer untersucht und fand dieselbe in ihren äussersten Lagen gebildet durch drüsenreiche Schleimhaut, nach innen zu folgte eine Muscularis mucosae, und das Centrum der Geschwulst bestand wiederum, von letzterer Schicht durch Bindegewebe getrennt, im Wesentlichen aus glatten Muskelfasern. Die Drüsenröhrchen hatten dieselbe Form und waren mit demselben Epithel ausgekleidet wie bei Tillmanns' Fall, aber es fanden sich auch Röhrchen mit niedrigerem Epithel, trübem Protoplasma und einem mehr im Mittelpunct der Zelle gelagerten Kern; Becherzellen waren nicht vorhanden. In dem Drüsenepithel fand sich „eine unglaubliche Anzahl von Mitosen und Zelltheilungen". Zwischen den Drüsen lag etwas interstitielles Bindegewebe und an ihrer Basis „einiges adenoide Gewebe" in kleinen Gruppen.

Siegenbeek wendet sich energisch gegen die Roser'sche Auffassung von der Entstehung der von ihm beobachteten angeblichen, am Nabel abgeschnürten Magenwandcyste, indem er hervorhebt, dass „der Pylorus mit dem Nabel nichts zu schaffen habe und sowohl im Fötus als auch später in weitem Abstand vom Nabel gegen die Wirbelsäule gelagert sei". — Er hat bei einem fast ausgetragenen Fötus an der Spitze eines typischen Meckel'schen Divertikels ein vollkommen von der Umgebung abgetrenntes Stückchen Darm gefunden, dessen Schleimhautauskleidung im Gegensatz zu derjenigen des Divertikels vollständig mit der Schleimhaut des Pylorus von demselben Individuum übereinstimmte.

Siegenbeek nimmt nun Folgendes an: Bei sehr jungen Embryonen ist der gesammte Darmtractus in Bezug auf seine Epithelauskleidung überall gleich beschaffen; erst unter dem Einflusse des Darminhaltes (Meconium, Galle) bildet sich die characteristische Structur der Darmschleimhaut aus, während an denjenigen Stellen, welche nicht mit der Galle in Berührung kommen — also dem Magen und einem vom Darmtractus abgeschnürten Stück, wie er es bei dem betreffenden Fötus beobachtete — die Schleimhaut den Typus der Magenschleimhaut annimmt. Siegenbeek schliesst dann ohne Bedenken weiter, dass in dem den Ausgang für seine Untersuchungen bildenden Präparate sowie in den Fällen von Tillmanns und Roser, es sich um solche frühzeitig abgeschnürte Stückchen Darm mit magenähnlicher Schleimhaut gehandelt habe, die beim Abfall des Nabelstranges eröffnet worden seien. Und um nun die Enteroteratome mit ihren Lieberkühn'schen Drüsen auch in seine Hypothese unterzubringen, spricht er die Vermuthung aus, dass in diesen Fällen die Abschnürung eines Darmstückchens von dem Meckel'schen Divertikel erst zu Stande gekommen sei, nachdem bereits durch den Darminhalt die Veränderung des ursprünglichen Epithels in den darmähnlichen Typus sich vollzogen habe.

Es war geboten, die Arbeit von Siegenbeek van Heukelom etwas eingehender zu referiren, weil v. Rosthorn sich für die Erklärung seines Falles vollkommen den Anschauungen jenes Autors anschliesst.

Wölfler hatte bei einem 7jährigen Knaben den mit der Abstossung in Zusammenhang stehenden, blind endigenden Schleimhauttrichter, welcher saures, Eiweiss langsam verdauendes, aber nicht sicher freie Salzsäure enthaltendes Secret lieferte (v. Jaksch), bis auf das Peritoneum parietale verfolgt und von diesem abpräparirt. Eine kleine Verletzung des Bauchfelles wurde sofort genäht und die Haut mit einer Schnürnaht geschlossen, die eine Art Imitation des Nabels darstellte. Es trat reactionslose Heilung in 10 Tagen ein. v. Ebner fand, dass in der Tiefe des Trichters von einer fibrösen Kapsel umgebene Drüsenläppchen existirten, die „an Parotisgewebe erinnerten", dass im Uebrigen die vorhandenen ästigen Drüsengänge „an die Pylorusdrüsen des Magens erinnerten". Die saure Reaction des Fistelsecretes glaubt v. Rosthorn auf eine Umwandlung der ursprünglich alcalischen Reaction durch äussere zymotische Einflüsse zurückführen zu dürfen.

Wenn man das Thatsächliche an den Beobachtungen von Tillmanns, Roser, Siegenbeek und v. Rosthorn vergleicht, so kann man sich des Eindruckes nicht erwehren, dass hier wohl Aehnlichkeit, aber keineswegs Uebereinstimmung vorliegt, die es

rechtfertigen könnte, für die einzelnen Fälle eine gleichartige Erkrankung anzunehmen. Zunächst muss man wohl daran festhalten, dass neben dem microscopischen Befunde die Menge und die in hervorragender Weise verdauende Eigenschaft des in dem Tillmanns'schen Falle abgesonderten sauren Secretes im Gegensatze zu der Unsicherheit desselben Befundes bei Siegenbeek und v. Rosthorn die so geartete Geschwulst in irgend einer Weise vom Magen abzuleiten zwingt. Dann bedingt der Nachweis von Serosa und Subserosa im Centrum des von Tillmanns beobachteten Tumors einen weiteren, wie ich glaube, principiellen Unterschied von dem Siegenbeek'schen Präparate. — Auf der anderen Seite muss man sich aber sagen, dass die Erklärungsversuche von Tillmanns und Roser einerseits und von Siegenbeek und v. Rosthorn andererseits, wenn sie auch nicht ohne Scharfsinn ausgedacht sind, doch zu sehr den Stempel des Hypothetischen und Unwahrscheinlichen an sich tragen, als dass man sich einem der genannten Autoren ohne Weiteres anschliessen könnte.

Es würde jedoch nur die bereits mehr als räthlich in das Gebiet der Hypothese hineinspielende Frage noch weiter dem festen Boden der Thatsachen entrücken, wenn man in kritischer Abwägung der vorhandenen Erklärungsversuche eine vermittelnde Deutung jener eigenthümlichen Gebilde versuchen wollte. Mir scheinen auch die so wenig übereinstimmenden Beobachtungen dazu kein ausreichendes Material zu bieten. — Es muss weiteren, besonders anatomischen Untersuchungen vorbehalten bleiben, durch Bestätigung oder Berichtigung der vorliegenden Angaben und event. Auffindung neuer Gesichtspuncte weiteren Stoff für das Verständniss dieser mit Magenschleimhaut ähnlichem Gewebe ausgestatteten Geschwülstchen bezw. Fistelgänge am Nabel herbeizuschaffen.

4. Dottergangcysten.

§. 106. Cystische Geschwülste der Nabelgegend, die als Retentionscysten des theilweise offen gebliebenen Dotterganges aufgefasst wurden, sind von Roser und Schaad beschrieben worden.

Roser's Fall betraf einen jungen Mann, bei dem schleimig-wässeriger Ausfluss aus einer Oeffnung am Nabel bestand, deren Sondirung in eine geräumige Höhle führte. Angeblich war die Fistel durch Incision einer Nabelgeschwulst entstanden. Die Höhle wurde durch einen Längsschnitt eröffnet und ihre schleimhautartige Auskleidung exstirpirt. Es trat Heilung ein. In dem Fistelausflusse waren bereits vor der Operation Cylinderepithelien nachgewiesen worden; die exstirpirte Schleimhaut enthielt Lieberkühn'sche Drüsen, „Schläuche und Darmzotten".

Bei Schaad's Patientin (32jährige Frau) befand sich mehrere Querfinger unterhalb des Nabels eine ca. kinderkopfgrosse, prall elastische, gut abgrenzbare, ziemlich leicht allseitig bewegliche Geschwulst. Der Nabel verhielt sich normal. Die Diagnose schwankte zwischen Ovarial- und Netztumor. Der Bauchschnitt ergab, dass die Cyste in der Ausdehnung etwa eines 5-Frankstückes genau median, ca. 2 Querfinger unterhalb des Nabels mit der Bauchwand zusammenhing. Sie wurde exstirpirt, nachdem die Verbindung mit dem Netz und dem herangezogenen Processus vermiformis durch Resection beseitigt war. Die Cyste hatte den Umfang eines mittelgrossen Apfels; sie stand durch eine feine Oeffnung mit einer kleineren, ihr anliegenden Cyste in Verbindung. Der Inhalt der grossen Cyste wurde von 200 cm chocoladefarbener, trüber, fadenziehender Flüssigkeit gebildet, die sehr viel Cholestearin, Detritus und Fettkugeln enthielt. In der kleineren Cyste befand sich derselbe Inhalt, mehr eingedickt. Die Wand der grossen Cyste bestand im Wesent-

lichen aus den durch einander geworfenen Schichten der normalen Darmwand: glatten Muskelfasern und drüsenreicher Schleimhaut mit hohem Cylinderepithel; die äussere Schicht der kleineren Cyste schien ebenfalls aus glatten Muskelzellen zu bestehen; die innere Auskleidung wurde von Granulationsgewebe mit stark gekörntem Protoplasma der Zellen und besonderer Grösse derselben, die nach der Oberfläche zu abnahm, gebildet. Sehr häufig fanden sich vielkernige Zellen, die geradezu als Riesenzellen betrachtet werden konnten. Epithelien und Drüsen fehlten in der kleineren Cyste (Untersuchung von Schaad und Langhans).

Schaad nimmt an, dass ein Theil des fötalen Dotterganges offen geblieben war und sich zu einer Retentionscyste umgebildet hatte, während die Communication mit dem Darmcanal verödete.

Diesen Cysten sind die von Roth beschriebenen, intraperitoneal gelegenen Enterokystome an die Seite zu stellen; sie müssen ebenfalls als Retentionscysten, aus Resten des fötalen Dotterganges hervorgegangen, aufgefasst werden.

Capitel VII.

Anomalien des Urachus.

§. 107. Anatomisch-entwickelungsgeschichtliche Vorbemerkungen. In den ersten Monaten des Embryonallebens vermittelt die Verbindung zwischen der Harnblase und dem Rest des Epithelialrohres der Allantois ein von dem oberen Ende der Harnblase ausgehender, in den Nabelstrang eintretender, hohler Gang — der eigentliche Urachus oder Harnstrang. Indem der Rest der Allantois dann verschwindet, verengt sich der Urachus allmählich und bildet das Ligamentum vesico-umbilicale mediale. Durch die Untersuchungen von Luschka wurde zuerst nachgewiesen, dass der Urachus im extrauterinen Leben in der Mehrzahl der Fälle keinen soliden Strang bildet, sondern streckenweise hohl ist und einen mit Epithel ausgekleideten Canal von wechselnder Länge und Weite darstellt. Er fand, dass die Blasenmusculatur sich nur bis zu einer bestimmten Höhe auf das Lig. vesico-umbil. med. fortsetzt, und dass dann Bindegewebe mit elastischen Fasern den ehemaligen Urachus wie eine Hülle umschliesst. Meistens erstreckt sich das Ligament nicht bis zum Nabel, sondern löst sich 5—6 cm oberhalb des Scheitels der Blase in eine Anzahl von sehnenartigen Fäden auf, die mit den Ligamenta vesico-umbilicalia lateralia in Verbindung treten. An der Stelle, wo der Harnstrang in den Blasenscheitel übergeht, fand Luschka an der Blasenschleimhaut zuweilen eine feine Oeffnung oder ein kleines Grübchen, andere Male auch keine Andeutung eines offenen oder geschlossenen Einganges in den Harnstrang. Dementsprechend gelangte man entweder von der Blase aus in einen Gang — den Rest des Urachus —, oder es schloss sich zunächst an die Blase ein solider, aus dem obliterirten Urachus hervorgegangener Strang an, und erst weiter nach dem Nabel zu fand sich wieder ein Lumen. — Der Urachusrest hat nach Luschka einen gewundenen Verlauf und ist mit zahlreichen, meist lateral gelegenen Ausbuchtungen versehen, die sich zu Cysten abschnüren können.

Auch Wutz constatirte bei der Untersuchung von 74 Leichen, dass der cylindrische Harnstrang sich nach dem Nabel zu verliert und zahlreichen soliden Strängchen Platz macht, welche durch Anastomosen mit den Sehnenfäden der Ligamenta later. häufig ein förmliches Geflecht bilden. In 69% der Fälle gelang es ihm, den Urachus von der Blase aus mittelst einer Borste 2 mm bis 4,8 cm weit zu sondiren; in 2,7% bestand keine Spur von Communication zwischen der Blase und dem Urachus; derselbe fand sich dann in der Nähe der Blase obliterirt und erst weiter nach oben zu hohl; endlich wurde in 28,3% an der Blasenschleimhaut ein Grübchen constatirt, in das es nicht gelang eine Borste einzuführen; dagegen zeigte sich dasselbe bei der Sondirung von dem Urachuscanal aus durchgängig. Auch in der ersten Gruppe von Fällen war die Uebergangsstelle von der Blase in den Harnstrang nur schwer passirbar; es fand sich hier eine Querfalte der Schleimhaut vor, die offenbar beim Lebenden den Uebertritt des Urins in den Urachuscanal verhinderte. Die Wand des Harnstranges war — im Wesentlichen in Uebereinstimmung mit Luschka's Angaben — von einem dreischichtigen, polymorphen Epithel (Uebergangsepithel) ausgekleidet; nach dem Nabel zu war dasselbe nur in zwei oder einer Schicht vorhanden; nach aussen schloss sich eine zarte Membran an, dann folgten Bindegewebe und glatte Muskelfasern. Besonders constant wurde eine Längsmuskelschicht angetroffen, welche in allen Fällen die Epithelschicht nach oben um einige Centimeter überragte. — In Bezug auf die Regelmässigkeit des gewundenen Verlaufes weichen die Angaben von Wutz von denen Luschka's ab; Wutz glaubt, dass in Luschka's Fällen vielleicht durch die Behandlung des Präparates mit Essigsäure die Gestalt des Harnstranges künstlich verändert worden sei. Er nimmt weiter an, dass auch im extrauterinen Leben der Urachus durch Wachsthum eine Vergrösserung erfährt, jedoch in langsamerem Tempo, als die Bauchdecken. So soll es geschehen, dass bei Kindern das obere Ende des Urachuscanales etwa in der Mitte zwischen Symphyse und Nabel gelegen ist, beim Erwachsenen dagegen ungefähr am Uebergange des unteren in das mittlere Drittel dieses Abstandes.

Von den Angaben der beiden genannten Autoren, denen sich auch Suchannek anschliesst, weichen die Resultate von Gruget's Untersuchungen sehr wesentlich ab: Bei 82 Leichen von Föten und Kindern verschiedenen Alters fand er nur 2 Mal den Urachus deutlich durchgängig (Embryonen von 2½ und 5 Monaten), in allen anderen Fällen, selbst bei Föten von 5—8 Monaten, war derselbe angeblich niemals permeabel. — Schon wegen ihres negativen Characters erscheinen diese Angaben Gruget's denen von Wutz und Luschka gegenüber als minder zuverlässig.

1. Urachuscysten.

§. 108. Anatomische Befunde. Es ist als unzweifelhaft anzusehen, dass sich durch partielle Erweiterung des Urachuscanales Cysten entwickeln können[1]). Luschka lehrt, dass diess entweder durch Ab-

[1]) Beim Schwein wurden Urachuscysten von Meckel und Hoffmann beschrieben, auch Gurlt erwähnt in seinem Lehrbuch der pathologischen Anatomie

schnürung von seitlichen Ausbuchtungen des Urachus oder durch spindelförmige Erweiterung von abgeschlossenen Urachusresten geschehen kann. Er, Wutz und Suchannek haben bei ihren anatomischen Untersuchungen über den Urachus solche Bildungen beobachtet; Wutz in 22 Fällen von microscopischer Grösse bis zu der einer Bohne, und er glaubt, dass ihre Häufigkeit mit dem Alter zunehme. — Die Wand dieser Cysten zeigt microscopisch dieselbe Schichtung, wie der Rest des nicht erweiterten Harnstranges. Der Inhalt hat theils flüssige, theils sulzig feste Beschaffenheit, ist gelb und durchscheinend oder trüb und mehr gelblich-braun bis braunroth gefärbt, enthält ausserdem Mucin und Albumin, Fettkrystalle, zahlreiche Fettkörnchenzellen, Fetttröpfchen und braungelbe amorphe Massen neben Cholestearinkrystallen und kleinen, rundlichen, stark glänzenden Körperchen. Ferner fanden sich gelegentlich geschichtete Körper in dem Inhalt der Cysten vor, die sich mit Jod gelb färbten. — Luschka erwähnt den Befund von schmutzig braunen Massen, die er mit den Prostataconcrementen vergleicht, und auch Wutz fand in einer kleinen Cyste Körper, die aus einer organischen Grundsubstanz und kohlensaurem Kalk bestanden. — Auch entzündliche Processe können sich in diesen kleinen Urachuscysten etabliren: Wutz beschreibt von einem an Hypertrophie der Prostata und catarrhalischer Cystitis erkrankt gewesenen 63jährigen Patienten zwei dem Urachuscanälchen angehörende, oberhalb des Blasenscheitels gelagerte Cysten, in welchen durch die Blaseneiterung eine ulcerative Entzündung angeregt war. Man gelangte von der Blase zunächst in einen Abscess, von diesem aus in einen zweiten, und daran schloss sich nach dem Nabel zu sondirbar das Urachuscanälchen an. — In einem anderen Falle von Peritonitis nach Perforation des Processus vermiformis war in einer kleinen Urachuscyste der Anfang einer von der Blase aus fortgeleiteten Entzündung zu constatiren.

§. 109. Klinisch-anatomische Befunde. Es erhebt sich nun die Frage, ob ausser diesen kleinen Urachuscysten, die während des Lebens symptomlos bestanden und erst am Sectionstische gefunden wurden, auch grössere, klinisch erkennbare, cystische Erweiterungen vorkommen und ob die in diesem Sinne gedeuteten Fälle der Litteratur vor einer strengeren Kritik bestehen können. — Wutz glaubt sich zu dem Urtheil berechtigt, dass grosse, practisch belangreiche Urachuscysten theoretisch möglich, aber bisher für den Menschen nicht einwurfsfrei nachgewiesen sind. Nach seiner Ansicht ist die von Fr. Aug. Walter beschriebene Urachuscyste als die grösste anzusehen, welche bisher sicher constatirt wurde. Diese fand man bei einem 12jährigen Knaben; sie hatte eine Länge von 2,5, eine Breite von 1,6 cm und communicirte mit der Blase. Es handelte sich also mehr um eine Erweiterung des Harnstranges, als um eine wirkliche Cyste (s. Fig. 5).

---

der Haussäugethiere, dass gelegentlich der an der Blase befindliche Theil der Harnschnur (Urachus) nach der Geburt nicht schwindet, sondern nach und nach zu einem ebenso grossen Behälter ausgedehnt wird, wie die Blase selbst. Es scheint dann, als ob zwei Blasen auf einander gestellt und durch einen weiten Gang verbunden wären. Gurlt sah diese Bildung 2 Mal bei Thieren.

Wutz unterwarf eines der von C. E. E. Hoffmann als Urachuscyste beschriebenen Präparate nachträglich einer eingehenden Untersuchung und fand, dass neben dem Cystenbalg das Ligamentum vesico-umbil. lat. sin., die Blase, der Urachus und das hinter der Blase gelegene Peritoneum vollständig erhalten waren. Das Urachuscanälchen liess sich sondiren, und es wurde auch eine kleine wirkliche Urachuscyste aufgefunden. Wutz fasst die grosse, von Hoffmann als Urachuscyste gedeutete cystische Bildung als abgesacktes peritonitisches Exsudat, aus einer ungewöhnlichen Form von chronisch-hämorrhagischer Peri-

Fig. 5.

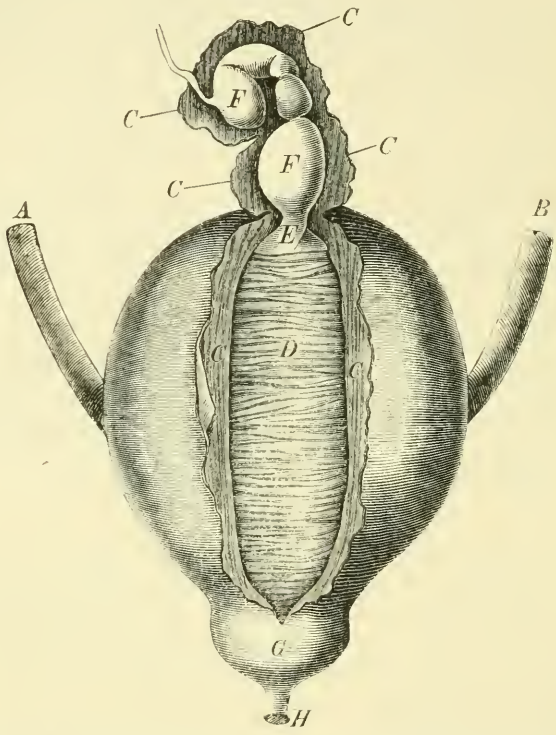

Cystisch erweiterter Urachus nach F. A. Walter. A, B rechter und linker Ureter. C Zurückgeschlagene Längsmuskelschicht. D. Quermuskelschicht. E. Schleimhaut. F. Cystisch erweiterter Urachus. Die Schleimhaut der Blase setzt sich in diejenige des Urachus fort. G. Prostata. H. Harnröhre.

tonitis hervorgegangen, auf. Auch gegen die von Hoffmann in seinem zweiten Falle, allerdings nur bedingungsweise gestellte Diagnose einer Urachuscyste erhebt Wutz Einspruch. Ebenso hält er bei den von Roser und Wolff als Urachuscysten publicirten Fällen den anatomischen Beweis der Diagnose für unerbracht.

In Bezug auf die Hoffmann'schen Fälle muss wohl Wutz nach seinen Controluntersuchungen und auch wegen der Unsicherheit der ursprünglichen Beobachtungen Recht gegeben werden, aber für die übrige Casuistik darf die Frage aufgeworfen werden, ob für dieselbe

an Stelle der Diagnose Urachuscyste wirklich eine andere Auffassung als wahrscheinlicher und besser fundirt hingestellt werden kann. Es sind besonders abgesackte peritonitische Exsudate und bei Frauen Ovarialcysten, die fälschlich als Urachuscysten gedeutet werden können; auch Blasendivertikel und event. Echinococcen der Bauchdecken dürften in differentiell-diagnostischer Hinsicht in Betracht kommen. Der spontane Durchbruch einer betreffenden Cyste am Nabel beweist natürlich nichts für deren Beziehung zum Harnstrang, da die verschiedenartigsten Flüssigkeitsansammlungen innerhalb der freien Bauchhöhle oder innerhalb ihrer Contenta, wenn sie nach aussen perforiren, diess besonders gern am Nabel zu thun pflegen.

In dem ersten Falle von Roser handelte es sich um eine Frau, bei der im 3. Schwangerschaftsmonate eine acute Anschwellung des Unterleibes auftrat. Nachdem durch Punction ein Waschnapf voll seröser Flüssigkeit entleert war, verliefen Geburt und Wochenbett normal. 4 Jahre später trat während der Gravidität der frühere Zustand wieder ein: es erfolgte Abort und zeitweise Communication der cystischen Geschwulst mit der Blase. Eine Incision der Cyste entleerte ca. 3 Liter stinkende, ammoniakalisch-eiterige Flüssigkeit, und nach längerer Zeit wurde durch fortgesetzten 2stündlichen Catheterismus der Blase Heilung der zurückgebliebenen Blasen-Cysten-Bauchdeckenfistel erzielt.

Bei diesem Falle fehlt allerdings der stricte anatomische Nachweis, dass eine Urachuscyste vorgelegen hat, und die Annahme eines durch den Nabel und in die Blase perforirten abgesackten peritonitischen Exsudates oder einer Ovarialcyste ist nicht ausgeschlossen.

Die 2. Roser'sche, durch Wolff beschriebene Beobachtung betraf eine 31jährige Frau, bei der eine schon seit 2 Jahren bemerkte kleine Geschwulst der linken Unterbauchgegend im 4. Schwangerschaftsmonate, gleichzeitig mit acuter fieberhafter Erkrankung, plötzlich im Verlaufe einiger Tage eine bedeutende, später ungefähr gleich bleibende Vergrösserung erfuhr. Die Eröffnung der Cyste förderte 5 Liter einer gelblichen serösen Flüssigkeit zu Tage; der Cystenbalg wurde ausgeschält. Die Wand desselben bestand aus Bindegewebe mit glatten Muskelfasern, deutliches Epithel fand sich auf der Innenfläche nicht.

Auch in diesem Falle fehlen einige wichtige Momente zur Unterstützung der Diagnose auf Urachuscyste, und wieder andere, wirklich constatirte Symptome sprechen geradezu gegen diese Diagnose.

Die von Scholz bei einem 16jährigen Mädchen beobachtete Flüssigkeitsansammlung, welche einzelne, für Urachuscyste sprechende Erscheinungen darbot, kann doch auch nur vermuthungsweise in diesem Sinne gedeutet werden.

Ein Theil der gegen die bisher angeführten Beobachtungen bezüglich der Diagnose Urachuscyste zu erhebenden Bedenken lässt sich auf den von Freer publicirten Fall nicht anwenden, der mir allerdings leider nur im Referat zugänglich war.

Ein junger Mann gibt an, immer einen starken Leib gehabt zu haben, der in letzter Zeit an Umfang zunahm. In der Umgebung des Nabels constatirte man eine cystische Geschwulst, und bei der wegen Dyspnoe ausgeführten Punction wurde röthlich-gelbe Flüssigkeit entleert. Nach 2 Jahren nöthigten die gleichen Erscheinungen zu einer weiteren Punction, die 6 Liter einer sanguinolenten Flüssigkeit ergab. In den nächsten 9 Monaten wurden bei weiteren 3 Punctionen 6—18 Liter ausgepumpt. Der Tod trat in Folge von Cachexie ein. — Die fast den ganzen Raum der Bauchhöhle einnehmende Cyste enthielt 50 Liter Inhalt; die

Wand derselben wies 3 Schichten auf: aussen Serosa, in der Mitte elastische und fibröse Fasern, innen einen Ueberzug von Pflasterepithel. Der Urachus war gegen die Blase abgeschlossen und unterhalb der grossen Cyste noch zu einer zweiten kleineren dilatirt; das fibröse Gewebe des Urachus ging direct in die subperitoneale Schicht der Cyste über.

In diesem Falle sind die für die differentielle Diagnose in Betracht kommenden Möglichkeiten schon dadurch vermindert, dass es sich um ein männliches Individuum handelte. Dennoch kann auch hier die Auffassung, dass die Cyste vom Urachus ihren Ausgang genommen habe, nicht als sicher bewiesen angesehen werden.

Man muss nach dem ganzen vorliegenden Beobachtungsmaterial sagen, dass ja allerdings die Erkrankungen, welche ausser den Urachuscysten für die Diagnose der betreffenden Fälle in Frage kommen, also besonders abgesackte peritonitische Exsudate und event. ungewöhnlich sich verhaltende Ovarialcysten, in dieser Form auch nur als grosse Seltenheiten bekannt sind. Aber es sind eben gerade abgesackte peritoneale Ergüsse in unzweifelhafter Weise mit Symptomen nachgewiesen worden, wie man sie sich für grosse Urachuscysten zunächst theoretisch construirt hat. Sehr lehrreich ist in dieser Hinsicht der von Heineke berichtete Fall, wo auch der ganze Verlauf die Annahme einer grossen Urachuscyste nahelegte; dennoch ergab die Section, dass es sich trotz Anwesenheit von zahlreichen Plattenepithelien in der Cystenflüssigkeit um ein abgeschlossenes peritonitisches Exsudat gehandelt hatte. — Würde nur ein einziger ganz sicher anatomisch constatirter Fall von grosser Urachuscyste vorliegen, so würden viel weniger Bedenken bestehen, wenigstens einen Theil der oben erwähnten Fälle als Urachuscysten aufzufassen. Da diess aber nicht der Fall ist, so kann man nach unseren augenblicklichen Kenntnissen es nur als möglich, höchstens vielleicht als wahrscheinlich hinstellen, dass die von Roser, Wolff, Scholz und Freer beschriebenen cystischen Bildungen als Urachuscysten zu deuten sind; und solange sich ein derartiger Fall nicht mit voller Sicherheit als Urachuscyste herausgestellt hat, wird eine positive Antwort auf die Frage, ob grosse, practisch belangreiche Cysten des Urachus vorkommen, nicht ertheilt werden können.

§. 110. Um in einem gegebenen Falle die Diagnose auf Urachuscyste stellen zu können, müssten etwa die folgenden Symptome zu constatiren sein: Länglich runde, fluctuirende, in der Mittellinie an der Bauchwand fixirte Geschwulst, zwischen Nabel und Blase gelegen. In beiden seitlichen Unterbauchgegenden normaler Darmschall; keine peritonitischen Erscheinungen, Fehlen eines Stieles nach den Ovarien oder dem Uterus hin. — Der Nachweis von Plattenepithelien in dem Cysteninhalt beweist nicht ohne Weiteres die Existenz einer Urachuscyste; dieselben können auch aus einer abgeschlossenen Höhle des Peritoneums herstammen. Entscheidend für die Diagnose würde die Constatirung von mehrschichtigem, polymorphem Epithel als Bekleidung der Cystenwand sein.

§. 111. Die rationelle Therapie einer Beschwerden verursachenden Urachuscyste könnte nur in der breiten Spaltung mit gründlicher Auskratzung oder mit Exstirpation des Cystenbalges bestehen.

§. 112. Hoffmann berichtet, wie hier anhangsweise erwähnt sei, über einen 28jährigen Patienten, der bis zu seinem 2. Lebensjahre an einer Nabel-Urachusfistel gelitten hatte, welche durch Aetzmittel zum Verschluss gebracht wurde. Im 27. Jahre traten Urinbeschwerden auf; eine gänseeigrosse Geschwulst bildete sich zwischen Symphyse und Nabel, die nach aussen durchbrach und grosse Mengen dicker, eiterig-blutiger Flüssigkeit entleerte; darin waren reichlich zwiebelartige Kugeln, aus sehr grossen Plattenepithelien zusammengesetzt, enthalten. In Folge von Durchbruch in die Bauchhöhle trat Tod ein, und Hoffmann glaubt, den Sectionsbefund so deuten zu dürfen, dass es sich um ein vom Urachus auf die Blase fortgeschrittenes Plattenepithelcareinom gehandelt habe.

2. Urinfisteln am Nabel.

Am Nabel kommen nicht ganz selten Urinfisteln zur Beobachtung, und man muss die Fälle danach trennen, ob der Urin aus der Blase durch den Urachus zum Nabel gelangt, oder ob er diesen Weg unabhängig vom Urachus einschlägt.

a) Nabel-Urachusfisteln bei Neugeborenen.

§. 113. Unter normalen Verhältnissen soll bei der Geburt der Harnstrang bereits soweit sich verengt haben, dass, wenn nach 5 bis 7 Tagen der unterbundene Stumpf der Nabelschnur abfällt, ein offenes Lumen des Urachus am Nabel nicht mehr vorhanden ist. Es kommt jedoch vor, dass der Urachus auch noch nach der Geburt als offener Canal in der Nabelschnur fortbesteht, dann beim Abbinden, bezw. Abfallen derselben durchtrennt wird, und dass so eine Fistelöffnung am Nabel zu Stande kommt; in dem Jakoby'schen Falle fiel von vornherein eine ungewöhnliche Dicke des Nabelstranges auf. — Vermuthlich wird eine solche „angeborene" Fistel, wenn sie eng ist und nur wenig oder gar keinen Urin austreten lässt, bei der weiteren Vernarbung des Nabels öfter zum Verschluss kommen, und nur wenn lippenförmige Vereinigung zwischen der Haut der Nabelnarbe und der Schleimhaut des Urachus sich herstellt, wird eine dauernde Nabel-Urachusfistel entstehen. — Die Mehrzahl der Urachusfisteln wurde zur Zeit ihrer Entstehung, d. h. unmittelbar oder bald nach Abfall der Nabelschnur zuerst beobachtet. Andere Male bemerkte man in den ersten Wochen gar nichts Abnormes oder nur ein öfteres Feuchtsein an dem Nabel der Kinder, und erst wenn nach Wochen oder Monaten mehr Blaseninhalt durch die Fistel ausfloss, wurde die Diagnose der Urachusfistel gestellt.

§. 114. Aetiologie. Im Allgemeinen muss man als Ursache des Offenbleibens des Urachus bis in das extrauterine Leben hinein angeborene Hindernisse für die Entleerung des Urins durch die Urethra annehmen, wie solche auch in einer Anzahl von Fällen thatsächlich nachgewiesen sind. Hier müssen zunächst hochgradige Missbildungen der Harnorgane, z. B. vollständiger Verschluss der Harnröhre (Rose, Petit, Cabrol — s. bei Nicaise) genannt werden, dann kommt besonders die angeborene Phimose als ätiologisches Moment in Betracht (Stadfeldt, Charles). — Die Nabel-Urachusfisteln werden weitaus häufiger bei Knaben als bei Mädchen — etwa im Verhältnisse von 4

zu 1 — beobachtet, und Stadfeldt glaubt dafür zum Theil die bedeutendere Länge und grössere Biegung der männlichen Harnröhre verantwortlich machen zu dürfen, die als erschwerendes Moment für die Harnentleerung auf natürlichem Wege gegenüber den weiblichen Kindern wirken sollen. — Bei der relativen Seltenheit der Nabel-Urachusfisteln darf man doch wohl kaum den durch die Geschlechtsunterschiede gegebenen Differenzen in der Beschaffenheit der Harnröhre eine besondere Bedeutung für die Entstehung dieser Erkrankung zusprechen; und da ausserdem von abnormer Engigkeit oder ungewöhnlich starker Biegung oder etwa von epithelialer Verklebung der Harnröhrenwände in den betreffenden Fällen nichts erwähnt wird, so bleibt ausser den schon genannten hochgradigen Missbildungen der Harnorgane als einziges, bis jetzt sicher nachgewiesenes Hinderniss für die Urinentleerung per urethram und damit als Ursache für die Bildung der Urachus-Nabelfisteln die Phimose übrig. Stadfeldt hat 2 Fälle von Harnfisteln am Nabel mit gleichzeitiger Phimose beobachtet, und er macht darauf aufmerksam, dass auch ein in Bezug auf die Verengerung der Vorhautöffnung geringer Grad von Phimose der normalen Urinentleerung hinderlich sein kann, wenn die Oeffnung in der Vorhaut nicht mit der Harnröhrenmündung in der Eichel correspondirt. — Charles circumcidirte bei seinem kleinen Patienten die mit der Glans fest verlöthete Vorhaut, wodurch eine Verbesserung der urethralen Urinentleerung, aber keine vollständige Heilung der Nabelfistel erzielt wurde, was am Ende bei einem ca. 1 Jahr alten Patienten, bei dem doch gewiss die Fistel eine lippenförmige geworden war, auch nicht ohne Weiteres erwartet werden kann.

In der Mehrzahl der Fälle lässt sich kein Hinderniss für die Entleerung des Urins durch die Harnröhre auffinden, das eine Stauung des Urins in der Blase und demzufolge ein Offenbleiben des Urachus erklären könnte. Die Entstehung der Nabel-Urachusfisteln bleibt also meistens unklar, wenn man nicht die Hypothese von Klebs zu Hülfe nehmen will, dass vielleicht da, wo nach der Geburt ein Hinderniss in den Harnwegen nicht gefunden wird, ein solches in utero bestanden habe, bei der Geburt aber wieder verschwunden gewesen sei.

§. 115. Symptome. Die Urachusfistel pflegt auf der Höhe der eigentlichen Nabelnarbe zu liegen und zeigt verschiedene Weite; sie kann eine haarfeine Oeffnung darstellen, deren Sondirung nicht gelingt (Jakoby), oder sie ist für einen Bleistift (Paget) oder für einen Catheter durchgängig (Utz). Wenn die Fistelöffnung noch grösser wird (Fall 2 Paget), so nähert sich die ganze Erkrankung der partiellen Blasenectopie mit Beschränktbleiben der Bauchdeckenspaltung auf den Nabel, wo dann unter Umständen sich die ganze Blase durch den Nabel nach aussen vorstülpt. Recht häufig befindet sich die Fistel auf der Höhe eines geschwulstartig vorragenden, zuweilen deutlich gestielten (Guéniot) Wulstes, der an Gestalt und Aussehen mit der Glans penis verglichen werden kann (Meyer-Kempen, French) und theils durch ein Hervortreten des Nabelwulstes, theils durch die ectropionirte Schleimhautauskleidung des Urachus gebildet wird. — Von Ph. Peu wird aus dem Jahre 1648 eine Beobachtung berichtet, wo bei einem 2 Stunden alten Kind eine taubeneigrosse, durchscheinende Geschwulst sich am

Nabelstrang vorfand. Als dieselbe geöffnet wurde, floss sofort — und auch noch am anderen Tage — Urin aus. Vermuthlich handelte es sich hier um eine blasige Ausdehnung des Urachus hinter der Unterbindungsstelle der Nabelschnur.

Die meisten Fälle von Nabel-Urinfisteln wurden, wenn sie im kindlichen Alter constatirt waren, auf die eine oder andere Weise zur Heilung gebracht, doch wird auch ihr Fortbestand im späteren Leben mehrfach erwähnt; beispielsweise von Annandale; sein Fall betraf einen 39jährigen Mann, bei welchem seit der Geburt der Urin theilweise durch den Nabel entleert worden war. — Die Menge des aus der Urachusfistel austretenden Urins ist wesentlich davon abhängig, welche Weite der Urachus und die Fistelöffnung am Nabel besitzen, ferner davon, ob der Urin ohne Schwierigkeit aus der Blase in den Urachus gelangen kann, endlich davon, ob der Weg durch die Urethra normal weit oder verengt ist. Es können somit die klinischen Erscheinungen sich auf ein Feuchtsein des Nabels beschränken, oder der Urin wird reichlicher, tropfenweise oder im Strahl (Cadell) durch den Nabel entleert. Auch sind insofern merkliche Differenzen zu verzeichnen, als der Urin das eine Mal continuirlich aus der Fistel abfliesst, andere Male nur, wenn eine Druckerhöhung in der Blase zu Stande kommt, also beim Uriniren, oder bei starker Füllung der Blase (Jakoby). — Bei dem von Meyer-Kempen beobachteten Kinde kam es zur Urinentleerung im Strahl aus der Urachusfistel nur, wenn dasselbe schrie. — Excoriation der Haut in der Umgebung der Fistel braucht nicht vorhanden zu sein; solange der Urin saure Beschaffenheit hat, irritirt er die Haut nur wenig. Doch geschieht in einzelnen Fällen ausdrücklich des Eczems der Nabelhaut Erwähnung.

§. 116. Diagnose. Die Erkennung der aus dem Nabel ausfliessenden Flüssigkeit als Urin wird in allen Fällen auch ohne Anwendung chemischer Reactionen leicht möglich sein. In differentiell-diagnostischer Hinsicht ist im Auge zu behalten, dass gelegentlich intraperitoneale entzündliche und hydropische Ergüsse sich durch den Nabel entleeren. Hat der Urin seine normale Beschaffenheit verloren und einen eiterähnlichen Character angenommen, so kann es dann nothwendig werden, durch die Untersuchung auf Harnsäure eine Entscheidung zwischen Urinfistel und durch den Nabel perforirter, nicht mit den Harnorganen in Verbindung stehender Eiterung herbeizuführen.

§. 117. Die Prognose der Urachusfisteln ist als eine gute zu bezeichnen: in allen Fällen ist es möglich, durch event. wiederholte operative Eingriffe einen dauernden Verschluss derselben zu erzielen.

§. 118. Für die Behandlung der Urachusfisteln kann in Fällen, bei denen aus irgend welchen Gründen eine Operation nicht ausführbar ist oder verweigert wird, die Anwendung einer Bandage in Frage kommen. Eine solche ist im Stande, den Urinausfluss aus der Fistel ganz zu verhindern (Petit) oder doch wenigstens zu beschränken (Dupuytren). In einem allerdings ganz isolirt dastehenden, von Lugeol beobachteten Falle gelang es sogar, bei einer 7 Tage nach Abfall der Nabelschnur aufgetretenen Nabel-Urachusfistel, welche im Centrum

eines kleinen, blauroth gefärbten, weichen Tumors ausmündete, durch fortgesetzte leichte Compression allmählich einen dauernden Verschluss herbeizuführen. — Kommt die Fistel in den ersten Tagen nach der Geburt vor vollkommener Benarbung des Nabels in Behandlung, so kann, wie in dem Jakoby'schen Falle, die Cauterisation der Fistelränder mit dem Glüheisen und nachfolgende Heftpflastercompression die Heilung herbeiführen; ist dagegen erst eine lippenförmige Vereinigung zwischen der äusseren Haut und der Urachusschleimhaut zu Stande gekommen, so kann von der Cauterisation nur dann Erfolg erwartet werden, wenn womöglich circulär ein nicht zu schmaler Streifen des Epithels zerstört wird; und auch unter diesen Umständen müssen besonders günstige Bedingungen für die Heilung eintreten, damit der Verschluss der Fistel einer neuen lippenförmigen Vereinigung des Urachus- und Hautepithels zuvorkommt. Bei älteren Kindern wird denn auch regelmässig über die Erfolglosigkeit der betreffenden Versuche berichtet und die blutige Anfrischung mit nachfolgender Naht als wirksamstes Verfahren empfohlen. Beispielsweise schnitt E. Böckel in dem von Utz beschriebenen Falle, welcher einen 6jährigen Knaben betraf, einen 2—3 mm breiten Streifen aus dem ganzen Umfang der Fistel mit dünner, gekrümmter Scheere aus. Dann wurden Zapfennähte von Silberdraht durch die Basis der Nabelprominenz, auf deren Spitze die Fistel ausmündete, und noch oberflächliche Knopfnähte angelegt. Unter Anwendung eines Verweilcatheters trat Heilung der Fistel ein. Aehnlich verfuhr Paget und erzielte ebenfalls Heilung.

Wenn die Nabelnarbe und die ectropionirte Schleimhaut des Urachus als länglicher Tumor prominiren, so ist wiederholt durch Abbinden derselben (Guéniot, French, Smith), event. mit nachfolgender Naht der Wundfläche (Paget) ein dauernder Verschluss der Fistel erreicht worden. Stadfeldt legte eine feine Klammer um die Basis der Geschwulst und bepinselte dieselbe zunächst mit Liquor ferri sesquichlorati, später mit Höllensteinlösung; nach 5 Tagen wurde die Klammer entfernt, nach weiteren 4 Tagen fiel der mortificirte Stumpf ab, und kurze Zeit darauf war die Heilung beendet. Das Abbinden der tumorartigen Vorwölbung der Nabelnarbe entspricht gewissermassen der blutigen Anfrischung in den Fällen, wo eine solche Prominenz nicht vorhanden ist; hier wie dort wird die Vereinigung zwischen dem Epithel des Urachus und der äusseren Haut aufgehoben und so die Vorbedingung für einen narbigen Verschluss der Fistel geschaffen.

Man kann also immerhin bei ganz jungen Kindern zunächst einen Versuch mit leichter Compression (Heftpflaster) und Aetzung der Fistelöffnung machen; auch, wenn bereits eine lippenförmige Fistel vorliegt, ist es geboten, mit der Cauterisation der Fistelränder zu beginnen; aber in den meisten Fällen wird es erst durch die Anfrischung und Naht, oder wenn eine Geschwulst vorhanden ist, durch Entfernung dieser — blutig oder mittelst der Ligatur — event. mit nachfolgender Naht der Wundfläche gelingen, die Fistel zum Verschluss zu bringen. Paget und Stadfeldt sprechen sich gegen die Anwendung eines Verweilcatheters bei der Nachbehandlung aus.

b) Bei älteren Kindern und Erwachsenen am Nabel entstandene Urinfisteln.

§. 119. Aetiologie. Bei jeder Urinfistel am Nabel, die sich bei älteren Kindern oder bei Erwachsenen ausgebildet hat, muss in Erwägung gezogen werden, ob der Urin von der Blase aus durch den Urachuscanal zum Nabel hingelangt, oder ob er unabhängig vom Urachus innerhalb der Bauchhöhle oder innerhalb der Bauchdecken seinen Weg zum Nabel nimmt. Nur eine genaue anatomische Untersuchung kann in manchen dieser Fälle die Entscheidung herbeiführen. Dass eine richtige Nabel-Urachusfistel sich erst im späteren Leben ausbilden kann, ist wohl nicht zu bezweifeln. Man muss z. B. eine Beobachtung, wie die von Levêque, wo ein 80jähriger Mann bereits seit 25 Jahren an einer Nabel-Urinfistel litt, die nicht heilte, obwohl der Abfluss durch die Harnröhre angeblich frei war, wohl so auffassen, dass hier in der That erst im 55. Lebensjahre der Urin von der Blase durch den Urachus am Nabel durchgebrochen war. — Wenn ferner berichtet wird, dass bei einem 79jährigen Prostatiker nach mehrjähriger Dysurie der Urin aus dem Nabel abfloss (Levié), so ist es schon von vornherein naheliegend, anzunehmen, dass es sich um eine Dilatation und Perforation des Urachus am Nabel handelte. In diesem Falle hat denn auch die Section diese Annahme bestätigt. — Cadell beobachtete bei einem 8jährigen Mädchen, das von Kindheit her an Urinbeschwerden litt, nachdem der Leib vorher eine starke Auftreibung gezeigt hatte, dass der Urin im Strahl aus dem Nabel hervortrat. 4—5 Monate später starb Patientin in Folge von hochgradigem Blasencatarrh, und bei der Section wurde nachgewiesen, dass sich die Communication zwischen Blase und Nabel durch den Urachus hergestellt hatte.

Zweifelhafter in Bezug auf die Betheiligung des Urachus sind diejenigen Fälle, bei welchen unmittelbar nach heftigen entzündlichen Erscheinungen der Urin aus dem Nabel ausfloss, besonders dann, wenn zunächst eine Eiterentleerung durch den Nabel stattgefunden hatte (Jakoby, Worster). Es liegt hier nahe, eine Ulceration und Perforation der Blasenwand mit subperitonealer Urininfiltration und Durchbruch am Nabel anzunehmen. — Betti will sogar beobachtet haben, dass der Urin durch eine Ulceration der Blase in die freie Bauchhöhle gelangt sei, sich hier in einer zwischen den adhärenten Darmschlingen und der Bauchwand gelegenen Höhle angesammelt habe und dann am Nabel ausgeflossen sei. Diese Angabe muss wohl, ebenso wie eine ähnliche von Falaschy, wo auch Nicaise einen subperitonealen Urinabscess für wahrscheinlich hält, mit einem Fragezeichen versehen werden. — Bramann theilte kürzlich eine Beobachtung von Nabel-Urinfistel mit, wo bei einem 12jährigen Mädchen aus einer entzündlich veränderten Blase der Urin durch den bis dahin geschlossenen Nabel auf dem Wege des Urachus nach aussen durchgebrochen war. An excidirten Stücken des Ganges liess sich das characteristische geschichtete Epithel des Urachus nachweisen. Bramann denkt sich die Entstehung der Fistel so, dass zunächst durch chronische Cystitis Schwierigkeiten für die Urinentleerung vorhanden gewesen seien, dass durch wiederholte Stauung in der hypertrophischen Blase und durch von Zeit

zu Zeit auftretenden krampfhaften Verschluss der Urethra der Urin allmählich in den Urachus hineingedrängt sei und den letzteren dilatirt habe.

Es geht aus den angeführten Beispielen und den übrigen in der Litteratur niedergelegten, ähnlichen Beobachtungen unzweifelhaft hervor, dass eine Urachusfistel am Nabel noch bei älteren Kindern oder bei Erwachsenen zur Ausbildung kommen kann, dass jedoch in Fällen, wo gleichzeitig Eiterung stattfindet, es zuweilen mehr gerechtfertigt ist, anzunehmen, dass zunächst eine Perforation der Harnblase zu Stande kam und dann der Urin unabhängig vom Urachus sich einen Weg durch den Nabel bahnte. Allerdings ist ein strenger anatomischer Beweis für diese Möglichkeit, wie es scheint, bisher nicht geliefert worden. Man wird erwarten dürfen, dass sich in einem solchen Falle ein breiterer Dämpfungsbezirk, ausgedehnte Infiltration oder fluctuirende Geschwulst der Bauchdecken nachweisen lässt, welche die Grenzen eines selbst stark dilatirten Urachus überschreitet.

§. 120. Die Behandlung kann sich, wenn der Urin einen nicht zu weiten Gang zwischen Blase und Nabel geschaffen hat und Weichtheilphlegmone fehlt, zunächst wie bei den typischen Urinfisteln darauf beschränken, durch Anfrischung und Naht die Fistel am Nabel zu schliessen und unter Einlegen eines Verweilcatheters in die Blase die Heilung anzustreben. Hat die Erkrankung mehr den Character einer acuten oder chronischen Urininfiltration, so sind ausgedehnte Spaltungen, Auskratzung, Drainage und event. Anfrischung und Naht der Perforationsstelle der Blasenwand in Anwendung zu ziehen. — Bramann schlug in seinem Falle von spät entstandener Urachusfistel ein bis dahin nicht geübtes Verfahren ein, indem er den betreffenden Gang bis zur Symphyse spaltete, seine Auskleidung theils schneidend theils mit dem scharfen Löffel entfernte — wobei es zu einer durch die Naht sofort wieder geschlossenen Eröffnung des Peritoneums kam —, den oberen Theil der Wunde dann nähte und den unteren mit Jodoformgaze ausstopfte. Trotz Einlegen eines Verweilcatheters in die Harnröhre kam es dicht oberhalb der Symphyse zu einer Urinfistel, die nach Anfrischung und Naht zur Zeit der Publication noch nicht geheilt war. Die einfache Anfrischung und Naht der ursprünglichen Fistel am Nabel würde unter Anwendung eines Verweilcatheters vielleicht schneller zur Heilung geführt haben.

Bramann schliesst dem erwähnten Falle noch einen zweiten, vorläufig ganz isolirt dastehenden aus der Privatpraxis von v. Bergmann an, bei dem es sich wahrscheinlich um die Perforation von Gallensteinen in einen partiell offenen, gegen die Blase geschlossenen, aber dilatirten und am Nabel perforirten Urachus — eine Art von Urachuscyste — handelte. Nach Spaltung des angeblich aus dem Urachus hervorgegangenen Eitersackes, Extraction der Gallensteine und mehrfacher Auskratzung wurde Heilung erzielt. „In dem mit dem scharfen Löffel von der Innenwand des Ganges entfernten Gewebsfetzen liess sich schliesslich, wenn auch erst nach vielen vergeblichen Untersuchungen, die Anwesenheit des für die Urachusschleimhaut characteristischen, vielgestaltigen und an einzelnen Stellen mehrschichtigen Plattenepithels nachweisen."

3. Concremente des Urachus.

§. 121. Einige Worte sind noch über Concremente des Urachus hinzuzufügen. Man hat zu unterscheiden Fälle, bei denen Concretionen von dem Character der Blasensteine durch den Nabel aus dem offen gebliebenen Urachus extrahirt wurden, und dann Fälle, bei denen in einem gegen die Blase geschlossenen Urachussack Abscheidungen gefunden wurden. Zu ersterer Gattung hat Paget einen Beitrag geliefert: Bei einem ca. 40jährigen Manne, der seit der Geburt zeitweise aus dem offenen Nabel den Urin entleerte, extrahirte er einen ringförmigen Harnstein, welcher sich um ein Haar als Kern gebildet hatte. 15 Jahre später brachte er durch Anfrischung und Naht die für 2 bis 3 Finger durchgängige Fistel zu dauernder Heilung. — Concrementbildungen in einer allseitig geschlossenen Urachuscapsel wurden von Rokitansky und Boyer beschrieben. Ersterer fand 21 meist hirsekorngrosse Steine in einer 6 Linien über dem Scheitel der Blase gelegenen Urachuscapsel; Boyer beobachtete 12 ebenfalls hirsekorngrosse Steinchen in einem abgeschlossenen, ½ Zoll langen Canale des Urachus.

Capitel VIII.

Entzündungen und Concretionen des Nabels.

§. 122. Der Nabel ist ungemein häufig der Sitz von entzündlichen Processen, die in Folge von mangelhafter Reinlichkeit und sonst von äusseren Reizen entstehen. Schon bei ganz normaler Lage der Nabelnarbe sammeln sich sehr leicht in der Furche, welche die eigentliche Narbe von dem Nabelring trennt, Leinen- oder Wollfäden an, die von den auf der Haut getragenen Kleidungsstücken stammen, ferner auch Staub, abgestossene Epidermiszellen, Haare und Secret der Talgdrüsen. Bleiben diese Dinge längere Zeit in der Nabelfurche liegen, so geht zumal von dem sich zersetzenden Hauttalg ein entzündlicher Reiz aus, welcher partielles oder den ganzen Nabel und seine Umgebung betheiligendes, nässendes Eczem erzeugt. — Wenn nun die Nabelnarbe durch Fettansammlung in den Bauchdecken, wie es bei älteren Personen so häufig vorkommt, ihre Lage verändert, d. h. wenn sich ein mehr oder weniger tiefer Trichter gebildet hat, dessen Ränder der Nabelring liefert und in dessen Grund die Narbe liegt, so ist dadurch eine besondere Disposition für das Zustandekommen solcher Hautentzündungen gegeben, zumal da unter diesen Umständen die Reinhaltung des vertieften Nabels nicht immer leicht möglich ist. — Die Aufgabe der Therapie besteht in derartigen Fällen darin, durch Waschungen. event. Ausspritzungen des Nabeltrichters den entzündungserregenden fremden Inhalt zu entfernen und durch Application von Salben die Entzündung der Haut zu beseitigen.

§. 123. Wenn bei fettleibigen Individuen mit tiefliegender Nabelnarbe während längerer Zeit die Reinhaltung des Nabels vernachlässigt

wird, so können Zeugfäden, Haare, Epidermiszellen, Hautfett, event. unter Beimischung von durch Entzündungen geliefertem Material, wie eingedicktes seröses oder eiteriges Secret, mit einander verkleben und auf diese Weise in der Tiefe des Nabels liegende freie Körper erzeugen. Diese zeigen zuweilen durch Beimischung von Kalksalzen eine solche Härte, dass man von Nabelconcrementen oder geradezu von Nabelsteinen reden darf. Sie können Mandel-, sogar fast Taubeneigrösse (Féré) erreichen. In der Mehrzahl der Fälle erzeugen sie Entzündungen, sie können aber auch lange Zeit ganz symptomlos vorhanden sein, und werden dann erst bemerkt, wenn sie aus dem Nabeltrichter herausfallen; auch als zufälliger Sectionsbefund sind sie beschrieben worden (Féré).

Der gewöhnliche Verlauf ist der, dass diese fremden Körper einen chronischen Reizzustand der Haut des Nabeltrichters unterhalten, der sich allmählich oder plötzlich — etwa nach einem Trauma — zu lebhaften entzündlichen Erscheinungen steigert. Die Wand des Nabeltrichters liefert jetzt reichlicher serös-eiteriges Secret, welches bis dahin nur in so geringer Menge vorhanden war, dass es sich eindickte und das Concrement vergrössern half, nun aber nach aussen hervorsickert. Es kommt dann zu schmerzhafter Schwellung, und dadurch wird die äussere Oeffnung des Nabeltrichters, d. h. der Nabelring immer mehr verengt, so dass das in der Tiefe gebildete Hautsecret nicht mehr frei nach aussen abfliessen kann, sondern sich staut und eine weitere erhebliche Steigerung der Entzündung veranlasst. Die ganze Nabelgegend stellt jetzt eine geröthete, schmerzhafte Vorwölbung dar, an deren Spitze eine Oeffnung sichtbar ist (der durch die Schwellung des Nabelringes verengte äussere Eingang des Nabeltrichters); durch dieselbe gelangt man in eine event. mit Eiter angefüllte Höhle (den ausgedehnten Nabeltrichter), in deren Tiefe die Sonde das betreffende Concrement wahrnehmen lässt. — Nach den Beschreibungen in der Litteratur scheint es so, als ob auch in dem subcutanen Gewebe des Nabels bei dem soeben geschilderten Krankheitsbilde Phlegmonen (Follin) und Abscesse entstehen könnten. Einige Male war auch die Nabelnarbe nicht in der Tiefe des Trichters verborgen geblieben, sondern hatte sich als lebhaft entzündeter und gerötheter, länglicher Tumor aus dem Nabelringe hervorgedrängt, und das Concrement lag dann innerhalb der erweiterten Nabelfurche (Labalbary). — Die extrahirten Concremente enthielten in der Mehrzahl der Fälle einen aus Hautfett bestehenden Kern, um den sich concentrisch Lagen aus abgestossenen Epidermiszellen, Fett und Haaren angeordnet hatten. — Gilbert beschreibt ein solches Concrement, das concentrisch lamellösen Bau zeigte und aus amorphem und krystallinischem Fett, Leucocyten, Vibrionen und microscopischen Fragmenten von Kohle zusammengesetzt war.

In einem sehr merkwürdigen, von Roques mitgetheilten Falle bestand starke Entzündung des Nabels mit reichlichem Ausfluss von Eiter, dem perlmutterartig glänzende, fischschuppenähnliche Massen beigemengt waren. In einer Tiefe von 7 cm gelangte die eingeführte Sonde auf einen harten Körper. Nach Monaten entleerte sich mit ½ Glas blutigen Eiters ein sperlingeigrosses, cystenähnliches Gebilde, das allseitig geschlossen war. Es bestand aus 6 von einander unabhängigen concentrischen Schichten, zwischen deren zweien Hauthaare sich vorfanden. In seiner Mitte lag eine erbsengrosse Portion Thonerde nebst einigen Steinchen und Hauthaaren. Patient war Steinhauer, und die Beschaffenheit des ausgestossenen rund-

lichen Körpers stimmte mit dem Sand überein, welcher die von dem Patienten bearbeiteten Steine bedeckte. Dieser Sand ist also, wie es scheint, in den Nabeltrichter hineingelangt, und nun haben Epidermiszellen, Hauttalg und Haare allmählich schichtweise sich um denselben gelagert.

Der Verlauf der Fälle von Nabelentzündung nach Concrementbildung gleicht annähernd dem Bilde, welches die Vereiterung von Atherom- oder Dermoidcysten des Nabels hervorruft; aber wenn die microscopische Untersuchung des Nabelinhaltes ausgeführt wird, so ist eine Verwechselung kaum möglich. Wie Villar mit Recht hervorhebt, sind in der Litteratur häufiger Concremente des Nabels fälschlich als vereiterte Dermoidcysten gedeutet worden, als umgekehrt.

§. 124. Wenn es nicht gelingt, durch kühlende Umschläge die vorhandene Entzündung des Nabelringes zu mildern und damit eine Abschwellung und Erweiterung der äusseren Oeffnung des Nabeltrichters zu erreichen, so muss, um dem in der Tiefe verborgenen Concremente beikommen zu können, der geschwellte Nabelring incidirt werden. Dann wird das Concrement entfernt, die betreffende Höhle gereinigt und mit Salben oder durch Ausstopfen mit angefeuchteter Gaze nachbehandelt.

Capitel IX.

Gangrän des Nabels und der Bauchdecken.

§. 125. Bei Neugeborenen kann eine Reihe von Erkrankungen auftreten, welche als Complicationen des physiologischen Processes der Nabelschnurabstossung aufzufassen sind und auch nur innerhalb der Zeit, welche bis zu der Vernarbung des Nabels vergeht, beobachtet werden. Es kommen hier in Betracht: die Nabelblutung der Neugeborenen (Omphalorrhagie), die Thrombose und Entzündung der Nabelgefässe (Arteriitis und Phlebitis umbilicalis) und die infectiösen Processe an der Nabelwundfläche: eiterige Entzündung, Erysipelas, Diphtherie. — Die genannten Affectionen haben nur ein geringes practisch-chirurgisches Interesse; sie sollen desshalb auch nicht in den Kreis unserer Betrachtungen gezogen werden, und möge wegen ihrer auf die Lehrbücher der Geburtshülfe und der Kinderkrankheiten verwiesen sein.

§. 126. Nur eine als Complication der Nabelwundheilung bei Neugeborenen zuweilen auftretende Erkrankung wollen wir hier kurz erörtern, weil sie auch in seltenen Fällen bei älteren Kindern und bei Erwachsenen beobachtet wird: es ist die Gangrän des Nabels. Der Nabelbrand kann sich an die verschiedenen, oben namhaft gemachten infectiösen Entzündungen der Nabelwunde anschliessen oder nach erschöpfenden Krankheiten z. B. des Magen-Darmcanales auftreten. Man hat Fälle beobachtet, bei denen es nur zu einer oberflächlichen, sich demarkirenden Gangrän kam, aber auch andere, schwerere, bei denen der Brand die tieferen Schichten der Bauchwand mitbetheiligte, Peri-

tonitis oder Eröffnung des Darmcanales oder der Blase zur Folge hatte. Die Prognose ist im Allgemeinen ungünstig, aber auch bei den schwereren Formen der Gangrän sind Heilungen beobachtet worden. — Bergeron berichtet über eine „Epidemie“ von Nabelgangrän bei Neugeborenen im Hospital Necker; von 11 Fällen endeten 9 tödtlich. Die Gangrän betraf die Haut und das Unterhautzellgewebe; Nabelarterie und -Vene zeigten keine Erscheinungen von Entzündung, ebensowenig das Bauchfell. Auch an anderen Stellen des Körpers (Weiche, grosse Labien, Augenlider) wurde mehrere Male gleichzeitig Brand beobachtet. Das Blut hatte Sepiafarbe wie bei Cholera, und die Kinder waren sämmtlich schlecht genährt. Der Beginn der Erkrankung fiel in die Zeit vor Abfall der Nabelschnur; an eine dem Erysipel ähnliche Röthung schloss sich Infiltration der Haut und Gangrän an. Fieber war kaum vorhanden, meist dagegen Diarrhöe und oft Complication mit Pneumonie oder Bronchitis. Bergeron glaubt nicht, dass es sich um eine Uebertragung von puerperalem oder erysipelatösem Krankheitsstoff in den beobachteten Fällen handele, oder dass Cholera ätiologisch in Betracht komme; er nimmt vielmehr eine Vergiftung der Nabelwunde durch noch unbekannte Microorganismen als Ursache der Gangrän an. Für die locale Behandlung empfiehlt er den Liquor ferri sesquichlorati.

§. 127. Bei älteren Kindern scheint nach erschöpfenden Krankheiten wie Masern und Scharlach, besonders wenn noch ein Trauma stattfindet, Gangrän an den Bauchdecken, bezw. in der Nabelgegend auftreten zu können. Die Beobachtungen über Gangrän an den Bauchdecken bei Erwachsenen betrafen entweder Complicationen schwerer Entzündungen der Bauchwand (Kothabscesse: Anstie, Prescott Hewett) oder Folgen einer länger dauernden Abkühlung der Bauchhaut durch Eisapplication. In dem von K. Fischer berichteten Falle handelte es sich um nach der Geburt durch Metrorrhagie entstandene Anämie. Es war eine Eisblase auf den Bauch gelegt worden, und schon nach 24 Stunden zeigte die Haut eine leicht blaue Färbung, die nach weiterer 48stündiger Application der Eisblase tiefblau wurde; es war heftiges Brennen vorhanden. 150 qcm gangränöser Haut stiessen sich in 3 Wochen ab; nach Transplantationen trat Heilung ein. Die vorhandene Anämie muss in diesem Falle als prädisponirendes Moment betrachtet werden. — Thiede theilt 2 Fälle von puerperaler, in Genesung übergegangener Infection mit, bei denen es zu umschriebener Gangrän an den Bauchdecken kam. In dem einen Falle hatte während 15, in dem anderen während 20 Tagen eine Eisblase auf dem Bauch gelegen. Thiede glaubt nicht, dass diess die Ursache der Gangrän gewesen sei, sondern ist geneigt, Quetschungen und vielleicht Verletzungen der Bauchdecken, welche bei den jedesmaligen Manipulationen zur Ausräumung des Uterus stattgefunden haben könnten, in causalen Zusammenhang mit dem Hautbrand zu bringen (?).

Bei der Behandlung einer Gangrän der Bauchdecken ist nach den für dieselbe Erkrankung an anderen Körperstellen geltenden allgemeinen Regeln zu verfahren.

Capitel X.

Fisteln des Nabels.

§. 128. Wenn wir von den nach eingeklemmten Leistenbrüchen zurückbleibenden Kothfisteln absehen, so ist an den Bauchdecken der Nabel als diejenige Stelle ausgezeichnet, an welcher die zahlreichsten und verschiedenartigsten Fistelbildungen zu Stande kommen. — Es liegt diess hauptsächlich daran, dass der Nabel die dünnste und nachgiebigste Stelle der Bauchwand darstellt, und dass ferner im intra- und extrauterinen Leben verschiedene Hohlorgane und Stränge, die direct oder indirect zu Fisteln Veranlassung werden können, nach dem Nabel hinziehen: der Urachus, der Dottergang, das Ligamentum teres. — Ein Theil dieser Fisteln entwickelt sich ausschliesslich am Nabel, wieder andere werden, wenn auch am häufigsten am Nabel, so doch auch an der übrigen Bauchwand beobachtet. — Es empfiehlt sich desshalb, die am Nabel vorkommenden Fistelbildungen im Zusammenhange zu besprechen, unter dem Vorbehalt, dass auch ausserhalb desselben an den Bauchdecken gewisse Formen dieser Fisteln zur Entwickelung gelangen können. — Soweit die zu erörternden Fisteln nicht auf den Bauchdecken bezw. dem Nabel eigenthümlichen krankhaften Störungen beruhen, sollen nur ihre wichtigsten diagnostischen Merkmale kurz angedeutet werden. — Ich folge im Nachstehenden der von Nicaise gewählten Eintheilung.

A. Kothfisteln am Nabel.

1. Angeborene, bezw. durch angeborene Hemmungsbildungen oder andere Anomalien bedingte Kothfisteln.

§. 129. a) Dottergangfisteln im weitesten Sinne, sei es, dass der Ductus vitello-intestinalis bei der Geburt als offener Canal sich in die Nabelschnur fortsetzt, oder als Meckel'sches Divertikel am Nabel blind endigt. In beiden Fällen entsteht die Kothfistel dadurch, dass beim Abfall der Nabelschnur der Dottergangrest eröffnet wird. Auch sind hierher die Fälle zu rechnen, bei welchen das am Nabel adhärente Meckel'sche Divertikel erst nach der ersten Lebenszeit durch von aussen nach innen oder in umgekehrter Richtung fortschreitende entzündliche Processe eröffnet wurde. Die ganze Gruppe dieser Fisteln ist bereits oben näher erörtert worden (Cap. VI).

§. 130. b) Aus einem angeborenen Nabelschnurbruche entstandene Kothfisteln. Der angeborene Nabelschnurbruch kann bekanntlich entweder dadurch zu Stande kommen, dass die in früher Fötalzeit ausserhalb der Bauchhöhle gebildeten ersten Darmschlingen sich nicht in das Abdomen zurückziehen, sondern in der Nabelschnur liegen bleiben, oder dass noch während des intrauterinen Lebens Darmabschnitte aus der Bauchhöhle in die Nabelschnur eintreten. Es erstreckt sich dann eine Fortsetzung des Peritoneums als Bruchsack in

den Nabelstrang hinein, die von Bindegewebe und nach ihrer Spitze zu von der Nabelstrangsulze und dem Amnion überzogen wird. Der Bruch enthält entweder die Leber und den grössten Theil der Därme und ist dann sehr gross, oder es befinden sich nur wenige oder nur eine einzige Darmschlinge in ihm, und dann kann er bei der Geburt wegen seiner relativen Kleinheit leicht übersehen werden. — Für die Entstehung einer Kothfistel aus einem angeborenen Nabelschnurbruche sind zwei Möglichkeiten denkbar und auch beobachtet worden: beim Abfalle der Nabelschnur wird der Bruchsack eröffnet und es tritt ulceröse Perforation des Darmes ein, die fast stets durch Peritonitis zum Tode führt; oder aber beim Abbinden der Nabelschnur wird der im Bruche befindliche Darm mitunterbunden, es treten Incarcerationserscheinungen auf, und nur in seltenen Fällen kann durch Ausbildung einer Kothfistel der tödtliche Ausgang vermieden werden. — Es wird immer, wenn keine exacten anatomischen Untersuchungen ausgeführt wurden, schwierig sein, zu entscheiden, ob die Nabelkothfistel aus einem Nabelschnurbruche entstanden ist, oder ob nicht vielmehr eine Dottergangfistel vorliegt.

Man hat geglaubt, aus dem Vorhandensein von Einklemmungserscheinungen, wenn dieselben mit der Entleerung von Koth durch den Nabel zurückgingen, den Schluss ziehen zu dürfen, dass eine in einem Nabelschnurbruche gelegene Darmschlinge abgebunden sei, im Gegensatze zu der Abschnürung eines persistent gebliebenen Ductus vitellointestinalis, welche keine Einklemmungssymptome erzeugen soll. Sobald unmittelbar nach dem Anlegen der Nabelschnurunterbindung — besonders wenn dieselbe, wie es in der Patry'schen Beobachtung der Fall gewesen sein soll, ausnahmsweise nahe am Nabel ausgeführt wurde — Aufregung, Erbrechen, Obstipation und Meteorismus auftreten, ist es gewiss berechtigt, mit grosser Wahrscheinlichkeit einen abgebundenen Nabelschnurbruch anzunehmen, zumal wenn derartige bedrohliche Erscheinungen nach Abfall der Nabelschnur und Etablirung einer Kothfistel am Nabel verschwinden. So scheint es sich in dem eben erwähnten Patry'schen Falle verhalten zu haben.

2. Durch erworbene Anomalien bedingte, eigentliche erworbene Nabel-Kothfisteln.

§. 131. a) Aus einer gangränösen, erworbenen Nabelhernie entstandene Fisteln. In bekannter Weise kann auch am Nabel eine in einem Bruche gelegene, brandig gewordene Darmschlinge spontan, oder wenn sie nach der Herniotomie ausserhalb der Bauchhöhle liegen gelassen wurde, nach aussen perforiren, und es kommt dann zur Ausbildung einer Kothfistel oder eines Anus praeternaturalis.

§. 132. b) Nach Trauma entstandene Kothfisteln. Unter besonders günstigen Verhältnissen kann am Nabel oder an anderen Stellen der Bauchdecken bei perforirender Darmverletzung, wenn frühzeitig Verklebung des eröffneten Darmes mit der Bauchwand zu Stande kommt, der Darminhalt seinen Weg nach aussen nehmen. So wird

eine schwere Peritonitis vermieden und eine Nabel-, bezw. Bauchwand-Kothfistel gebildet.

§. 133. c) Relativ häufig entstehen am Nabel oder sonst an den Bauchdecken Kothfisteln durch im Darm befindliche Fremdkörper, wie Knochenstücke und ähnliche von aussen eingeführte Gegenstände, oder durch Koth- und Gallensteine. Man kann unterscheiden, je nachdem die Darmperforation innerhalb einer Hernie oder nach Verlöthung des Darmes mit der Bauchwand direct durch diese hindurch oder endlich durch Vermittelung eines circumscripten peritonitischen, bezw. eines Bauchdecken-Abscesses erfolgt. In letzteren Fällen werden aus der äusseren Perforationsöffnung Darm- und Abscessinhalt, also Koth und Eiter entleert. Hinsichtlich der Zeitfolge ist der Process dann so aufzufassen, dass zunächst der betreffende Fremdkörper den adhärenten oder vielleicht schon von einem peri- oder paraintestinalen Abscesse umgebenen Darmabschnitt verlässt, und dass dann erst allmählich der Durchbruch nach aussen sich vollzieht. — Blin unterscheidet eine besondere Art von Fistules pyostercorales, welche sich nach ihm am häufigsten in der Nabelgegend öffnen und dadurch ausgezeichnet sind, dass primär ein phlegmonöser Abscess vorhanden ist und erst secundär von diesem aus der Darm eröffnet wird. Vorzüglich sollen perinephritische Abscesse, eiterige Perityphlitiden, Iliacal- und Wurmabscesse diesen Verlauf nehmen. Fast immer handelt es sich dann um Perforation des Dickdarmes. — Beiläufig sei hier hervorgehoben, dass mitunter bei jenen durch Austritt eines fremden Körpers aus dem Darmcanale oder durch Perforation eines Eiterherdes in den Darm entstandenen Kothabscessen zur Zeit des Durchbruches nach aussen die Perforationsstelle des Darmes bereits wieder geschlossen sein kann. Dann wird durch die Bauchdecken zunächst kothiger Eiter, später aber, wenn die verklebte Oeffnung im Darme geschlossen bleibt, nur reiner Eiter abgesondert.

§. 134. d) Relativ häufig werden aus dem Nabel Spulwürmer theils lebend, theils abgestorben entleert, auch Bandwurmglieder hat man aus Bauchwandfisteln austreten gesehen. Von der in früherer Zeit öfter geäusserten Ansicht, dass Spulwürmer im Stande sein sollen, die gesunde Darmwand zu passiren — das Verhalten gewisser Würmer bei Thieren schien dafür zu sprechen (Miescher) — ist man jetzt mit Recht allgemein zurückgekommen, und auch bei den sogen. Wurmabscessen, d. h. ausserhalb des Darmes gelegenen, Würmer enthaltenden Eiterherden, scheinen die betreffenden Parasiten in ätiologischer Beziehung meist keine Rolle zu spielen. — Es wäre denkbar, dass ein Knäuel von todten Spulwürmern, welches ja unter Umständen im Stande ist, die Darmpassage vollkommen aufzuheben und Einklemmungserscheinungen hervorzurufen, sich an irgend einer Stelle des Darmcanales festsetzte und eine Ulceration erzeugte, durch welche die Würmer dann nach aussen heraustreten könnten. In der Mehrzahl der Fälle verhält sich aber offenbar die Sache so, dass zunächst eine Ulceration der Darmwand oder ein Kothabscess oder eine Kothfistel vorhanden ist, und dass erst nachträglich Würmer durch den erweichten oder perforirten Darm durchtreten. Gerade diejenigen Fälle, bei denen

man in einer Abscesshöhle Würmer fand, ohne dass eine Communication mit dem Darmcanale bestand, haben die Anschauung entstehen lassen, dass sich hier der Spulwurm durch die gesunde Darmwand activ durchgebohrt hätte, ohne eine Oeffnung zu hinterlassen. Wie die oben erwähnten seltenen Formen von Kothabscessen, bei denen die zunächst vorhanden gewesene Perforationsstelle des Darmes wieder verklebt, sind auch die hier in Rede stehenden Fälle aufzufassen; die Anwesenheit eines Spulwurms in dem Abscesse beweist eben nur, dass früher einmal eine Fistelöffnung im Darme bestanden hat.

§. 135. e) Von specifischen Erkrankungen der Darm- und Magenwand, die zu Kothfisteln am Nabel bezw. an den Bauchdecken führen können, sind die Tuberculose, das Carcinom und das Ulcus rotundum ventriculi zu nennen. Das tuberculöse Darmgeschwür kann mit der Innenfläche der Bauchwand verlöthen, die Entzündung geht alsdann auf letztere über, und es erfolgt entweder direct oder unter Vermittelung einer Abscesshöhle der Durchbruch nach aussen. — Nicht selten kommen Darmfisteln am Nabel gleichzeitig mit Perforation einer tuberculösen Peritonitis zu Stande; auch hier kann das Darmgeschwür das Primäre sein; aber es ereignet sich auch, dass in Folge von Bauchfelltuberculose oder von Tuberculose der Mesenterialdrüsen secundär die Darmwand von aussen nach innen durchbrochen wird. Es erfolgt dann entweder ein gewöhnlich rasch tödtlich endender Eintritt von Darminhalt in die freie Bauchhöhle, oder es entwickelt sich ein circumscripter Kothabscess, der sich nachträglich durch die Bauchwand nach aussen ergiesst — unter 30 von Ziehl zusammengestellten Fällen 18 Mal am Nabel, 2 Mal an anderen Stellen des Unterleibes. Auf diesem Wege kann eine spontane Ausheilung der Peritonitis eintreten (s. §. 143).

Durch Carcinom entstehen am häufigsten vom Magen aus Fisteln am Nabel; aber auch secundäre Carcinome, wie sie nicht selten am Nabel vorkommen, oder auch solche des Netzes und des Bauchfelles können, wenn sie benachbarte Darmschlingen oder den Magen in Mitleidenschaft gezogen haben, zur Entwickelung einer Darm- oder Magenfistel Veranlassung geben. — Auch das einfache Magengeschwür führt gelegentlich zu Verlöthung des Magens mit der Bauchwand, zu Perforation und Ausbildung einer Magen-Bauchwandfistel (v. Fillenbaum, Kiönig, Ladendorf). Middeldorpf hat 1860 47 Fälle von Magen-Bauchwandfisteln zusammengestellt, wovon 13 die Nabelgegend betrafen. — In einem von Rigler beschriebenen Falle war es bei einem 42jährigen Manne in Folge von Darmtuberculose mit tuberculöser Peritonitis zu Perforation des Colons und der Harnblase gekommen; aus 2 Fistelöffnungen in den Bauchdecken traten Koth und Urin aus.

B. Urinfisteln am Nabel.

1) Soweit dieselben auf einer anormalen Persistenz des Urachus beruhen, sind sie bereits ausführlich in Cap. VII behandelt worden.

2) Unabhängig vom Urachus.

§. 136. a) Bei extraperitonealer Blasenruptur kann oberhalb der Blase Urininfiltration bezw. eine Urincyste zu Stande kommen, die am Nabel aufbricht und dort eine Urinfistel entstehen lässt.

§. 137. b) Durch entzündliche Ulceration der Blasenwand entwickelt sich im prävesicalen Bindegewebe eine Phlegmone, die am Nabel perforirt; der Urin kann dann durch Vermittelung der Abscesshöhle am Nabel ausfliessen. So sind Harnsteine im Stande, Ulceration der Blase, Phlegmone und Nabel-Urinfisteln zu erzeugen. In dem Jakoby'schen Falle war Harnröhrenstrictur die Ursache für diesen Vorgang. — Es kann auch geschehen, dass ein im prävesicalen und präperitonealen Zellgewebe entstandener Abscess secundär Perforation der Blasenwand nach sich zieht und dann noch selbst am Nabel perforirt.

C. Nabelfisteln in Folge von Erkrankungen der Leber und der Gallenblase.

§. 138. 1) Leberabscesse treten relativ nicht selten mit den Bauchdecken in Beziehung und perforiren hier spontan oder werden künstlich geöffnet. Nach Rouis soll der Eiter auch im Stande sein, zwischen den Blättern des Ligamentum suspensorium hepatis sich nach dem Nabel hin zu senken und hier durchzubrechen. Rouis erwähnt kurz einen angeblich in dieser Weise zu deutenden Fall (?).

§. 139. 2) Wiederholt hat man vereiterte Echinococcuscysten der Leber am Nabel perforiren gesehen, und es erscheint diess bei den nahen Beziehungen der Leber zum Nabel durch das Ligamentum teres nicht auffallend. Die Beimischung von Bestandtheilen der Echinococcuscyste (Blasen, Haken, Membrantheile) zu dem aus der Perforationsöffnung am Nabel ausfliessenden Eiter sichert die Diagnose. In einem aus dem vorigen Jahrhunderte stammenden Falle von Guattani brach in der Lebergegend spontan ein Abscess durch, aus dem sich mehr als 300 Echinococcenblasen entleerten. Nach 3 Jahren trat Heilung der Fistel ein.

§. 140. Die Gallenblase perforirt relativ häufig am Nabel oder an anderen Stellen der Bauchwand, nachdem dieselbe, meist in Folge von Steinbildung bedeutend ausgedehnt, den Nabel erreicht hat und daselbst angewachsen ist. — Gewöhnlich wird nur der hydropische oder eiterige Inhalt entleert, Gallensteine passiren die Perforationsöffnung nur, wenn sie relativ klein sind; grössere müssen erst nachträglich auf operativem Wege, d. h. durch Spaltung der Fistel, entfernt werden. Es kann jedoch auch geschehen, dass die stark ausgedehnte, nicht mit der Bauchwand verwachsene Gallenblase an ihrem Grunde durch einen von den Concrementen erzeugten ulcerativen Process durchbrochen wird, und dass sich dann bei chronischem Verlauf ein Abscess bildet, der dem Aufhängebande der Leber folgt, zum Nabel herabsteigt und hier perforirt (Murchison, Bramann). Nicht selten hat man aus einem solchen direct oder unter Vermittelung einer Abscess-

höhle erfolgten Durchbruch der Gallenblase nach aussen zunächst nur eiterigen Ausfluss und erst später gallige Secretion und Ausstossung von Concrementen beobachtet (Murchison, Hertz). — Bramann nimmt in einem von ihm beschriebenen Falle mit ähnlichem Verhalten an, dass zur Zeit des Abscessdurchbruches durch den Nabel die Communication mit der Gallenblase schon beinahe ganz oder vollständig verheilt war — analog gewissen oben erwähnten Formen von Kothabscessen —, und dass dieselbe erst bei der nachfolgenden Operation zur Extraction eines Gallensteines wieder eröffnet wurde. — Der palpatorisch und percutorisch zu führende Nachweis, dass die hinter der Fistel gelegene Schwellung mit der Leber im Zusammenhange steht, ferner die Beschaffenheit des Fistelsecretes und die Anwesenheit von Concrementen sind neben der Anamnese für die Diagnose zu verwerthen.

D. Fisteln peritonealen Ursprunges.

§. 141. Bei hochgradigem Ascites wird sehr häufig eine Vortreibung des nachgiebigen Nabels beobachtet, die entweder einen mehr rundlichen oder mehr birnförmigen (mit nach aussen gerichteter Spitze), fluctuirenden, durchscheinenden Tumor darstellt. Bei starker Spannung kann es geschehen, dass Perforation und Fistelbildung erfolgen; in dem Falle van Horne schloss und öffnete sich die betreffende Fistel wiederholt. Brehm und Pineo-Hyannis theilen sogar Beobachtungen mit, bei denen nach Durchbruch des Ascites am Nabel Heilung eintrat. Eine von Henoch berichtete Krankengeschichte bildet den Uebergang zwischen den Fällen von Perforation eines Ascites und eines entzündlichen peritonealen Exsudates am Nabel:

Bei einem 8jährigen Knaben, der, wie sich bei der Section herausstellte, an Tuberculose des Bauchfelles litt, wurden wegen sehr hochgradigen Ascites 2 Mal mehrere Liter Flüssigkeit durch Punction entleert, dann liess der blasig vorgetriebene Nabel spontan von Zeit zu Zeit klares Serum austreten, wobei sich die Spannung des Leibes verminderte. 3 Monate später trat in Folge von Meningitis tuberculosa der Tod ein; der Bauch war immer schmerzlos gewesen, wie diess Henoch wiederholt bei tuberculöser Peritonitis beobachtet hat. In der Bauchhöhle fanden sich bei der Section nur etwa 100 gr ganz klarer, leicht gelblicher Flüssigkeit.

Es ist besonders interessant, dass trotz des mehrmonatlichen Aussickerns des Bauchhöhleninhaltes der Rest ungetrübt gefunden wurde, also nicht durch Infection von aussen verändert war.

§. 142. In Bezug auf die durch Peritonitis bedingten Fisteln am Nabel zeigen die verschiedenen Formen von Bauchfellentzündung ein verschiedenes Verhalten. Die acute Peritonitis scheint besonders gern im Kindesalter zu Vorstülpung des Nabels und Perforation desselben zu führen, und gar nicht selten tritt auf diese Weise Heilung ein. — Einzelne Autoren nehmen eine besondere, fast immer bei Mädchen zur Beobachtung kommende, sogen. idiopathische Peritonitis an, bei der besonders häufig der Nabel in Mitleidenschaft gezogen wird. Gauderon beschreibt 25 derartige Fälle, unter welchen 3 spontan zur Heilung kamen, weitere 8 nach Perforation des Nabels. Henoch registrirt in seinem Lehrbuche diese Angabe ohne weiteren Commentar

und führt selbst einen Fall an, wo bei einem 10jährigen Mädchen, nachdem es von einem grossen Hunde durch Herumtrampeln auf seinem Bauche arg misshandelt worden war, acute Peritonitis entstand, die mit Eiterdurchbruch durch den Nabel ihr Ende erreichte. — Bei Erwachsenen scheint die acute Peritonitis keine Neigung zum Durchbruch am Nabel zu besitzen.

§. 143. Von chronischen Formen der Peritonitis kommt in Bezug auf die Möglichkeit eines Durchbruches am Nabel in erster Linie die Tuberculose des Bauchfelles in Betracht. Henoch hat bei Kindern im letzten Stadium der Krankheit 4 Mal Perforation am Nabel nach aussen gesehen; in 2 Fällen, welche zur Section kamen, war es gleichzeitig zu Darmperforation gekommen; das eine Mal war die betreffende Darmschlinge am Nabel adhärent, das andere Mal nicht, sie öffnete sich vielmehr in einen umfänglichen, hinter dem Nabel befindlichen, rings durch Adhäsionen abgesackten Abscess, der sich nach aussen Bahn gebrochen hatte. — Auch bei Erwachsenen ist häufig die am Nabel durchgebrochene tuberculöse Peritonitis mit einer Darmfistel complicirt. — Ferner sei an dieser Stelle hervorgehoben, dass die Nabelgegend nicht selten eine für die Diagnose der Bauchfelltuberculose characteristische Veränderung zeigt, nämlich eine helle Röthe, die den Nabel wie einen Ring umgiebt und seitlich allmählich in die normale Farbe der Bauchhaut übergeht. Vallin, nach dessen Ansicht die tuberculöse Peritonitis ohne sonstige tuberculöse Erkrankungen auffallend häufig bei Soldaten vorkommen soll, hat auf dieses Symptom, welches entweder auf die nahe bevorstehende Perforation des Nabels hindeutet, oder aber ohne eine solche wieder langsam verschwindet, besonderen Werth gelegt. Bauer äussert sich in Ziemssen's Handbuch darüber folgendermassen: „Grosse Wichtigkeit hat dieses Symptom nicht, indem es bei Bauchfelltuberculose gar nicht häufig ist und weil es auch bei anderen chronischen Peritonitisformen, ja selbst in sehr seltenen Fällen bei Stauungsascites vorkommen kann."

§. 144. Erfolgt nach Eiterdurchbruch durch den Nabel Heilung, so wird es nicht immer leicht sein, eine bestimmte Ansicht darüber zu gewinnen, ob der Eiter von Phlegmone und Abscess der Bauchdecken oder von Peritonitis herstammt. War die Eiterung acut entstanden, so wird man bei Kindern immer eher an Peritonitis als an Bauchwandabscess denken. Hat vor der Perforation keine Ausdehnung der eigentlichen Nabelnarbe stattgefunden, und erfolgte der Durchbruch ausserhalb derselben, so spricht diess für Phlegmone; wenn dagegen die Nabelnarbe zunächst hernienartig vorgetrieben wurde und dann perforirte, so ist anzunehmen, dass der Eiter aus der Bauchhöhle stammt. Grosse Eitermengen lassen ihren Ursprung innerhalb des Peritoneums vermuthen; Härte und Infiltration der Bauchdecken, besonders wenn sie noch nach erfolgtem Durchbruch zurückbleiben, sprechen in zweifelhaften Fällen eher für Phlegmone.

Von Unterleibserkrankungen, welche in seltenen Fällen zu Perforation der Bauchdecken führen können, seien hier anhangsweise genannt: Kystome und Dermoide der Ovarien (s. S. 34) und die Extrauterinschwangerschaft (Schultze).

Capitel XI.

Geschwülste des Nabels.

1. Blut- und Lymphgefässgeschwülste.

§. 145. Man sollte erwarten, dass die sogen. fissuralen (Virchow) Teleangiectasien am Nabel häufiger zur Beobachtung kommen müssten, dennoch scheinen sie hier mindestens nur sehr selten vorzukommen, da in den Specialarbeiten über die Nabelkrankheiten und in den bekannteren klinischen Berichten keine entsprechenden Fälle mitgetheilt werden.

Tumoren, die sich dem Typus der cavernösen Angiome nähern, sind mehrfach am Nabel beobachtet worden, doch scheint es sich in den fraglichen Fällen immer um complicirtere Neubildungen gehandelt zu haben, da sie sowohl klinisch als histologisch von dem gewöhnlichen Bilde der Cavernome abwichen. Es kommen hier die Beobachtungen von Maunoir, Chassaignac, Lawton, Boyer und Colombe in Betracht.

Virchow erwähnt die ersten 3 dieser Fälle und äussert sich folgendermassen: „Vergleiche ich diese Fälle mit einem von mir beschriebenen, wo neben dem Nabel bei der Geburt eine hochrothe Geschwulst von 6 cm Länge hervorhing, die sich als teleangiectatisches Myxosarcom auswies, so möchte ich glauben, dass auch jene Fälle keine eigentlichen Angiome betrafen.“ Die von Virchow beobachtete Nabelgeschwulst wird von ihm an anderer Stelle in folgender Weise characterisirt: „Das Ganze erwies sich also als ein dem Nabelstrang selbst analog gebautes (omphaloides), hyperplastisches, jedoch mehr nach dem Habitus eines Spindelzellensarcoms entwickeltes Gewebe“ (s. §. 156). Ein Fall von unzweifelhaftem, uncomplicirtem cavernösem Angiom des Nabels ist mir nicht bekannt.

§. 146. Köberlé berichtet über eine excessive Entwickelung der subumbilicalen Lymphgefässe bei grossen Ovarialcysten; es soll sich in diesen Fällen eine Geschwulst am Nabel ausbilden können, die ausschliesslich durch sackförmige Erweiterungen der Lymphgefässe zusammengesetzt ist (Lymphocele umbilicalis). Köberlé hat 2 Mal diese Geschwülste im Anschluss an die Ovariotomie exstirpirt; eine derselben hatte einen Durchmesser von 8 cm.

2. Granulome des Nabels[1]).

§. 147. Aetiologie. Unter physiologischen Verhältnissen vertrocknet bekanntlich derjenige Theil der Nabelschnur, welcher nach der Abnabelung noch übrig geblieben ist, nachdem gleichzeitig mit der Geburt die Blutcirculation in ihm aufgehört hat; und er wird, indem sich im Niveau des Nabels eine Demarcationslinie entwickelt, unter mässiger Secretion etwa am 5. oder 6. Tage abgestossen. Am Nabelringe pflegt dann noch eine Zeit lang die bei der Demarcation gebildete Granulationsschicht zu nässen, bis zwischen dem 10. und 20. Lebenstage die Ueberhäutung und damit die Bildung der Nabelnarbe vollendet ist. Gelegentlich — nach Hennig 1 Mal auf 1500 kranke Kinder — kommt es nun vor, dass die Granulationen wuchern und geradezu eine kleine Geschwulst darstellen. Vermuthlich werden hier dieselben Einflüsse im Spiele sein, die auch sonst wuchernde Granulationen hervorrufen, also im Wesentlichen Entzündungsreize, theils durch mechanische Insulte, theils durch Infection bedingt. Hennig betont, dass die Granulationsgeschwulst des Nabels meist unter dessen Falten verborgen ist, selten aus ihnen hervorragt, was wohl so gedeutet werden muss, dass nach seiner Beobachtung die Neubildung häufig mit dem trichterförmigen, tiefliegenden Nabel zusammentrifft, bei welchem ja besonders günstige Bedingungen für das Zustandekommen mechanischer und infectiöser Entzündungsreize vorhanden sind. Man hat diese kleinen Geschwülstchen als Nabelschwamm, Fungus umbilici, Sarcomphalus, Fleischnabel, oder auch als Exomphalus polyposus bezeichnet — Namen, die auch für die an früherer Stelle erörterten Enteroteratome zum Theil in Anwendung gekommen sind; ihr Wesen wird am Besten durch die Bezeichnung Granulome characterisirt.

§. 148. Symptome. Die Granulome erreichen fast immer nur Erbsengrösse, weil einfache Granulationen ja in ihrem Wachsthum beschränkt sind, und weil auch äussere Einwirkungen, wie die Reibung der Kleidungsstücke, sie ein bestimmtes Grössenmass nicht überschreiten lassen. Sie stellen sich als knopfförmige, hochrothe, schleimig-eiterige Flüssigkeit an ihrer Oberfläche secernirende Gebilde dar, die nicht selten gestielt sind. Offenbar letzteres dann, wenn durch narbige Annäherung der Wundränder die Basis der kleinen Geschwulst eine Einschnürung erfährt, wie es auch sonst, z. B. an heilenden Fisteln, beobachtet wird. Den Epidermiszellen der Nabelhaut gelingt es gewöhnlich nicht, auf den Granulomen durch Hinaufwachsen festen Fuss zu fassen, und nur vereinzelt wird von einer theilweisen Ueberhäutung der Geschwülstchen berichtet (Küstner).

§. 149. Diagnose. In diagnostischer Beziehung ist zu bemerken, dass gewöhnlich zuerst ein länger dauerndes Nässen am Nabel, welches Flecken in der Wäsche erzeugt und oft zu Eczem der Nabelum-

[1]) Dieselben sollen im Folgenden, weil sie kein besonderes chirurgisches Interesse darbieten, nur kurz abgehandelt werden.

gebung Veranlassung wird, eine genauere Untersuchung des Nabels veranlasst. Bei trichterförmigem, mit entzündlich geschwellten Rändern versehenem Nabel kann es dann schwierig werden, sich einen genügenden Ueberblick über die Nabelwundfläche zu verschaffen und hier kleine Granulationsgeschwülste zu entdecken. Verwechselungen sind mit Papillomen und Enteroteratomen möglich, wie diess bei der Besprechung der letzteren bereits erwähnt wurde.

§. 150. Der typische Verlauf der Granulome des Nabels ist der, dass sie sich vollkommen zurückbilden, indem sie vertrocknen und abfallen; danach kommt eine ganz normale Nabelnarbe zur Ausbildung. Seltener schrumpfen sie allmählich bis auf ein geringes Volumen und werden von Epidermis überzogen; in diesem Falle können kleine, dem Molluscum pendulum ähnliche Hautanhängsel für das spätere Leben am Nabel zurückbleiben (Heineke). Küstner hat bei zwei Schwangeren kleine Geschwülstchen, deren Entstehung er in dieser Weise auffasst, beobachtet.

§. 151. Histologisches. Die Nabelgranulome sind wiederholt microscopisch untersucht worden; man findet die Bestandtheile der Granulationen: äusserlich zahlreiche Gefässe und Rundzellenanhäufung, in den tieferen Schichten junges Bindegewebe. Ganz isolirt steht die Angabe von v. Hüttenbrenner da, welcher reine Granulationsgeschwülste „bis jetzt“ (1888) nicht gefunden und in den Nabelgranulomen Drüsen, wenn auch nicht sehr zahlreich, gesehen haben will; dieselben liessen sich in keinem Falle bis zur Oberfläche verfolgen und zeigten auch keine bestimmte Gesetzmässigkeit in Bezug auf Zahl und Anordnung. v. Hüttenbrenner spricht von einem sarcomatösen Grundgewebe, in dem lange, meist der Längsachse der Geschwulst parallel liegende schlauchförmige, mit mehrschichtigem, cubischem Epithel ausgekleidete Drüsen vorhanden sein sollen, die seiner Auffassung nach auf übriggebliebene Reste der Allantois (Urachusgang) zurückzuführen sind. Er nennt die Granulome desshalb Adenosarcome. — Seine Beschreibung ist durchaus nicht einwurfsfrei.

§. 152. Behandlung. Durch Reinhalten, antiseptische Behandlung und schützende Bedeckung des in der Abstossung begriffenen Nabelstumpfes kann prophylactisch infectiösen und mechanischen Einflüssen und damit der Entwickelung eines Granuloms vorgebeugt werden. Wenn dasselbe erst ausgebildet ist, so muss auch zunächst in derselben Weise vorgegangen werden, um die Ursachen der Erkrankung zu beseitigen, und dann kann durch Aetzungen mit dem Höllensteinstifte der natürliche Heilungsverlauf beschleunigt werden. Auch das Umlegen eines Fadens um die Basis des Granuloms, worauf dasselbe nach einigen Tagen abfällt, ist oft zur Anwendung gekommen. Am schnellsten führt die Abtragung mit der Scheere zum Ziel; die Blutung pflegt dabei nur äusserst gering zu sein und ist durch mässige Compression oder schwache Aetzung leicht zum Stehen zu bringen.

3. Atherome und Dermoide, s. Cap. IV 1a.

4. Cysten des Nabels.

§. 153. Ausser den bereits erwähnten Dottergangcysten sind von Lotzbeck, v. Wyss, Roser, Fano und Ramonet Cysten der Bauchdecken in der Nabelgegend beschrieben worden, deren Deutung sehr schwierig ist.

In Lotzbeck's Falle handelte es sich um eine durch v. Bruns exstirpirte, ca. faustgrosse, multiloculäre Cystengeschwulst bei einem 2½jährigen Mädchen, die bereits unmittelbar nach der Geburt in Wallnussgrösse bemerkt worden war. Sie enthielt theils helle, bernsteingelbe, etwas alcalische, theils dickliche, honigbraune, gallertige Flüssigkeit. Die Geschwulst lag zwischen Haut und Rectusaponeurose. Die bindegewebige Wand der Cysten enthielt kleine Faserknorpeleinlagerungen und war mit einfachem und geschichtetem Pflasterepithel ausgekleidet. Im Inhalte wurden Fett, Cholestearin und zahlreiche Zellen gefunden.

v. Wyss fand bei der Section eines Erwachsenen etwas seitlich von der Linea alba und ca. 1 Zoll oberhalb des Nabels zwischen Musculatur und Peritoneum eine bohnengrosse Cyste, die mit graugelbem, zähem, trübem Schleim angefüllt war. Dieser enthielt sehr zahlreiche homogene, glänzende Kugeln (Colloidmasse); daneben cylindrische Flimmerzellen, welche auch die bindegewebige Wand der Cyste auskleideten.

Roser band bei einem Kinde eine taubeneigrosse, von Granulationsgewebe überzogene, aus dem Nabelring hervorragende Cyste ab und exstirpirte sie. Er fasst die Cyste als abgeschnürten, angeborenen Nabelbruchsack auf.

Die Fälle von Fano und Ramonet sind diagnostisch und anatomisch sehr zweifelhaft.

5. Papillome des Nabels.

§. 154. Unter dem Begriffe Papillome der äusseren Haut werden bekanntlich die Hautwarzen (Verucae), die spitzen Condylome an den Genitalien und die eigentlichen papillomatösen Neubildungen, auch Blumenkohlgeschwülste genannt, zusammengefasst. Die letzteren bestehen meist aus mehreren einzelnen Läppchen, die ihrerseits ein Agglomerat zahlreicher gewucherter, dendritisch verzweigter Hautpapillen darstellen. Mit Vorliebe entstehen sie an Stellen der Haut, welche dem Einflusse äusserer Reize in bevorzugtem Masse ausgesetzt sind, und so giebt eine tiefliegende Nabelnarbe, die ja so häufig Excoriationen und Ulcerationen aufweist, einen besonders günstigen Boden für die Entwickelung von papillomatösen Wucherungen ab. Wenn unter dem Fortwirken äusserer Reize die auf der Oberfläche des Papilloms sich abstossenden Epithelien in den Buchten und Vertiefungen zwischen den gewucherten Papillen liegen bleiben, sich zersetzen und faulen, so kommt es leicht zum Nässen, zur Ulceration der Geschwulst. In dieser Weise kann sich eine übelriechende Secretion der Geschwulstoberfläche einstellen, die unter lebhaften Schmerzen den Patienten sehr belästigt und nur durch Entfernung der Neubildung beseitigt werden kann.

In einem von Nicaise genauer berichteten Falle hatte die Erkrankung mit leichtem Jucken am Nabel und der Entwickelung granulationsähnlicher Wucherungen in der Tiefe des Nabeltrichters begonnen, aus denen allmählich ein nussgrosser, aus mehreren Lappen bestehender, papillomatöser Tumor hervorging. Da die microscopische Untersuchung eines kleinen exstirpirten Stückchens der Neubildung zu der Diagnose Carcinom geführt hatte, so nahm Nicaise eine totale Exstirpation sammt dem ihre hintere Fläche bekleidenden Peritoneum vor und erzielte dauernde Heilung. Bei der nachträglichen nochmaligen genaueren Untersuchung zeigte es sich, dass kein Carcinom, sondern ein Fibropapillom vorgelegen hatte. Es war an der Basis der Geschwulst eine besondere, bindegewebige Wucherung vorhanden, welche das Peritoneum in Mitleidenschaft gezogen hatte.

Küster hat in einem analogen Falle, bei welchem die einfach papillomatöse Geschwulst ulcerirt war und sich durch übelriechende Secretion auszeichnete, den Nabelwulst zu beiden Seiten des Tumors gespalten, um Zugang zu der in der Nabelvertiefung verborgenen Basis der Geschwulst zu erlangen, und dann dieselbe flach abgetragen, den zurückgebliebenen Rest mit dem Höllensteinstifte und nachträglich noch mit Salpetersäure geätzt und ebenfalls Heilung erzielt, ohne das Peritoneum zu eröffnen.

Dieses letztere Verfahren dürfte sich besonders empfehlen, da gerade bei Ulceration eines solchen Papilloms und gleichzeitiger fauliger Secretion die Eröffnung der Bauchhöhe erhöhte Gefahren in Bezug auf Infection mit sich bringt. — Rizzoli behandelte bei einer 51jährigen Frau ohne blutige Operation ein ulcerirtes Papillom des Nabels mit Chlorzinkpaste und erzielte Heilung.

6. Hauthorn am Nabel.

§. 155. Eine sehr interessante Beobachtung machte Hennig bei einer jungen Americanerin. Dieselbe trug seit ihrer Kindheit in der Nabelfalte ein Hauthorn. Es war 2 cm lang, 1 cm dick und kegelförmig, sanft gebogen; die Spitze sass, concentrische Lagen zeigend, schräg auf. Im 8. Monate ihrer ersten Schwangerschaft fiel das Horn von selbst ab; es wird in der pathologisch-anatomischen Sammlung zu Leipzig aufbewahrt (1874).

7. Fibrome und Sarcome, s. Cap. IV 2c und d.

8. Myxome des Nabels.

§. 156. Es wurde bereits bei den Desmoiden der Bauchdecken erwähnt, dass die sarcomatösen Formen derselben nicht selten theilweise myxomatöses Gewebe enthalten. Virchow beschreibt einen eigenthümlichen Nabelanhang von einem Neugeborenen, der einen zusammengesetzten, mehr organoiden Bau hatte und gleichsam als accessorisches Nabelstranggebilde aufgefasst werden konnte. Neben Fettgewebe und sehr grossen Gefässen enthielt der Tumor ein Geflecht aus Spindelzellen mit schleimig-faseriger Intercellularsubstanz. Virchow spricht sich für die Diagnose eines teleangiectatischen Myxosarcoms aus (s. §. 145). Er erwähnt ferner Fälle von Leydhecker und Bryant, die vielleicht als myxomatöse Geschwülste des Nabels gedeutet werden können.

Das Prototyp des embryonalen Bindegewebes, wie es in characteristischer Weise die Myxome zusammenzusetzen pflegt, ist in der

sogen. Wharton'schen Sulze des Nabels gegeben, und so erscheint es verständlich, wenn gerade am Nabel durch Hyperplasie von Resten derselben Myxome zur Entwickelung kommen können. O. Weber beschreibt 3 einschlägige Tumoren, die von Kindern durch Exstirpation gewonnen wurden (Fischer-Cöln, Busch, Weber). Es handelte sich um circumscripte, rundliche Geschwülste der Nabelnarbe. In Busch's Falle war der gänseeigrosse Tumor oberflächlich ulcerirt und umschloss mehrere bis haselnussgrosse Atherome. — Recidive wurden in Weber's Fällen nach der Exstirpation nicht beobachtet.

9. Carcinome des Nabels.

Die Carcinome am Nabel kommen bei weitem häufiger secundär bei krebsiger Erkrankung der verschiedenen Organe der Bauchhöhle als primär zur Beobachtung.

a) Primäre Carcinome der Nabelhaut.

§. 157. Die primären epithelialen Carcinome der Haut des Nabels entstehen nicht gerade selten bei älteren Leuten. Sie zeichnen sich in ihren Erscheinungen nicht wesentlich von den Hautcarcinomen an anderen Körperstellen aus, wachsen im Allgemeinen langsam, sind meistens schmerzlos und ulceriren frühzeitig, wobei häufig papillomatöse Wucherungen auf der Geschwürsfläche emporwachsen. Die carcinomatöse Neubildung kann sich der Fläche nach in der Umgebung des Nabels verbreiten, doch besteht grosse Neigung, nach der Tiefe zu fortzuschreiten und das Peritoneum in Mitleidenschaft zu ziehen; auch kann dann das Netz mit dem von der Geschwulst durchwachsenen Peritoneum verlöthen und auf diese Weise mitbetheiligt werden (Desprès, Péan-Villar). Auch ein Hervortreten der ulcerirten Geschwulst vor die Bauchdecken, wo es zu einer Stielbildung kommen kann (Desprès), ist mehrfach beobachtet worden. — Die Lymphdrüsen der Leisten- oder Achselgegend pflegen bei den Nabelcarcinomen nicht ergriffen zu werden.

§. 158. Ob am Nabel ausser den eigentlichen Hautcarcinomen primär auch noch andere Formen von Carcinom vorkommen, welche in tieferen Gewebsschichten des Nabels ihre erste Entwickelung finden, erscheint durchaus zweifelhaft. Besonders sind die Fälle von Wilms-Küster und Hue-Jacquin, welche Villar u. A. in diesem Sinne deuten, keineswegs einwurfsfrei; in dem ersteren wurde weder Exstirpation noch microscopische Untersuchung der Geschwulst ausgeführt, auch ist der primäre Character derselben nicht sicher gestellt, und die Hue-Jacquin'sche Beobachtung muss vielleicht als Myxom aufgefasst werden. — Es wird dann, zumal in der französischen Litteratur, häufig eine gelegentliche Aeusserung Waldeyer's citirt und zur Unterstützung der Ansicht, dass ausser den Hautcarcinomen auch von den tieferen Nabelschichten ausgehende primäre Carcinome vorkämen, verwerthet. Waldeyer sagt in seinem bekannten Vortrag „Ueber den Krebs" bei Erörterung der Cohnheim'schen Geschwulsttheorie: „Ich erinnere

ferner an die Krebse der Nabelgegend, welche nicht selten ihre Entstehung den in der Nabelnarbe abgekapselten Epithelien verdanken.“ Man hat diesen Ausspruch so ausgelegt, als wolle Waldeyer mit demselben ein ätiologisches Moment für in den tieferen Schichten der Nabelgegend zur Entstehung kommende Carcinome beibringen. — Bei einer Besprechung, welche ich dieserhalb mit Herrn Geheimrath Waldeyer hatte, erklärte er mir, dass er bei den citirten Worten nur die Aetiologie der Hautcarcinome des Nabels im Auge gehabt habe. Er meint, dass durch den Vernarbungsprocess des Nabels leicht Epithelien der Haut, ohne dadurch den Zusammenhang mit dem Hautepithelstratum aufzugeben, zapfenartig gegen die tieferen Theile hin verzogen und verschoben werden könnten, und dass diese vielleicht in besonders hohem Masse zur Proliferation, zur Carcinomentwickelung disponirt wären. Waldeyer gibt zu, dass der Ausdruck „abgekapselt“ (englobées, wie man ihn in der französischen Litteratur übersetzt hat) leicht missverständlich werden kann; er versteht in diesem Falle darunter, wie gesagt, nicht von der Haut gänzlich abgetrennte, sondern nur aus der Ebene des Hautepithellagers etwas herausgeschobene, aber mit demselben noch verbundene Zellen. — Die Aeusserung Waldeyer's soll also keineswegs das Vorkommen anderer primärer Carcinome der Nabelgegend, als der von der Haut derselben ausgehenden Formen, bestätigen und darf demnach auch nicht für eine solche Auffassung als unterstützend verwerthet werden.

§. 159. Der Verlauf der primären Carcinome der Nabelhaut bietet gegenüber den gleichen Geschwülsten an anderen Körpergegenden keine Besonderheiten dar; eine Hauptgefahr besteht in dem Auftreten von Peritonitis, die durch Weiterfressen des jauchigen Geschwüres nach der Tiefe zu zur Ausbildung gelangen kann.

§. 160. In ätiologischer Beziehung betont Blum die narbige Beschaffenheit der Nabelhaut und die Neigung aller Narben zur carcinomatösen Neubildung. Auch kommen gerade am Nabel zahlreiche Reizzustände, die durch Unreinlichkeit, Anwesenheit von Fremdkörpern oder von zersetztem Sebum bedingt sein können, als Gelegenheitsursachen in Frage.

In einem von Bérard beobachteten Falle, welcher nicht zur Operation kam, hatte der als Carcinom aufgefasste, nicht ulcerirte Tumor des Nabels die Grösse eines mittleren Apfels, war von harter Consistenz und ähnlich einem Pilz gestaltet. Die Oberfläche wurde nicht von normaler Haut gebildet, sondern hatte die Beschaffenheit einer Narbe, so dass Bérard glaubt, es handle sich um eine Hypertrophie und carcinomatöse Degeneration der eigentlichen Nabelnarbe.

§. 161. Die Diagnose der Narbelcarcinome muss auf die bekannten Erscheinungen Rücksicht nehmen, welche Krebsgeschwülste und -geschwüre von anderen Neubildungen und Geschwüren unterscheiden lassen. Am ersten kann die Trennung von gutartigen papillomatösen Wucherungen schwierig werden; hier wird besonders die Beschaffenheit der Basis, auf welcher sich die Neubildung entwickelt hat, zu berücksichtigen sein: für Carcinom ist eine mehr oder weniger weit greifende, harte Infiltration characteristisch. — Die Ausdehnung, welche

das Carcinom nach der Tiefe zu genommen hat, wird bei einigermassen fettleibigen Personen nur annähernd durch die Palpation festgestellt werden können. Nélaton hat angegeben, dass die Gewebe in der Umgebung des Nabels ihre gewöhnliche Geschmeidigkeit einbüssen, wenn ein Nabelcarcinom das Bauchfell in Mitleidenschaft gezogen hat; es soll dann nach ihm schwer sein, eine Falte in der Nabelgegend zu erheben.

§. 162. Die Prognose der Exstirpation eines Nabelcarcinoms lässt sich nach dem geringen, in der Litteratur vorliegenden Material nicht sicher beurtheilen. Ein Theil der Fälle endete tödtlich durch Peritonitis, bei anderen trat bald Recidiv auf; nur wenige Heilungen von längerer Dauer sind verzeichnet (Dolbeau). Wenn durch strenge Asepsis eine Infection der geöffneten Bauchhöhle vermieden und der Tumor frühzeitig und genügend weit im Gesunden operirt wird, so dürfte sich auch am Nabel die relativ günstige Prognose der Hautcarcinome bewähren.

§. 163. Für die Behandlung der primären Nabelcarcinome kann nur die Exstirpation in Frage kommen. Es ist freilich von v. Volkmann über einen Fall berichtet worden, wo es bei einem angeblich papillären Cancroid des Nabels, das keinerlei Infiltration nach der Tiefe zu zeigte, gelang, durch Auskratzung mit dem scharfen Löffel und starke Höllensteinätzung Heilung zu erreichen. Als der Patient nach $^3/_4$ Jahren starb, war noch kein Recidiv des Cancroides eingetreten. — Bei der Exstirpation muss man unter allen Umständen darauf gefasst und entsprechend vorbereitet sein, dass das Peritoneum verletzt wird. Der Mangel an subcutanem Gewebe am Nabel und die Anheftung des Peritoneum parietale an der Hinterfläche des Nabels bewirken einmal, dass die Bauchdecken hier ganz besonders dünn sind, und setzen ausserdem den Nabel in eine sehr enge anatomische Beziehung zum Peritoneum. So erklären sich die bereits erwähnten Thatsachen, dass das primäre Nabelcarcinom sehr leicht auf das Bauchfell übergreift und ferner, dass bei der Exstirpation selbst oberflächlich gelegener derartiger Neubildungen so häufig das Peritoneum verletzt wird. Tillaux meinte sogar, dass es bei operativer Entfernung eines Tumors der Nabelnarbe unmöglich sei, die Eröffnung der Peritonealhöhle zu vermeiden, weil am Nabel in der Tiefe die Serosa der Haut adhärirt. Dagegen ist zu bemerken, dass z. B. im Falle Segond-Potheret (von Villar citirt) das Carcinom in Trichterform excidirt wurde, ohne das Bauchfell zu eröffnen. — Wenn eine flächenhafte Verwachsung der Neubildung mit dem Peritoneum vorliegt, so wird es sich empfehlen, die Schnitte, welche innerhalb der Haut den Tumor umgreifen, bis in die Bauchhöhle zu vertiefen und so alles Erkrankte im Zusammenhang zu exstirpiren, in ähnlicher Weise, wie es für die Operation der mit dem Bauchfelle verwachsenen Fibrome und Sarcome der Bauchdecken früher beschrieben wurde. Dabei ist besonders auf das Ligamentum suspensorium hepatis zu achten; dieses muss, wenn der Tumor sammt seiner hinteren Peritonealunterlage entfernt ist, in die Wunde vorgezogen werden, damit man sich durch Unterbindung oder Umstechung der in demselben zum Nabel verlaufenden Arterie versichern kann. —

Findet sich das Netz mit der Hinterfläche der Geschwulst verwachsen, so muss die adhärente Partie, da sie wohl immer auf carcinomatöse Infection verdächtig ist, abgebunden und exstirpirt werden. Der Netzstumpf wird dann am Besten versenkt und soll nicht, wie es Tillaux Després gegenüber mit Recht tadelnd hervorhebt, in der Wunde fixirt werden. — Der durch die Operation entstandene Defect der Bauchdecken muss, wenn es irgend möglich ist, nach den Regeln, wie sie früher für die Behandlung der Desmoide besprochen wurden, geschlossen werden. — Für den Fall, dass die Ausdehnung des Carcinoms an und für sich die Mitentfernung des sehnigen Nabelringes nicht nothwendig macht, empfiehlt es sich doch, sobald eine Eröffnung der Bauchhöhle nicht vermieden werden kann, den Nabelring zu umschneiden und zu entfernen, weil auf diese Weise eine für die Heilung günstigere Wunde geschaffen und ausserdem der späteren Entstehung von Nabelhernien vorgebeugt wird.

Bei fettleibigen Individuen, bei welchen in Folge des stark entwickelten ringförmigen Hautwulstes um die Nabelnarbe diese besonders tief liegt, kann es erwünscht sein, Methoden in Anwendung zu bringen, die den eigentlichen Nabel besser zugänglich machen. Schon Fabricius Hildanus (1646) hatte ein schüsselförmiges Instrument („speculum umbilici") mit durchbrochenem Boden construirt, welches auf den Ringwulst aufgesetzt wurde, so dass dieser in die Tiefe gedrückt und die erkrankte Nabelnarbe durch das in der Mitte der Schüssel befindliche Loch nach vorn durchgepresst wurde. An Stelle dieses Verfahrens empfiehlt Küster, den Hautwulst des Nabels in beliebiger Richtung durch einen diametralen Schnitt, welcher der Nabelnarbe entsprechend in der Mitte zu unterbrechen ist, in 2 gleiche Hälften zu theilen. Ist dann nach Auseinanderhalten der Wundränder die Nabelnarbe noch nicht genügend zugänglich, so kann durch Abtragung der beiden Hälften des Hautwulstes noch mehr Platz geschaffen werden, um, wenn ein gutartiger Nabeltumor oder ein kleines Carcinom vorliegt, die Exstirpation durch flache Abtragung, event. ohne Verletzung des Peritoneums ausführen zu können.

b) Secundäre Carcinome des Nabels.

§. 164. Secundäre Carcinome des Nabels, die als Metastasen von Krebsen der verschiedenen Organe des Unterleibes auftreten, lassen sich meist scharf von den primären Carcinomen trennen. Die letzteren besitzen die anatomische Structur der Hautkrebse und verlaufen unter dem Bilde des carcinomatösen Hautgeschwüres, während die Krebsmetastasen in den tieferen Schichten des Nabels wohl meist am Peritoneum als Knoten beginnen und erst allmählich sich nach der Oberfläche des Nabels hin weiterentwickeln. Sie lehnen sich natürlich in ihrem histologischen Bau eng an den Tumor an, dessen Metastasen sie darstellen, und haben desshalb, übereinstimmend mit dem betreffenden Organcarcinom, am häufigsten den Character der Cylinderzellenkrebse. — Es sind nach Krebserkrankung der verschiedensten Bauchorgane secundäre Nabeltumoren beobachtet worden; so nach Carcinom der Leber, des Magens, des Darmes, des Netzes, des Uterus, der Ovarien, des Peritoneums.

§. 165. Die secundären Nabelcarcinome gewinnen in diagnostischer Beziehung zuweilen eine grosse Bedeutung. Ich wurde zuerst durch Herrn Geheimrath Kussmaul darauf aufmerksam gemacht, dass es in Fällen, wo Symptome der Erkrankung eines Bauchorganes vorhanden sind, wo dagegen durch die Palpation keine deutliche Veränderung an demselben constatirt werden kann, zuweilen möglich ist, aus der Anwesenheit einer palpabeln Nabelmetastase die Diagnose auf carcinomatöse Erkrankung des betreffenden Organes zu begründen. Kussmaul untersucht seit längerer Zeit bei solchen Patienten besonders genau den Nabel auf etwaige Tumorbildung. — Ich sah in seiner Klinik einen 56jährigen Patienten, der wegen Icterus Aufnahme gefunden hatte. An der Leber liess sich weder percutorisch noch palpatorisch etwas Abnormes nachweisen. Dagegen konnte aus einem in der Tiefe des Nabels gelegenen, etwa bohnengrossen harten Tumor die Wahrscheinlichkeitsdiagnose auf Carcinom der Leber oder der Gallenblase gestellt werden. Im weiteren Verlaufe wurde es auch möglich, Vergrösserung und unregelmässige, höckerige Begrenzung der Leber nachzuweisen. — Die Section ergab Carcinom der Gallenblase mit Metastase am Nabel.

Herr Dr. A. Cahn hat mir folgende hierher gehörige Fälle seiner Beobachtung gütigst zur Verfügung gestellt:

„1) L. in S., 58 Jahre alt. Lange Appetitlosigkeit, Hinfälligkeit, im Laufe des Sommers 1888 allmählich zunehmend. Im Herbst Oedeme der Unterextremitäten, auf Varicen bezogen; später hie und da eine Spur Eiweiss. Diagnose: wahrscheinlich Nephritis chronica. — Als ich den Patienten sah, war Urin eiweissfrei; es bestanden Oedeme der Beine, des Scrotums, der Bauchhaut, Ascites, complete Appetitlosigkeit und Verstopfung. — Am Nabel nach oben ein harter, höckeriger Halbring zu fühlen; bei tiefem ballotirendem Palpiren wird Lebervergrösserung constatirt; Leber sehr hart. — Diagnose: Carcinoma hepatis et peritonei, höchst wahrscheinlich durch Carcinoma stomachi (kleine Curvatur) verursacht. — Tödtlicher Verlauf.

2) Mann von 45 Jahren. Längere Zeit Erbrechen, Aufstossen, Appetitlosigkeit, Magendruck. Hochgradige Abmagerung; grosser, fluctuirender Bauch; Magen entleert sich nicht über Nacht. Farbstoffreaction im Mageninhalt anfangs vorhanden, verschwindet während der Beobachtung. In Folge des Ascites keine abnorme Resistenz innerhalb des Bauches zu constatiren; dagegen im Nabel höckerige Geschwulst von der Grösse und Gestalt einer Erdbeere; in der Nachbarschaft eine fünfmarkstückgrosse derbe Platte. — Diagnose: Carcinoma pylori et peritonei. — Tödtlicher Verlauf.

3) 34jähriger Mann. Starker Icterus mit sehr empfindlicher, grosser, nicht höckeriger Leber; Schmerzanfälle. Diagnose des eingekeilten Gallensteines muss fallen, da um den Nabel herum eine derbe Geschwulst wie eine thalergrosse Platte mit buchtigen Rändern tastbar ist. Sehr geringer Ascites. — Wahrscheinlich primäres Carcinom der Gallenwege (Gallenblasentumor unter der Leber verborgen). — Wahrscheinlich tödtlicher Verlauf (nicht selbst beobachtet).“

In der Litteratur finden sich einige ähnliche Beobachtungen: Wulckow beschreibt einen Fall von weichem Markschwamm des Magens, der einen isolirten, metastatischen Tumor desselben Characters im Unterhautzellgewebe des Nabels zur Folge hatte. Intra vitam war durch die Palpation nur der Nabel-, nicht der Magentumor nachweisbar gewesen. Weitere derartige Beobachtungen sind von Damaschino-Villar und Liveing gemacht worden. Villar berichtet über einen Fall von Le Fort, wo ein Magencarcinom ganz latent ohne Verdauungsstörungen und ohne Erbrechen verlief, dagegen frühzeitig eine Nabel-

metastase erzeugte; erst später kam es auch zu secundären Lebertumoren. Die Section klärte den Sachverhalt auf. — Auch wenn gleichzeitig mit dem Nabeltumor eine Geschwulst im Bauchraume gefühlt wird, kann ersterer doch insofern für die Diagnose von grosser Wichtigkeit werden, als der Character des Haupttumors dadurch unter Umständen entschieden wird. In einem von Küster beobachteten Falle handelte es sich um eine zweifelhafte Ovarialgeschwulst; die Constatirung eines harten Knotens am Nabel führte zu der Annahme, dass ein primäres Carcinom des Ovariums vorläge, was durch die Section bestätigt wurde.

§. 166. Den secundären Nabelcarcinomen wird von Damaschino eine besonders schlechte prognostische Bedeutung beigelegt; er meint, dass das Auftreten derselben wohl immer als Zeichen einer allgemeinen carcinomatösen Peritonitis zu betrachten und der Tod bald zu erwarten sei. Diess mag für die nach primären Carcinomen der Geschlechtsorgane erfolgenden Nabelmetastasen richtig sein; aber von der Leber und der Gallenblase aus kann direct durch das Ligamentum suspensorium ein Carcinomkeim nach dem Nabel hingelangen und sich hier weiterentwickeln, ohne dass gleichzeitig oder bald darauf eine allgemeine krebsige Peritonitis zu entstehen braucht; auch vom Magendarmcanal kann indirect durch die Leber der gleiche isolirte Transport zum Nabel stattfinden (Fall Wulckow). Wenigstens sprechen Verlauf und Sectionsbericht in einigen Fällen dafür, dass eine carcinomatöse Nabelmetastase ohne gleichzeitiges, allgemeines Ergriffensein des Peritoneums event. längere Zeit bestehen kann. — Sehr interessant ist eine Beobachtung von Nicaise (Thèse Codet de Boisse): In Folge von Uteruscarcinom wurde der in einem Nabelbruche adhärente Theil des Netzes carcinomatös. Vielleicht hatte hier Reizung der Epiplocele durch die Verwachsung im Bruchsacke und durch den Druck eines ungenügenden Bruchbandes zur Entstehung dieses metastatischen Carcinoms prädisponirt. Allgemeine carcinomatöse Peritonitis scheint nach dem Sectionsbericht nicht bestanden zu haben.

§. 167. Sobald der secundäre Character eines Nabelcarcinoms festgestellt ist, wird natürlich im Allgemeinen nur dann eine Exstirpation desselben indicirt sein, wenn es gleichzeitig gelingt, den primären Organkrebs vollständig zu entfernen. Ist diess nicht möglich, so könnte die alleinige Exstirpation des metastatischen Nabelkrebses nur in Frage kommen, wenn derselbe durch besondere Schmerzhaftigkeit oder Jauchung dem Patienten grosse Beschwerden bereitet.

Die chirurgischen Erkrankungen der Milz.

Capitel I.

Die Wandermilz.

§. 1. Die Milz bezieht bekanntlich ihren peritonealen Ueberzug vom Magen und vom Zwerchfelle her durch die Ligamenta gastro- und phrenico-lienalia; vermittelst dieser Bauchfellfalten wird sie in ihrer normalen Lage gehalten; sie hängt gewissermassen an denselben. Schon unter physiologischen Verhältnissen ändert die Milz während der einzelnen Phasen der Athmung und Verdauung ihren Ort. Es lässt sich durch die Percussion nachweisen, dass sie sich bei der Inspiration nach abwärts und vorn senkt, bei der Exspiration mit dem Zwerchfelle nach aufwärts und hinten bewegt, und ebenso erleidet sie, entsprechend dem wechselnden Füllungszustande des Magens, eine Ortsveränderung in der Richtung von links nach rechts und von vorn nach hinten. — Nur wenn die Milz, wie diess ja nicht selten der Fall ist, Verwachsungen mit ihrer Umgebung eingegangen ist, erfährt diese physiologische Beweglichkeit des Organes eine Beschränkung.

Eine länger dauernde Ortsveränderung der Milz kommt zu Stande, wenn in den angrenzenden Körperhöhlen pathologische Flüssigkeits- oder Gasansammlungen sich gebildet haben — also bei Pleuritis, Ascites, Peritonitis, Meteorismus —, oder wenn Tumoren gegen die für die Milz bestimmte Abtheilung der Bauchhöhle aus der Umgebung vorwachsen.

In den genannten Fällen handelt es sich um secundäre, passive Dislocationen der Milz; nicht selten sind es aber auch primäre Anomalien der Milz selbst oder ihrer Aufhängebänder, welche zu einer Verschiebung derselben Veranlassung geben. Nur diese letzteren Formen von Milzwanderungen sollen uns im Folgenden näher beschäftigen.

§. 2. Die Bezeichnung Wandermilz wird meist für mehrere, nicht ganz gleichwerthige Anomalien in der Lage und der Beweglichkeit der Milz gebraucht: man spricht von Wandermilz, wenn das Organ seinen normalen Platz verlassen hat und an einer anderen Stelle der Bauchhöhle angetroffen wird, unbekümmert darum, ob dasselbe seinen

neuen Ort weiter wechselt, ob es passiv verschieblich ist, oder ob es an abnormer Stelle fixirende Verwachsungen eingegangen ist. Ferner wird die Bezeichnung Wandermilz angewandt, wenn das Organ von seiner normalen Lage aus passiv nach den verschiedenen Richtungen verschoben werden kann.

Man bezeichnet also mit dem Namen Wandermilz eigentlich zwei verschiedene Lage- und Bewegungsanomalien der Milz: einmal die ihre Lage verändernde, wandernde, bezw. die dislocirte, gewanderte Milz und dann die passiv verschiebliche Milz. Immerhin wird der Name Wandermilz nur dann anzuwenden sein, wenn es sich um merkliche Ortsveränderungen handelt, und wenn als Ursache derselben krankhafte Zustände der Milz selbst oder ihrer Aufhängebänder anzunehmen sind; die secundäre Verdrängung des Organes wird nicht als Wandermilz bezeichnet.

§. 3. Aetiologie. Die häufigste Ursache der Wandermilz ist eine Volumszunahme des Organes, wie sie durch Malaria, Leukämie und rein locale Milzerkrankungen bedingt zu sein pflegt. Meist findet ja hierbei eine Vergrösserung der Drüse nach allen Richtungen, soweit es die Widerstände der benachbarten Körpertheile zulassen, statt; wenn die durch ihre Volumszunahme schwerer gewordene Milz unter Dehnung der Aufhängebänder in dem Bauchraume nach abwärts sinkt und so einen Ortswechsel erfährt, werden wir von Wandermilz sprechen. Unter diesen Umständen beobachten wir zunächst ein Wandern des vergrösserten Organes in senkrechter Richtung nach abwärts bis in die linke Darmbeingrube. Hier kann die Milz liegen bleiben oder sie bewegt sich jetzt in querer Richtung weiter nach der rechten Iliacalgegend hin. Je nachdem die Milz in ihrer neuen Lage sich durch Adhäsionen an die umgebenden Theile fixirt oder frei bleibt, werden wir von einer dislocirten oder verschieblichen Wandermilz reden können.

Man kann sich wohl vorstellen, dass die vergrösserte und schwerer gewordene Milz allmählich durch ihr gesteigertes Gewicht eine Dehnung der Aufhängebänder erzeugt und so befähigt wird, sich innerhalb des Bauchraumes nach abwärts bezw. nach rechts hin zu bewegen. Da jedoch keineswegs immer, sondern nur ausnahmsweise mit der Volumszunahme eine erhebliche Ortsveränderung verbunden ist, so muss man für die Erklärung dieser Form von Wandermilz noch eine besondere aussergewöhnliche Länge oder Dehnbarkeit der Ligamenta gastro- und phrenico-lienalia annehmen.

Hier kann es sich um angeborene Anomalien der betreffenden Peritonealfalten handeln, wie sie auch an anderen Organen der Bauchhöhle — es sei nur an das sehr wechselnde Verhalten des Mesocolon in dieser Hinsicht erinnert — beobachtet werden. Dann ist es aber offenbar die durch die Schwangerschaft bedingte Ausweitung des Bauchraumes und die gleichzeitig stattfindende Verschiebung der Bauchorgane, welche auch an den Milzbändern einen Zustand der Erschlaffung und Dehnbarkeit herbeiführt. Die Wandermilz wird zwar nicht ganz ausschliesslich, aber doch unverhältnissmässig häufig bei Frauen, die geboren haben, beobachtet, und diess lässt sich nur aus dem besagten Einflusse der Schwangerschaft auf die peritonealen Falten der Milz erklären.

Wir können also zusammenfassend sagen: die Ursache der hypertrophischen Wandermilz ist die Schwerezunahme der Drüse in Verbindung mit angeborener oder erworbener Verlängerung, bezw. Dehnbarkeit der Ligamenta gastro- und phrenico-lienalia. Die primär gedehnten und abnorm nachgiebigen Bänder sind vielleicht noch im Stande, eine Milz von annähernd normalem Gewicht im linken Hypochondrium zu fixiren; sobald dagegen eine Volums- und Gewichtszunahme der Drüse erfolgt, so stellt sich ihre Insufficienz heraus und die Milz fängt an zu „wandern".

Wenn es nun auch durchaus wahrscheinlich ist, dass die Wandermilz sich ganz allmählich ausbilden, und dass mit der langsam fortschreitenden Dehnung der Aufhängebänder die Ortsveränderung gleichmässig Hand in Hand gehen kann, so muss man doch nach den klinischen und anatomischen Erfahrungen für viele Fälle annehmen, dass der Vorgang mehr stossweise sich abspielt, dass die Ligamente ausser durch continuirliche Dehnung auch durch Continuitätstrennungen, durch Einrisse verlängert werden, sei es als Folge des Zuges der vergrösserten Milz oder als Folge von traumatischen Einflüssen. Es ist nicht zweifelhaft, dass äussere Gewalteinwirkungen oder Fall und Sprung im Stande sind, eine Dislocation der Milz durch partielles Einreissen der Ligamente herbeizuführen.

Pirotaix beschreibt eine Beobachtung von „Luxation" der Milz. Ein 35jähriger Mann war auf einen Stein gefallen. Sofort traten sehr heftige Schmerzen im linken Hypochondrium und Erbrechen auf. Beide Symptome dauerten längere Zeit fort und nach 6 Wochen liess sich in der linken Regio iliaca die 15 cm lange, 9 cm breite Milz nachweisen. Sie war sehr beweglich, konnte in das Hypochondrium reponirt und daselbst durch eine Bauchbinde zurückgehalten werden. Durch dieses Verfahren wurden die Beschwerden beseitigt. Pirotaix nimmt an, dass durch das erwähnte Trauma eine plötzliche Lageveränderung der Milz erzeugt sei, die unter diesen Umständen nicht wohl ohne Zerreissung der peritonealen Bänder denkbar ist. — Bei Rezek's Patientin hatte sich die in Folge von Intermittens vergrösserte Milz nach Fall von einer Treppe in die Gegend des Beckeneinganges gesenkt; sie lag daselbst allseitig verschieblich. — Kundrat spricht sich — in Uebereinstimmung mit älteren Autoren, wie Klob und Dietl — gelegentlich dahin aus, dass die Dislocation der Milz nicht durch „Wandern", sondern durch „Stürzen" des Organes zu Stande komme; er nimmt also damit auch an, dass die Ortsveränderung nicht allmählich, sondern stossweise erfolgt.

Wenn einmal die Bedingungen für einen Lagewechsel der Milz gegeben sind, so wird dieselbe so lange unter dem Einflusse ihrer eigenen Schwere und äusserer Einwirkungen im Bauchraume herabrücken, bis sie an der linken oder rechten Darmbeinschaufel oder im kleinen Becken einen Stützpunkt findet. Küchenmeister macht noch darauf aufmerksam, dass die Erschlaffung der Bauchdecken, wie sie in Folge von Schwangerschaft aufzutreten pflegt, die Dislocation der Milz begünstigt: die normale Spannung der Bauchwand ist offenbar im Stande, das Wandern der Milz aufzuhalten, wie wir ja auch aus der Wirksamkeit einer gut sitzenden Bauchbinde, welche diese in der Schwangerschaft verloren gegangene Spannung ersetzen kann, schliessen können.

Dass die normal grosse und schwere Milz eine erhebliche Dislocation erfahren könne, wird von verschiedenen Seiten geläugnet. Es ist schwierig, in dieser Beziehung zu einem bestimmten Urtheil zu kommen, weil die Drüse, wenn sie einmal eine Zeit lang im Becken gelagert war, häufig sich zu verkleinern, zu schrumpfen pflegt. Martin exstirpirte mit Erfolg eine von der Vagina aus gelegentlich auch ohne combinirte Untersuchung zu fühlende Wandermilz, die nur um ein Geringes grösser und schwerer als normal war. — Es sei übrigens hervorgehoben, dass die dislocirte Milz unter Umständen auch noch weiter hypertrophiren kann (Albert). — Wenn angeborene abnorme Länge und Dehnbarkeit der Milzbänder vorliegt, so ist es von vornherein wahrscheinlich, dass dann auch ein nicht vergrössertes Organ zur Wandermilz werden kann; wenn dagegen erworbene Anomalien der Aufhängebänder und traumatische Einflüsse eine Ortsveränderung der Milz zur Folge haben, so scheint die Vergrösserung des Organes, wenn auch nicht als durchaus nothwendige, so doch als fast regelmässige Bedingung vorhanden gewesen zu sein.

§. 4. Anatomisches. Wie schon hervorgehoben wurde, hat man am häufigsten die dislocirte Milz in der linken Iliacalgegend, der Darmbeinschaufel aufliegend, angetroffen, doch auch in der Nabelgegend, im kleinen Becken und in der rechten Darmbeingrube kann sie gelagert sein. — Nach Bamberger haben Morgagni und Ruysch die vergrösserte Milz als Inhalt einer herniösen Geschwulst der Inguinalgegend gefunden. — Sehr häufig geht die dislocirte Milz mit ihrer neuen Umgebung Verwachsungen ein, welche sie mehr oder weniger fixiren; doch hat man auch Fälle beobachtet, wo die beweglich gewordene, gewanderte Milz mit Leichtigkeit durch die Bauchdecken hindurch innerhalb der Peritonealhöhle hin- und herbewegt werden konnte, so etwa aus der rechten Darmbeingegend nach dem rechten Hypochondrium und schräg durch die Bauchhöhle nach ihrem ursprünglichen Platze, dem linken Hypochondrium hin.

Wenn die Milz nach der linken Darmbeingrube sich senkt und dann event. nach der rechten hinüberwandert, so stellt dieser Weg annähernd einen Kreisbogen dar, dessen Mittelpunct von dem Stamm der Art. coeliaca — aus welcher bekanntlich die Art. lienalis entspringt —, und dessen Radius von den Milzgefässen gebildet wird. Die Längsachse der Milz liegt auf dieser Wanderung annähernd in der Richtung dieses Kreisbogens und bleibt somit meist senkrecht zu den in ihren Hilus eintretenden Gefässen. So beobachten wir denn, dass die in die linke Darmbeingrube dislocirte Milz eine schräge Lage einnimmt, indem ihr innerer Rand mit dem Hilus nach oben und rechts gerichtet ist; liegt die Milz im kleinen Becken, so ist der Hilus direct nach oben, liegt sie in der rechten Darmbeingrube, so ist er nach oben und links gerichtet. Durch Verwachsungen mit umgebenden Organen können hier Ausnahmen entstehen; so war z. B. in einem von Rokitansky beschriebenen Falle, wo die Milz links am Beckeneingang lag, der Hilus nach hinten gerichtet, offenbar wegen Verlöthung des Organes mit dem S. romanum.

Häufig wälzt sich die Milz bei ihrer Wanderung um ihre horizontale Achse; der aus dem gedehnten Lig. gastro-lienale und den Vasa

lienalia bestehende Stiel erfährt dadurch Drehungen, welche die Wegsamkeit der Gefässe schwer beeinträchtigen können. Eine solche 2- bis 3malige Drehung wurde von Rokitansky, Helm und Klob, Babesiu und Dittel beobachtet. Da die Milzgefässe parallel und nahe an dem Pancreas verlaufen, so erfährt dieses, wenn die Milz ihre normale Lage aufgiebt, leicht ebenfalls eine Verschiebung, indem der Schwanztheil mit der Milz wandert und sich so um den Kopftheil dreht. Kommt es nun zu einer Rotation der Milz und damit ihres Stieles, so findet man zuweilen auch das dislocirte Pancreas spiralig um das Ligamentum gastro-lienale mit den Milzgefässen gewunden.

Wenn schon die einfache Dislocation der Milz durch Dehnung und Zerrung ihrer Gefässe Circulationsstörungen in diesen hervorrufen muss, so hat man, wie bereits erwähnt wurde, bei gleichzeitigen Drehungen des Stieles sehr bedeutende Verengerung der Gefässlumina, ja sogar Obliteration beobachtet, sowohl an der Arterie, als auch an den Venen (Babesiu, Rokitansky). — Auf diese Weise entstandene Störungen in der Blutzu- und -abfuhr erzeugen verschiedene Veränderungen innerhalb der Milz: sie schrumpft, atrophirt, es kommt zu Pigment- und Fettmetamorphose (Fall Quiquerez) oder zu Erweichung. In Rokitansky's 3. Beobachtung waren Milzarterie und -vene theilweise obliterirt, die Milz selbst war gänseeigross, ihre Kapsel verdickt, das Parenchym war zu einer gelbröthlichen, teigigzähen Masse verwandelt, wie bei einem verödenden Milzinfarct. An einer Stelle war ein cholestearinreicher Brei vorhanden. — In seltenen Fällen sah man die durch Drehung des Stieles hervorgerufene Verdünnung desselben so weit ausgebildet, dass nur noch ein schmaler, bindegewebiger Strang vorhanden war, und Voigtel citirt nach Lieutaud eine Beobachtung aus dem Cabrolius, wo man bei einem an einer langwierigen, unbekannten Krankheit gestorbenen Manne die Milz von allen ihren Bändern getrennt frei in der Unterleibshöhle „schwimmen" sah. — Durch die Wandermilz können die verschiedensten Bauchorgane in Mitleidenschaft gezogen werden, worauf wir bei der Symptomatologie noch zurückkommen.

§. 5. Symptome. Ein bestimmter, für die Wandermilz characteristischer Symptomencomplex lässt sich nicht aufstellen; es werden die bedeutendsten Schwankungen in dem Auftreten von Symptomen beobachtet. — Selbst relativ grosse Wandermilzen können ohne alle Beschwerden lange Zeit hindurch bestehen. Ich habe noch kürzlich in der Strassburger chirurgischen Klinik eine Frau zu untersuchen Gelegenheit gehabt, welche schon seit vielen Jahren in der linken Unterbauchgegend eine 18—20 cm lange, ziemlich ausgiebig verschiebliche Wandermilz besass, ohne alle subjectiven Beschwerden. — In anderen Fällen sind lebhafte Schmerzen local oder auch in benachbarte Gegenden (Herz- und Magengegend, Oberschenkel) hin ausstrahlend oder ein lästiges Gefühl von Druck und Schwere im Bauch vorhanden. — Bei Martin's Patientin waren intensive Schmerzen bei Berührung der in das kleine Becken dislocirten Milz zu constatiren, die nach Reposition der Drüse aufhörten; sie waren um so erheblicher, je länger die Kranke umherging, und exacerbirten besonders zur Zeit der Verdauung. Der Schlaf war gestört und Patientin arbeitsunfähig. — Durch Zerrung und

Compression anderer Bauchorgane können sich in leichteren Fällen Dyspepsie, Brechneigung, Urinzwang, Stuhlbeschwerden, Menstruationsanomalien einstellen; auch psychische Verstimmung wird unter den krankhaften Erscheinungen namhaft gemacht (Albert).

Doch auch sehr schwere, zu einem tödtlichen Ausgang führende Symptome hat man in Folge von Wandermilz beobachtet. Es handelt sich hier im Wesentlichen um Passagebehinderung im Darmcanal. So berichtet zunächst Collins über einen Fall, wo die wahrscheinlich in Folge von Leukämie vergrösserte und dislocirte Milz durch Druck auf die Flexura sigmoidea zu tödtlichen Einklemmungserscheinungen geführt hatte. — Bei Alonso's Patientin war das Colon transversum durch das von der dislocirten Milz vertical nach abwärts gezogene Pancreas comprimirt und abgeschnürt; unter den Erscheinungen des Ileus erfolgte der Tod. Die Milz lag vom Netz bedeckt in der rechten Fossa iliaca, war in ihrem Inneren erweicht und mit der Umgebung verwachsen.

Einen ziemlich complicirten Fall beschreiben Helm und Klob:

Bei einer 21jährigen Arbeiterin erfolgte in kurzer Zeit unter dem Bilde einer ganz acuten Peritonitis der Tod. Bei der Section fand man in der Bauchhöhle neben viel Gas ca. 5 l dicklicher, chocoladebrauner, mit unverdauten Speiseresten gemischter, stark sauer riechender Flüssigkeit. Die um das Vierfache vergrösserte, derbe, dunkelschiefergrau pigmentirte Milz lag auf der Innenfläche des linken Darmbeines, war aus ihren Verbindungen mit dem Magen und Zwerchfell gerissen und hing an einem Stiele, der aus den Gefässen, dem Pancreas und dem Ligamentum pancreatico-lienale gebildet war. Derselbe war 2 Mal sammt dem Pancreas um seine Längsachse gedreht; die Milzvenen zeigten strotzende Füllung. Das Pancreas war nun so über das untere Querstück des Duodenums gespannt, dass dieses fest gegen die Wirbelsäule angepresst wurde; der eingeführte Finger konnte nur mit einiger Gewalt die verengte Stelle passiren. Die Magenwand fand sich erweicht und am Fundus in der Ausdehnung eines Handtellers vollständig zerflossen. — Die Compression des Duodenums hatte zu Aufblähung des Magens geführt, ferner war es durch Zerrung des Magenblindsackes zu schweren Circulationsstörungen, endlich zu Gangrän und Perforation desselben gekommen (Rokitansky).

In anderer Weise war bei einer von Babesiu beobachteten Patientin unter den Erscheinungen von Ileus als Folgezustand einer Wandermilz Exitus eingetreten:

Die Milz lag zum grössten Theil in der linken Inguinalgegend und reichte nach rechts hin in das kleine Becken hinein. Sie war allseitig verwachsen, bis auf eine thalergrosse Stelle, der Mitte ihrer unteren Fläche entsprechend; sie bildete mit dem Douglas'schen Raume eine abgeschlossene, mit Jauche angefüllte Höhle. Das Ligamentum gastro-lienale war 3 Mal um seine Längsachse gewunden; Arterie und Venen fanden sich theilweise obliterirt. Das Milzparenchym war in eine röthlich-graue, jauchige Masse verwandelt, in der die veränderte Gerüstsubstanz schwamm. Durch das gespannte Lig. gastro-lienale und die Wirbelsäule wurde ein Spalt gebildet, durch welchen eine Jejunumschlinge durchgezogen und comprimirt war. Es bestand Peritonitis.

§. 6. Für die Diagnose handelt es sich darum, zu entscheiden, ob ein ausserhalb der Milztasche in der Bauchhöhle nachweisbarer Tumor als dislocirte Milz aufzufassen ist. Am wenigsten Schwierigkeiten sind vorhanden, wenn die Milz seitlich in der Unterbauchgegend liegt und eine bestehende Erschlaffung der Bauchdecken die palpatorische

Untersuchung unterstützt. Ist die Milz dann auch noch verschieblich, so gelingt es leicht, die Oberfläche, den convexen und concaven Rand, event. Einkerbungen, sowie den Hilus mit der pulsirenden Arterie abzutasten (Martin). Wird weiter an der normalen Stelle der Milz sonorer Schall durch die Percussion nachgewiesen, so können über die Diagnose der Wandermilz keine Zweifel bestehen. — Schon weniger sicher gestaltet sich das Resultat der Untersuchung, wenn die dislocirte Milz Verwachsungen mit der Umgebung eingegangen ist, und wenn es desshalb nicht gelingt, den characteristischen concaven Rand mit dem Hilus zu palpiren. — Schmerzhaftigkeit auf Druck scheint nur bei pathologischen Veränderungen der gewanderten Milz vorhanden zu sein; das normale Organ wird übereinstimmend als ziemlich unempfindlich angegeben. — Wassiljew räth in zweifelhaften Fällen, den inducirten Strom anzuwenden: die Milz soll sich bei Application desselben zusammenziehen.

Der Mangel der normalen Milzdämpfung ist ein wichtiges Moment für die Diagnose; doch beschreibt Somer einen Fall, wo bei Wandermilz zwischen 9. und 11. Rippe links, etwas mehr nach hinten als normal ein kleiner Dämpfungsbezirk vorhanden war, den man event. als Milzdämpfung hätte ansprechen können, welcher aber durch Verschiebung der Niere bedingt war. — Liegt die gewanderte Milz im Becken, so kann das Resultat einer Untersuchung per vaginam für die Diagnose verwerthet werden. — Die Wandermilz kann verwechselt werden mit Kothanhäufung in der Flexur, mit Wanderniere (Fall Dittel), mit beweglicher Ovarialgeschwulst, mit Uterin- oder Extrauterinschwangerschaft (Fall Rezek). — Wenn bei Palpation der dislocirten Milz Reibegeräusche wahrgenommen werden, so spricht diess für entzündliche Veränderungen an dem peritonealen Ueberzug der Drüse, also für Perisplenitis.

§. 7. Die Prognose der Wandermilz ist im Allgemeinen als günstig zu bezeichnen. In zahlreichen Fällen sind dauernd weder nennenswerthe Beschwerden, noch nachtheilige Folgen mit der Erkrankung verbunden, und in einer weiteren Gruppe von Fällen gelingt es, durch eine entsprechende Behandlung die vorhandenen krankhaften Störungen zu beseitigen. Nur ausnahmsweise erzeugt die Wandermilz durch Zerrung oder Compression einzelner Abschnitte des Magendarmcanals schwere Erscheinungen, die, wie in den oben namhaft gemachten Beispielen, unter Umständen zu einem tödtlichen Ausgange führen können.

§. 8. Behandlung. In allen Fällen von hypertrophischer Wandermilz kann zunächst versucht werden, zumal wenn Malaria als Ursache der Vergrösserung anzusehen ist, durch Chinin, Arsen, Auflegen eines Eisbeutels in horizontaler Körperlage, Electricität und event. Injectionen von Solut. arsenical. Fowleri (Mosler) eine Verkleinerung herbeizuführen. Auch wenn keine Beschwerden vorhanden sind, dürfte sich bei beweglicher, dislocirter Milz die Anlegung einer nach Art der für Wanderniere gebräuchlichen Bandage construirten Bauchbinde empfehlen, um der Verwachsung der Milz an abnormer Stelle und event. daraus resultirenden üblen Folgezuständen vorzubeugen. Wenn durch

die Wandermilz Beschwerden bedingt waren, hat man wiederholt dieselben durch Anwendung einer solchen Bandage verschwinden gesehen (Pirotaix, Ullmann).

Sind bei wenig oder gar nicht beweglicher Wandermilz erhebliche krankhafte Erscheinungen vorhanden, oder erweist sich bei beweglicher, Beschwerden verursachender Wandermilz die Anlegung einer Bandage als unwirksam, so kommt die Exstirpation der Milz in Frage.

v. Engel hat auf die Beobachtung hin, dass die Wandermilz bei Stieltorsion gelegentlich schrumpft und atrophirt, vorgeschlagen, durch die Bauchdecken hindurch die dislocirte Milz einige Male um ihren Hilus herum zu drehen, in der Absicht, dadurch künstlich Atrophie herbeizuführen.

Die Exstirpation der dislocirten Milz wurde von Küchenmeister, wenn Verkleinerung durch Chinin nicht gelingt und starke Beschwerden bestehen, 1856 empfohlen. Simon wollte (1857) die Operation nur zulassen, „wenn bei nicht weit vorgeschrittenem Uebel und gutem Kräftezustand acute, den schleunigsten Tod drohende Symptome, Ruptur oder acute, durch den Tumor bedingte Darmeinklemmung eingetreten sind". — Es sind mir 14 Exstirpationen von Wandermilzen bekannt; davon endeten 12 Fälle mit Heilung, 2 durch besondere Complicationen tödtlich (Urbinati, Aonzo). Nachtheilige Folgen sind in den geheilten Fällen nicht beobachtet worden.

Herr Professor Riedel hat mir die folgende Krankengeschichte, welche einen von ihm mit Erfolg operirten Fall von Wandermilz betrifft, gütigst zur Verfügung gestellt. Der Fall wurde bereits ganz kurz in der Dissertation von Severin erwähnt.

28jährige Frau, hat 4 Mal geboren; nach der letzten Entbindung im November 1886 stellten sich Magenbeschwerden und Schmerzen in der linken Lumbalgegend ein; Patientin hatte das Gefühl, als ob eine grosse Geschwulst im Leibe umherbummelte.

Status praesens am 21. August 1887: Ziemlich wohlgenährte Frau; in Rückenlage ist eine geringe Hervortreibung der linken Unterbauchgegend sichtbar. Dort fühlt man einen grossen stumpfrandigen Tumor, der ungemein beweglich sich in das linke Hypochondrium schieben lässt; derselbe rutscht sofort wieder an seinen alten Platz, wenn er losgelassen wird. Man kann denselben auch noch weiter nach abwärts ins kleine Becken hineindrängen, doch empfindet Patientin dabei einen schmerzhaften Zug in der Richtung nach dem linken Hypochondrium hin; man hat das Gefühl, als ob sich ein nach dieser Gegend hin gehender Strang anspanne, sobald man die Geschwulst nach unten dislocirt. Per vaginam ist die Geschwulst leicht zu fühlen, auch ohne dass von oben ein Druck auf sie ausgeübt wird; sie pendelt leicht verschiebbar auf den Fingern, lässt sich aber bei Druck von oben leicht umfassen, so dass der stumpfe Rand deutlich zu fühlen ist. Die Geschwulst liegt augenscheinlich für gewöhnlich so, dass sie mit einem kleineren Abschnitte in's kleine Becken hineinreicht. Milz an normaler Stelle nicht nachweisbar. Blut normal. — Die Diagnose schwankt zwischen Wandermilz und Wanderniere, doch ist das Erstere weitaus das Wahrscheinlichste.

Operation am 27. August 1887: Schnitt in der Linea alba zwischen Nabel und Symphyse; die frei bewegliche Milz wird ohne Schwierigkeit hervorgezogen, das Abdomen provisorisch wieder verschlossen. Weil der Stiel sehr lang ist, lässt sich fast die ganze Operation extraperitoneal machen. Stiel sehr breit, flächenartig, wird von beiden Seiten her in isolirten Portionen mit Catgut doppelt unterbunden nach sorgfältiger Ablösung eines grüngelblichen Gewebes, das wie Pancreasgewebe aussieht; zuletzt wird die sehr dicke, stark pulsirende Art. lienalis isolirt unterbunden. Stumpf, in toto 3 cm lang, 1 cm dick, wird mit Jodoform bepudert und versenkt. Naht der Wunde.

Milz ziemlich derb, ca. 20 cm lang, 15 cm breit, 10 cm dick, zeigt normales Gewebe, nur der seröse Ueberzug ist leicht getrübt.

Die Heilung erfolgte in normaler Weise. Die Untersuchungen des Blutes (29. August, 24. September 1887, 21. Januar und 10. October 1888) ergaben stets negative Resultate. Das Allgemeinbefinden der Frau war dauernd ein gutes, die Beschwerden waren vollkommen beseitigt.

Da es überhaupt feststeht, dass die Exstirpation der Milz an und für sich ohne Nachtheil ertragen wird, und dass im Wesentlichen nur Veränderungen der Blutbeschaffenheit und sehr bedeutende Grösse des Organes eine ungünstige Prognose für den Ausgang der Operation abgeben, so wird man in Fällen von Wandermilz, wo ernste Beschwerden bestehen, deren Beseitigung auf unblutigem Wege nicht gelingt, vorausgesetzt dass keine der eben genannten Contraindicationen für die Operation bestehen, die Splenectomie für entschieden angezeigt erklären müssen. Die Kranken verloren nach der Exstirpation der Wandermilz regelmässig ihre Beschwerden und erholten sich in kurzer Zeit; Donat's Patientin machte ca. 1 Jahr nach der Operation eine normale Geburt durch.

Capitel II.

Der Vorfall der Milz.

Die Verletzungen der Milz sind bereits in der Lieferung 44 dieses Werkes abgehandelt worden. Wir müssen jedoch den Vorfall der Milz aus an der linken Körperseite gelegenen Wunden mit in den Kreis unserer Betrachtungen ziehen, weil die betr. Fälle für die Beurtheilung der Milzexstirpation ein sehr wichtiges Material liefern.

§. 9. Aetiologie. Man hat aus Wunden, die durch die verschiedenartigsten äusseren Gewalteinwirkungen zu Stande gekommen waren, theilweisen oder vollständigen Prolaps der Milz beobachtet. Meistens handelte es sich um Stichverletzungen, nur in seltenen Fällen war die Verwundung durch das Horn eines Stieres, durch ein Geschoss oder durch Fall verursacht worden. — Man muss annehmen, dass wesentlich unter dem Einflusse der Zwerchfellcontractionen, „in Verbindung mit tieferen Athemzügen als Aeusserung des Schmerzes oder der psychischen Erregung während eines Kampfes“ (Adelmann), der Vorfall der Milz zu Stande kommt. Dennoch bleibt es sehr auffallend, dass Theile derselben oder das ganze Organ zuweilen aus relativ kleinen Wunden vorfallen, ja dass auch durch die Rippenzwischenräume Prolaps nach aussen beobachtet ist. — Bei einem von Schulz behandelten Manne war die Runge einer Wagenleiter, auf die Patient gefallen war, zwischen 9. und 10. Rippe eingedrungen; die Milz war in der Grösse einer halben Faust aus der Wunde prolabirt. Da sich weder Reposition, noch weiteres Vorziehen ausführen liessen, so wurde möglichst tief im Hilus eine Unterbindung angelegt und vor derselben abgeschnitten. Es trat Heilung ein. Schulz meint, dass in diesem Falle die eingedrungene und dann

wieder ausgetretene Runge wie der Stempel einer Saugpumpe gewirkt und gewissermassen die Milz nach sich herausgezogen habe. — Es ist wohl dem der Milz eigenthümlichen hohen Grade von Elasticität zuzuschreiben, wenn wir einen Vorfall derselben durch relativ kleine Wunden beobachten; jedoch muss für die Beurtheilung von Berichten über ein auffallendes Missverhältniss zwischen der Grösse der Wunde und der vorgefallenen Milz im Auge behalten werden, dass letztere nach dem Prolaps meist eine nicht unbedeutende Volumsvermehrung erfährt. Wenn also z. B. von Bazille eine Beobachtung mitgetheilt wird, bei der aus einem 3 cm langen Messerstich die Milz, welche 3 Tage nach der Verletzung eine Länge von 11½ cm und eine Breite von 9 cm zeigte, vorgefallen war, so muss man, wie auch Edler hervorhebt, annehmen, dass das Organ im Momente des Vorfalles erheblich kleiner war und erst nachträglich eine bedeutende Schwellung erfuhr. So wird denn auch fast immer berichtet, dass die partiell prolabirte Milz oder bei totalem Vorfall der Stiel in der Wunde eingeschnürt wurden. Die Vergrösserung der aussen liegenden Theile des Organes ist hauptsächlich auf Blutstauung, dann aber auch auf äussere Reize zu beziehen.

§. 10. Symptome und Verlauf. Der Vorfall der Milz pflegt zunächst keine besonders auffallenden Symptome zu erzeugen, namentlich scheint in der ersten Zeit eine nennenswerthe Schmerzhaftigkeit nicht vorhanden zu sein. Auch schwere Blutungen kommen gewöhnlich nicht zu Stande, weil die Milz selbst fast immer in den betr. Fällen unverletzt ist, und die in der Bauchdeckenwunde durchtrennten Gefässe durch die vorgefallene Milz oder deren Stiel meist comprimirt werden, wenn es sich, wie in der grossen Mehrzahl der Beobachtungen, um Stichverletzungen handelt. — Wird die Reposition nicht ausgeführt, so entwickeln sich an der vorliegenden Partie der Milz Erscheinungen von Stauung und Entzündung; bei entsprechend kleiner Weichtheilwunde kann dann die Circulation vollkommen sistiren und Gangrän und Fäulniss der prolabirten Drüse eintreten. Hat der Vorfall einige Tage bestanden, so pflegt sich dann Fieber zu entwickeln, das auf Resorption von Producten der Entzündung und Fäulniss in der Milz selbst zu beziehen ist. Die Entstehung von allgemeiner Peritonitis unter diesen Umständen wird in den Beobachtungen der Litteratur nicht erwähnt (vergl. den S. 145 mitgetheilten Fall).

§. 11. Die Diagnose des Milzvorfalles wird aus der Lage der äusseren Verletzung und der Beschaffenheit des aus derselben hervorgetretenen Gewebes in allen Fällen leicht zu stellen sein.

§. 12. Bei der Prognose ist zunächst die Beschaffenheit der primären Weichtheilverletzung zu berücksichtigen. Handelt es sich um eine grössere Wunde, aus der ausser der Milz etwa noch andere Organe der Bauchhöhle, besonders der Darm vorgefallen sind, so besteht in hohem Maasse die Gefahr einer peritonealen Infection. — Ist an dem nicht vorgefallenen Theile der Milz eine Verletzung zu Stande genommen, so kann schwere Blutung erfolgen.

In der Vierteljahrschrift für gerichtliche Medicin[1]) ist über einen 25jährigen Mann berichtet, bei dem aus einer unterhalb des linken Rippenrandes gelegenen Wunde ein mandelgrosses Stück der Milz prolabirt war. Dasselbe liess sich leicht reponiren; aus der Wunde fand fast keine Blutung statt. Der eingeführte Kleinfinger gelangte in der Tiefe in eine scharfrandige Oeffnung. In den ersten Tagen nachher traten Zeichen von allgemeiner Peritonitis auf, die aber wieder zurückgingen. Am 29. Tage nach der Verletzung starb Patient plötzlich in der Nacht, nachdem sich sein Befinden einige Tage vorher verschlechtert hatte. — Im Abdomen wurden ca. 100 ccm blutiger Flüssigkeit gefunden; die Milz war mit ihrer Umgebung leicht verklebt und zeigte an ihrer hinteren Fläche eine Wunde, aus der noch etwas flüssiges Blut ausdrang. Es scheint sich in unmittelbarer Nachbarschaft der Milz durch Verklebungen eine mit Blut und entzündlichem Exsudat angefüllte Höhle gebildet zu haben, welche nach Lösung der Adhäsionen ihren Inhalt theilweise in die Bauchhöhle entleerte. — Die äussere Wunde hatte im weiteren Verlaufe geeitert und war zur Zeit des Todes noch nicht vollständig geheilt. Als Todesursache ist in diesem Falle vor Allem die peritoneale Infection und dann die Blutung aus der Milzwunde anzusprechen.

Abgesehen von derartigen, besonders complicirten Fällen scheint die Prognose des Milzvorfalles eine günstige zu sein. Wenigstens wurde bei 32 in der Litteratur mitgetheilten Fällen 29 Mal durch Reposition, partielle oder totale Exstirpation Heilung erzielt. Man wird jedoch kaum fehlgehen, wenn man annimmt, dass auch letaler Ausgang öfter nach Milzvorfall eingetreten ist, dass derartige Beobachtungen dann aber nicht publicirt sind.

§. 13. Behandlung. Das therapeutisch einzuschlagende Verfahren ist wesentlich abhängig von dem Zeitpunkte, in dem der Milzvorfall zur Behandlung kommt. In frischen Fällen kann unter antiseptischen Cautelen die Reposition versucht werden. — Dem Patienten von Oks war durch einen wüthenden Stier im 10. Intercostalraume, nach innen von der Axillarlinie, eine 7 cm breite Wunde mit wenig gerissenen Rändern beigebracht worden; dieselbe war durch den unverletzten unteren Rand der Milz, welcher 2 Finger breit vorgetreten war, fest ausgefüllt. Nach Abwaschen mit Carbollösung wurde Reposition und die Naht der Wunde ausgeführt. Es erfolgte Heilung per primam intentionen. — Derartige Fälle mögen noch öfter beobachtet sein. Meistens waren jedoch die angestellten Repositionsversuche erfolglos, oder man verzichtete von vornherein auf dieselben, weil die vorgefallene Milz bereits durch Stauung und Infection zu stark verändert war. Denn die Mehrzahl der Fälle kam erst in Behandlung, nachdem der Prolaps bereits einige Tage bestanden hatte.

Nach den auffallend günstigen Resultaten, die man schon in der vorantiseptischen Zeit durch partielle und totale Exstirpation der vorgefallenen Milz erzielt hat, ergiebt sich als allgemeiner Grundsatz, dass man die Reposition nur dann ausführen soll, wenn die Verletzung ganz frisch in Behandlung kommt, und wenn man einigermassen sicher ist, mit dem zurückzulagernden Organ keine Infection des Bauchraumes zu erzeugen. — Es wird in solchen Fällen zunächst eine gründliche Reinigung und Desinfection der umgebenden Haut, ferner der zugänglichen Theile der Wunde und der Milz selbst vorzunehmen sein, ehe man die Reposition ausführt. Weiter muss genau darauf untersucht

[1]) 1881. N. F. XXXIV. 1.

werden, ob die Milz keine Verletzungen erlitten hat: liegt die ganze Drüse vor, so wird diess ohne Schwierigkeit geschehen können; bei partiellem Prolaps ist man jedoch nie sicher, ob an den nicht vorgefallenen Abschnitten nicht Wunden vorhanden sind. — Adelmann hält desshalb die Reposition einer theilweise vorgefallenen Milz immer für misslich: „es ist denkbar, dass durch die Zerrung der Drüse nach aussen die Wundränder ihrer Kapsel so nahe an einander gezogen wurden, dass ein Blutaustritt nicht erfolgte. Bei der Reduction des Vorfalles hört diese Spannung auf, die Wundränder der Kapsel beginnen zu klaffen und lassen dem Blute freien Erguss.“ — Vielleicht dürfte es sich in geeigneten Fällen empfehlen, zunächst vorsichtig das aus der Wunde hervorgetretene Stück der Milz noch weiter herauszuziehen, um es genau untersuchen zu können.

Scharfrandige, nicht zu grosse Wunden der Milz können vernäht werden, dagegen verbieten grössere und gerissene Wunden die Naht und Reposition, zeigen vielmehr die partielle oder totale Exstirpation an. Ist die Milz in toto vorgefallen, so wird es nach den bisherigen Erfahrungen wohl immer am gerathensten sein, dieselbe ganz zu entfernen; denn die Reposition muss bei Weichtheilwunden von nicht zu grosser Ausdehnung, wenn sie überhaupt ausführbar ist, erhebliche Schwierigkeiten bereiten, ferner wächst mit der Oberflächenausdehnung des vorgefallenen Milzstückes die Gefahr der Infection nach der Reposition, und endlich lässt es sich schwer von vornherein übersehen, ob das wenn auch nur kurze Zeit ganz ausserhalb der Bauchhöhle gelegene Organ, sobald es wieder in dieselbe zurückgebracht wird, dort anstandslos weiter leben und functioniren kann.

Die Exstirpation der im Ganzen vorgefallenen Milz hat in der Weise zu geschehen, dass man zunächst nahe dem Hilus den Gefässstiel mit einer Ligatur umgiebt, die man an einer oder zwei Stellen unter dünnen Brücken des Stielgewebes durchführt, um sie vor dem Abrutschen zu bewahren, und deren Enden zunächst lang genug gelassen werden, um den Stiel festhalten und an dem Zurückgleiten in die Bauchhöhle verhindern zu können. Dann wird die Milz abgeschnitten und die Gefässe werden noch einzeln in der centralen Schnittfläche des Stieles unterbunden. Der so versicherte Stiel kann dann, wenn man der Asepsis vertrauen zu dürfen glaubt, versenkt werden; im anderen Falle ist er extraperitoneal zu behandeln.

Bei partiellem Milzvorfalle ist es entschieden angezeigt, wenn die Reposition nicht möglich ist, die Resection zu verschieben, bis eine Verklebung mit den Rändern der Wunde eingetreten ist. Meist ist man so vorgegangen, dass man zunächst im Niveau der Wunde eine Umschnürung vornahm, dann einige Tage wartete, bis man vor derselben abschnitt; oder man liess die abgebundene Partie durch Demarcation sich spontan abstossen. Auch hat man die durch die Wundränder abgeschnürten und ausser Circulation gesetzten Theile ohne vorbereitende Unterbindung abgetragen. — Ist einmal Verklebung zwischen den Wundrändern und der Oberfläche des vorgefallenen Milzendes erfolgt, so dürfte die sofortige Resection nach Anlegung einer Ligatur oder auch ohne eine solche die Abtrennung mit schneidenden Instrumenten oder mit dem Thermocauter ganz unbedenklich sein. Etwa in der Schnittfläche auftretende Blutungen sind durch Unterbindungen, Umstechungen

oder mittelst der Glühhitze zu stillen. Jetzt kann die Haut über der Wundfläche vereinigt werden, nachdem etwa, wie in dem Falle von Faris, der Milzstumpf mit der Bauchwand vernäht ist. Sicherer ist es offenbar, wenn man die Wunde nicht schliesst, mit Jodoformgaze ausstopft und die Haut sich allmählich über dem Stumpf zusammenziehen lässt.

Capitel III.

Die Ruptur der Milz.

§. 14. Eintheilung; Aetiologie. Man pflegt die Rupturen der Milz in traumatische und spontane einzutheilen. Als Traumen können Fall, Schlag, Stoss, Quetschungen u. s. w. wirksam werden; zu den spontanen Formen rechnet man ausser denjenigen Fällen, bei welchen sich keine specielle Ursache auffinden lässt, solche, wo die Einwirkung innerer Ursachen, wie Druckerhöhungen im Bauchraume, z. B. durch Brechbewegungen, durch Husten, Pressen oder Heben schwerer Lasten angenommen werden muss. Durch äussere schwere Gewalten kann sowohl die gesunde (Fall Dieffenbach), als auch die erkrankte Drüse zerrissen werden; die spontane Ruptur dagegen kommt wohl ausschliesslich an der pathologisch veränderten Milz zu Stande. Dass eine scharfe Trennung zwischen den traumatischen und spontanen Zerreissungen nicht durchführbar ist, erscheint von vornherein einleuchtend. — Betreffs der traumatischen Milzrupturen im eigentlichen Sinne des Wortes, wo also schwere äussere Gewalten zur Wirkung gekommen sind, kann auf Lieferung 44 dieses Werkes verwiesen werden; im Folgenden sollen nur wesentlich die spontanen Rupturen in der soeben gegebenen, etwas erweiterten Bedeutung abgehandelt werden.

Die Milzrupturen kommen im Allgemeinen nur selten vor; in Gegenden, wo Intermittens und besonders die perniciösen Formen derselben endemisch sind, werden sie häufiger beobachtet. Playfair sah innerhalb $2\frac{1}{2}$ Jahren in Ostindien mehr als 20 einschlägige Fälle; er giebt an, dass in Bengalisch-Indien $\frac{1}{3}$ der Gesammteinwohnerschaft an Milzvergrösserung leide. Pellereau schreibt, dass in Mauritius und sonst in den tropischen Ländern Ruptur der durch Intermittens vergrösserten Milz die häufigste Ursache plötzlicher Todesfälle sei; er hat in $2\frac{3}{4}$ Jahren 13 Beobachtungen gesammelt; davon war die Ruptur 4 Mal spontan, 9 Mal nach Stoss oder Fall erfolgt. Collin beschreibt 9 Fälle, die er im Laufe von 8 Jahren in Afrika beobachtet hat.

An anderen Unterleibsorganen kommen viel seltener Zerreissungen zu Stande: die Veränderungen der Grösse, der Consistenz und der Lage, welchen die Milz so häufig unter pathologischen Verhältnissen unterworfen ist, disponiren sie vor allen anderen Bauchorganen zu Rupturen. Im Allgemeinen kann man sagen, dass dann die Bedingungen für spontane Zerreissung der Milz gegeben sind, wenn bei schneller Vergrösserung derselben ein Missverhältniss zwischen der Volumszunahme

des Parenchyms und der Ausdehnung der Kapsel sich herstellt. Diess kann sich ereignen bei den verschiedensten acuten Infectionskrankheiten, bei denen regelmässig die Milz eine mehr oder weniger starke Vergrösserung erfährt, also bei Typhus abdominalis und exanthematicus, bei Febris recurrens, bei biliösem Typhoid, endlich bei Malaria. Besonders disponirend wirkt ein abnormer Erweichungszustand der Drüse, wie er ja unter dem Einflusse der genannten Erkrankungen nicht selten zur Ausbildung kommt. — Rokitansky fand in 2 Fällen von spontaner Ruptur leukämische Beschaffenheit der Milz.

Man hat sich also vorzustellen, dass unter den angeführten Bedingungen die Milzkapsel in abnormer Weise durch das in Folge von Blutfülle und Zellenanhäufung ausgedehnte Parenchym gespannt wird, und nun kann eine an sich geringfügige Gelegenheitsursache, wie leichte Contusion der Milzgegend, Druck von Seiten des Zwerchfelles, der contrahirten Bauchmuskeln, des angefüllten Magens genügen, um die Kapsel und die Drüsensubstanz selbst zum Einreissen zu bringen. Immerhin müssen bei der relativen Seltenheit der Milzrupturen ausser den genannten Bedingungen in den meisten Fällen noch besondere disponirende Momente angenommen werden. Zunächst kommt hier das specielle Verhalten der Kapsel in Frage. Bei acuten und chronischen Milzanschwellungen pflegen perisplenitische Veränderungen aufzutreten, die zu Verdickungen der Kapsel und zu Verlöthung mit den Nachbarorganen führen. Eine gleichmässige Verdickung wird unter Umständen die Kapsel vor dem Einreissen schützen können, indem sie dem sich aufblähenden Parenchym einen vermehrten Widerstand entgegensetzt. Aber mit diesen entzündlichen Veränderungen büsst die Kapsel auf der anderen Seite auch wieder einen Theil ihrer Elasticität ein, und so ist es denkbar, dass in manchen Fällen bei sehr schneller Volumszunahme der Drüse gerade die verdickte Kapsel eher und leichter berstet, als die normal beschaffene. Weiter muss die Milz offenbar durch Verlöthungen mit der Umgebung und dadurch verminderte Beweglichkeit an ihrer Fähigkeit einbüssen, einem einseitig auf sie wirkenden Drucke oder Zuge auszuweichen bezw. nachzugeben. Diess wird sich besonders geltend machen, wenn der Druck von demjenigen Organe ausgeht, mit welchem sie verklebt ist, also z. B. vom Magen oder Zwerchfell. Eine schnell vergrösserte Milz von weicher Consistenz muss demnach mehr der Ruptur ausgesetzt sein, wenn sie gegen die Nachbarschaft fixirt ist, als wenn sie normale Beweglichkeit besitzt.

Man hat bei Milzruptur wiederholt eine partielle oder fast totale (Rokitansky) Ablösung der Kapsel von dem Parenchym beobachtet, und zwar war dann der Zwischenraum zwischen beiden mit Blut ausgefüllt. Baraillier beschreibt einen Fall von subcapsulärer traumatischer Hämorrhagie bei einem seit Jahren an Malaria leidenden Patienten. Unter der verdickten Kapsel der sehr grossen Milz befand sich eine faustgrosse, mit Blut angefüllte Höhle. Die Milz war mit dem Zwerchfelle verwachsen, welches seinerseits nach oben gedrängt war. Die linke Pleurahöhle enthielt seröses Exsudat. Bei dem Versuche der Pleurapunction wurden 100 g Blut erhalten; offenbar war der Trocart in die Milzhöhle eingedrungen.

Nach diesen Beobachtungen ist es ziemlich wahrscheinlich, dass in manchen Fällen zuerst ein Bluterguss in dem Milzparenchym oder

zwischen ihm und der Kapsel zu Stande kommt, welcher dann erst secundär die Kapsel zum Bersten bringt.

Erichson nimmt als Ursache der Ruptur bei einem Typhusreconvalescenten die durch eine bestehende Lebercirrhose in der Milz herbeigeführte Blutstauung an. — Von Steffen und Charcot sind Fälle beschrieben worden, wo kurze Zeit nach der Geburt der Tod des Kindes durch Milzruptur eintrat. Parrot erklärt die Beobachtung Charcot's durch die Annahme, dass bei dem betreffenden Kinde eine durch congenitale Syphilis bedingte Vergrösserung der Milz bestanden habe, dass dann durch 2maligen Fall der Mutter während der Schwangerschaft die Milz contusionirt und während der Geburt gerissen sei, was tödtlichen intraperitonealen Bluterguss zur Folge hatte.

An der mütterlichen Milz hat man mehrfach in der Schwangerschaft sowie während oder kurze Zeit nach der Geburt Ruptur entstehen gesehen (Simpson, Wilson, Sidey, Hubbard, Schwing). Schon Matthias Saxtorph sagt: „Ich selbst habe die Milz durch Geburtsschmerzen bei einer im Kindbette verstorbenen Frau enorm zerrissen gesehen.“ Simpson glaubt, dass durch die in der Gravidität vorhandene, vermehrte Leucocythämie die Milz voluminöser, weicher und dadurch für die Zerreissung disponirt werde. In Sidey's Falle erfolgte die Ruptur bei einer Schwangeren in Folge von gewaltsamer Ueberstreckung des Körpers. Hubbard's Patientin erlitt die Ruptur der durch Intermittens vergrösserten Milz während der Niederkunft. Endlich in dem von Schwing mitgetheilten Falle bestanden vor und besonders während der Schwangerschaft häufige Krämpfe. Nach dem pathologisch-anatomischen Befunde nimmt Schwing an, dass bei der betreffenden Patientin keilförmige Infarcte der Milz nach Wechselfieber entstanden seien, und dass mit der Schwangerschaft zusammenhängende Circulationsstörungen, ferner die erwähnten Convulsionen und weiter Erschütterung auf dem Transporte der Patientin die Ruptur erzeugt haben.

Uebrigens scheinen Infarcte nicht ganz selten die anatomische Ursache für die Milzzerreissung abzugeben; Mosler meint: „Viele Fälle, die als spontane Milzruptur beschrieben wurden, scheinen blos durch Erweichung und Abscessbildung von hämorrhagischen Infarcten bedingt zu sein.“ Bertolotti berichtet über einen Fall von Berstung eines hämorrhagischen Milzinfarctes; durch Blutung und Peritonitis wurde tödtlicher Ausgang herbeigeführt.

Besonders auffällige Aetiologie kommt den folgenden Fällen zu: Aufrecht beobachtete Milzruptur bei miliarer Tuberculose der Unterleibsorgane; möglicherweise standen die Tuberkelknötchen der Milz mit der Zerreissung in ursächlichem Zusammenhange. Buss berichtet über einen 20jährigen Patienten, der seit früher Jugend Zeichen von Hämophilie darbot. Ohne äussere Verletzung traten plötzlich heftige Schmerzen in der linken Regio iliaca, mässiges Fieber, Erbrechen u. s. w. auf; 6 Tage nach Beginn der Schmerzen erfolgte der Tod. Die auf dem linken M. iliacus liegende, um das Doppelte vergrösserte, weiche Milz zeigte einen tiefen Einriss auf ihrer inneren Fläche. — Beiläufig sei bemerkt, dass Milzrupturen bei Hausthieren nicht so ganz selten vorzukommen scheinen. Gurlt hat bei Pferden und Hunden nach Trauma Einrisse und quere Durchreissung beobachtet; es kann nach ihm tödtliche Blutung oder auch Vernarbung eintreten.

§. 15. Symptome. Die Milzruptur erzeugt Erscheinungen von schwerer innerer Blutung. Zunächst stellen sich nicht selten heftige Schmerzen in der linken Seite ein, die sich auch über einen grösseren Theil des Unterleibes verbreiten können; es kann sogar äusserste Empfindlichkeit der Milzgegend gegen Druck auftreten. Zuweilen haben die Patienten das Gefühl, als wenn in ihrem Leibe Etwas geborsten sei. Es kommt dann zu hochgradiger Blässe der Haut; die Extremitäten werden kühl, der Puls ist klein und beschleunigt. Nicht selten stellen sich Ohnmacht und Erbrechen ein, auch starke Dyspnoe und Krämpfe sind beobachtet worden. Weiter constatirt man zunehmende Auftreibung des Unterleibes, und die Percussion weist freien Erguss in der Bauchhöhle nach. Bestanden Verlöthungen der Milz mit den benachbarten Organen, so kann es vorkommen, dass das aus der Rissstelle ausgetretene Blut nur innerhalb des Gebietes der Adhäsionen sich ausbreitet, ohne in den freien Peritonealraum zu gelangen. — Handelt es sich um Patienten, die wegen schwerer Infectionskrankheiten dauernd ärztlich beobachtet werden, und bei denen die Ausdehnung der Milzdämpfung bekannt war, so wird bei ihnen durch die Ruptur eine sehr auffällige Veränderung in den Grössenverhältnissen der Drüse sich herstellen. Erfolgt der Blutaustritt in die freie Bauchhöhle, so kann der vorher constatirte Milztumor plötzlich sich bedeutend verkleinern oder ganz verschwinden; breitet sich dagegen das Blut innerhalb eines durch Adhäsionen in der Umgebung der Milz abgegrenzten Raumes aus, so wird im Gegentheil eine Vergrösserung der Milzdämpfung nachweisbar werden.

Wenn die Patienten die Zerreissung der Milz zunächst überstehen, so kann sich mässiges Fieber entwickeln; Peritonitis kommt nach Ruptur der vergrösserten und erweichten Drüse nicht zu Stande. Dagegen hat man Entzündung des Bauchfelles auftreten gesehen, wenn erweichte Infarcte, Abscesse oder perisplenitische Heerde geborsten waren. Erfolgt Perforation der verwachsenen Milz oder eines Aneurysma der Art. lienalis (s. unten) in den Magen oder Darm, so combiniren sich die Symptome der inneren Blutung mit blutigen Entleerungen per os oder per anum.

§. 16. Die Diagnose der spontanen Milzruptur ist nur dann mit einiger Sicherheit zu stellen, wenn bei plötzlich eintretender Anämie das Rückgängigwerden oder Verschwinden einer vorher vorhandenen Milzvergrösserung unter gleichzeitiger Ausbildung eines freien intraperitonealen Ergusses zu constatiren ist. Kernig konnte in seinem Falle von subacut aufgetretener und geheilter Milzruptur percutorisch das allmähliche Fortschreiten des ergossenen Blutes von der Milzgegend aus in die linke und dann in die rechte Fossa iliaca während der ersten 24 Stunden verfolgen. — In zahlreichen Fällen von sehr acut verlaufender spontaner Milzruptur ist, zumal bei ungenügenden anamnestischen Angaben, die Diagnose unmöglich. Bei traumatischer Ruptur weisen zuweilen Ecchymosen des linken Hypochondriums auf die Milz als wahrscheinlichste Quelle der intraperitonealen Blutung hin. — Collin spricht von „rupture sèche“ der Milz und versteht darunter Einrisse der Kapsel, die ohne Blutung verlaufen. Sie haben klinisches Interesse nur, insofern sie gelegentlich ein Vorstadium der eigentlichen

Ruptur darstellen; ihre Diagnose ist während des Lebens nicht zu stellen. — Wenn Echinococcen oder andere Cysten der Milz in die Bauchhöhle durchbrechen, so fehlen im Gegensatz zu der eigentlichen Ruptur der Drüse die Symptome der Anämie; bei Perforation von Milzabscessen kann der peritoneale Collaps und Reizzustand anfangs die grösste Aehnlichkeit mit dem reinen intraperitonealen Bluterguss nach Zerreissung des hyperplasirten und erweichten Parenchyms darbieten.

Von Perforationen anderer Bauchorgane könnten in differentiell-diagnostischer Beziehung die des Magens oder Darmes, der Leber, der Gallenwege, der Nieren, der Nierenbecken oder der Blase in Betracht kommen. In allen diesen Fällen pflegen mehr oder weniger constant Symptome von Peritonitis aufzutreten; bei Magen- oder Darmperforation ist ausserdem meist freies Gas im Bauchraume nachweisbar. Ferner ergiebt die Anamnese und vorausgegangene Krankenbeobachtung nicht selten Anhaltspuncte für eine Localerkrankung eines der genannten Organe; auch wird der Hauptsitz des Schmerzes dann nicht in die Milzgegend verlegt. — Der Durchbruch der Milz in den Magen würde sich nur dann sicher diagnosticiren lassen, wenn es gelänge, in dem erbrochenen Blut Milzpartikel nachzuweisen; Nonat will in einem etwas zweifelhaften, zunächst in Heilung übergegangenen, hierher gehörigen Falle „Milzzellen“ (?) im Erbrochenen gefunden haben. — Bei der Leber wird, beiläufig bemerkt, wegen der characteristischen Gestalt ihrer histologischen Bestandtheile die Perforation in den Magen leichter durch Untersuchung des Mageninhaltes erkannt werden können. Visconti referirt eine Beobachtung, wo durch Nachweis von Leberpartikelchen im Erbrochenen die Diagnose auf Magengeschwür mit Ulceration des Leberparenchyms gestellt wurde.

§. 17. Anatomisches. Der Einriss kann bei Milzruptur an allen Stellen der Drüse liegen; Besnier findet, dass vielleicht ein wenig häufiger die äussere Fläche betroffen ist. Man hat nur eine Rissstelle, aber auch 2, 3 und mehr gleichzeitig constatirt; in seltenen Fällen wurde vollständige Durchtrennung der Milz in 2 oder mehr Theile beobachtet (Thomson). — Der Riss kann quer, längs oder schräg verlaufen; sind mehrere Risse vorhanden, so convergiren sie nicht selten nach der Gegend des Hilus zu. Es wurde bereits oben hervorgehoben, dass einige Male eine mehr oder weniger ausgedehnte Ablösung der Kapsel durch Blutansammlung unter derselben gefunden wurde, und dass Baraillier ein subcapsuläres, nicht geplatztes Hämatom nach Trauma entstehen sah. In Lidell's Falle von Ruptur einer Typhusmilz lag unter dem peritonealen Ueberzuge der Drüse ein starkes Blutgerinsel. — Collin's „ruptures sèches“ sind, wie auch bereits erwähnt wurde, als Fissuren aufzufassen, die besonders bei Perisplenitis capsularis vorzukommen scheinen und das Vorstadium der eigentlichen blutigen Ruptur abgeben können. — Die eingerissene Drüse findet man bei der Section mit theilweise geronnenem Blute bedeckt; dasselbe kann die Rupturstelle fest ausfüllen (Fall Jowers-Lloyd) und in Ausnahmefällen die Heilung durch Vernarbung der Wunde einleiten. War die Milz nicht in abnormer Weise mit der Umgebung verlöthet, so wird Ansammlung von flüssigem und geronnenem Blute in der freien Bauch-

höhle constatirt; hatten sich dagegen Adhäsionen gebildet, so findet man zuweilen das ausgetretene Blut in einem durch diese hergestellten Raume in unmittelbarer Umgebung der Milz, ohne dass es zu einer eigentlichen intraperitonealen Blutansammlung kam. Wenn der Einriss von einem erweichten oder vereiterten Infarcte ausging, so zeigt die Umgebung der Wunde entsprechende Veränderungen des Parenchyms, und meist sind dann entzündliche Vorgänge am Bauchfelle nachzuweisen. Besonders wichtig für die Auffassung derartiger Fälle ist es, wenn noch andere Infarcte in den nicht geborstenen Theilen der Milz aufgefunden werden.

Ausnahmsweise betrifft die Zerreissung nicht die Kapsel und das Parenchym der Milz, sondern grössere, dann meist pathologisch veränderte Gefässe. Cohnheim theilt einen sehr interessanten Fall mit, bei dem plötzlicher Tod durch Platzen von Varicen der Milz und consecutive intraperitoneale Hämorrhagie eintrat.

Die 6 Zoll lange, 5 breite und 2 dicke Milz zeigte auf ihrer Oberfläche zahlreiche, rundliche, schwarzblaue, weiche Erhabenheiten. Inmitten einer solchen war ein $^3/_4$ Zoll langer, durch Cruormassen ausgefüllter, leicht klaffender Riss vorhanden. Das Innere enthielt unregelmässig buchtige Höhlen von Erbsen- bis Gänseeigrösse, vielfach mit einander communicirend, mit geronnenem Blut, frischeren und älteren Thrombusmassen erfüllt. Diese Höhlen, die auch im rechten Leberlappen vorhanden waren, mussten als phlebectatische gedeutet werden. Ein Ast der Art. lienalis im Hilus zeigte ein erbsengrosses, seitlich aufsitzendes Aneurysma.

Atkinson berichtet über eine spontane, in 20 Stunden tödtlich verlaufene Zerreissung des Ligam. gastro-lienale. — Miling's Patient erlitt nach übermässiger Anstrengung eine letale Ruptur der Vena lienalis.

Endlich können auch durch Platzen eines Aneurysma der Art. lienalis und dadurch erfolgende Blutung in den Peritonealraum die klinischen Erscheinungen der Milzruptur erzeugt werden. Dieses Ereigniss ist z. B. von Nenei beobachtet worden. Weigert sah ein in die Vene durchgebrochenes Aneurysma der Milzarterie. Relativ häufig wurde beträchtliche Blutung aus der Art. lienalis in den Magen oder in das Colon transversum (Parker) beobachtet. Bei einem Theil dieser Fälle ist es sehr wahrscheinlich, dass zunächst ein Ulcus rotundum des Magens vorhanden war, welches secundär die Milzarterie arrodirte. Ehe es zu der vollständigen Eröffnung des Gefässrohres kam, konnte sich wohl eine aneurysmatische Erweiterung desselben an der verdünnten Stelle ausgebildet haben, so dass dann der Eindruck entstand, als sei ein primäres Aneurysma der Art. lienalis in den Magen durchgebrochen.

Einen sehr merkwürdigen Fall von Perforation der Milz und des Magens bei Pseudoleukämie theilt Kredel mit. Zwischen beiden Organen hatte sich vielleicht in alten Verwachsungen ein lymphosarcomatöser oder pseudoleukämischer Tumor entwickelt; in der Umgebung bestanden ähnliche Geschwülste. Wahrscheinlich war jener Tumor erweicht und hatte eine Verbindung zwischen Milz und Magen hergestellt, so dass tödtliche Magen-Darmblutung erfolgen konnte.

§. 18. Verlauf. In den meisten Fällen verläuft die spontane Milzruptur ebenso wie die traumatische sehr schnell tödtlich. Man

kann von einem foudroyanten Verlauf sprechen (Besnier), wenn sofort Ohnmacht eintritt, die nach wenigen Minuten in Tod übergeht. Andere Male bleibt das Leben einige Stunden bis einen Tag lang erhalten; endlich hat man den Tod auch erst nach Verlauf mehrerer Tage eintreten gesehen. Die Möglichkeit der Heilung einer Milzzerreissung wird von verschiedenen Autoren angenommen, und Jungnickel, Kernig und Müller-Kálmán haben diess durch einschlägige Fälle erhärtet. Zumal die Beobachtung von Kernig ist so genau gemacht und so eingehend geschildert, dass wohl kaum ein Zweifel an der Richtigkeit der Diagnose aufkommen kann. — Zunächst dürften in derartigen, günstig verlaufenen Fällen besondere physicalische Bedingungen anzunehmen sein, welche die Blutung nicht zu stürmisch und zu reichlich auftreten lassen und bald Stillstand derselben gestatten. Wenn die Blutung aufgehört und der allgemeine Kräftezustand nicht allzusehr gelitten hat, kann dann Vernarbung des Risses sowie Resorption des in die Bauchhöhle ergossenen Blutes erfolgen. — Besnier meint, dass einer ganzen Reihe von Angaben über angeblich erst mehrere Tage nach Milzruptur erfolgten tödtlichen Ausgang eine irrthümliche Auffassung insofern zu Grunde liege, als man das Eintreten der Ruptur in den Zeitpunct verlegte, wo ein äusseres Trauma eingewirkt hatte oder wo die ersten krankhaften, auf die Milz hindeutenden Störungen auftraten. Es kann wohl sein, dass zunächst traumatisch oder spontan nur ein Kapselriss oder ein subcapsuläres Hämatom zu Stande kommt, und dass erst später — unmittelbar vor dem Tode — sich an die Kapselwunde die Parenchymzerreissung anschliesst oder der subcapsuläre Bluterguss die Kapsel perforirt und zu bedeutender intraperitonealer Hämorrhagie Veranlassung wird (Rupture médiate, Besnier). — Ist ein erweichter oder vereiterter Infarct der Milz geborsten, so wird der weitere Verlauf, falls nicht sofort tödtliche Anämie erfolgte, durch das Auftreten peritonitischer Erscheinungen characterisirt, die meist zu letalem Ausgange führen.

§. 19. Die Prognose der Milzruptur ist nach dem Vorhergehenden als ungünstig zu bezeichnen; nur ganz ausnahmsweise ist ein glücklicher Ausgang beobachtet worden.

§. 20. Behandlung. In allen Fällen von sehr schnell entstandenen, weichen Milzschwellungen, wie sie durch die früher aufgezählten Infectionskrankheiten bedingt sein können, ist grosse Vorsicht bei der Untersuchung durch die Percussion und Palpation geboten, um nicht eine drohende Milzruptur zur Wirklichkeit zu machen. Besonders dürfte sich diese Vorsicht empfehlen, wenn etwa ein Gefühl von Druck in der Milzgegend oder deutliche Schmerzhaftigkeit auf eine abnorme Spannung der Kapsel hindeuten. Auch ist bei Personen mit Milzvergrösserung, wenn sie Verletzungen der Milzgegend erlitten haben, wegen der Gefahr nachträglicher Blutung oder Ruptur eine sehr sorgsame Behandlung angezeigt: bei ruhiger Bettlage ist local Eis zu appliciren, ferner können Opiate und Chinin in Frage kommen. Auch hier ist äusserste Zurückhaltung bei der Untersuchung nothwendig.

Ist Ruptur erfolgt, so hat man sofort Eis aufzulegen; Mosler empfiehlt ferner die Injection einiger Liter Eiswasser per rectum, um

neben der Kältewirkung eine Compression in der Milzgegend auszuüben. Weiter können subcutane Injectionen von Ergotin angezeigt sein, und gegen vorhandene Schmerzen sind (ebenso wie aus allgemeinen, bei schweren Blutungen geltenden Indicationen) Opiate zu verabreichen. Sind die Erscheinungen der Anämie sehr hochgradig ausgebildet, so hat man statt der eben genannten Mittel Excitantien den Vorzug zu geben, ferner kommen dann Einwickelungen der Extremitäten und event. Transfusionen in Betracht.

Wiederholt hat man die Frage erwogen, ob nicht vielleicht durch die sofortige Laparotomie die Blutung bei Milzruptur gestillt werden könnte, und Mayer und Nussbaum halten diess unter Umständen für möglich. Practische Erfahrungen liegen bisher nicht vor. Es darf natürlich nur eine Methode angewandt werden, die möglichst schnell und sicher der Blutung Herr wird, und diess ist allein von der Milzexstirpation zu erwarten. Bedenkt man jedoch, dass es sich in einem Theil der Fälle um Typhus- oder Recurrenskranke und -Reconvalescenten handelt, bei denen alle den Bauchraum betreffende operative Eingriffe, wie man von bezüglichen Versuchen bei Perforativperitonitis her weiss, besonders gefährlich sind, dass ferner ein anderer Theil der Patienten an schweren Malariaformen leidet, dass bei diesen die Milz stark vergrössert, häufig verwachsen ist und dass auch nicht selten erhebliche Veränderungen in der Zusammensetzung des Blutes bestehen, so scheint von vornherein die Aussicht sehr gering, durch Laparotomie und Milzexstirpation die unheilvollen Folgen der Milzruptur zu verhüten. Immerhin ist es denkbar, dass bei nicht zu sehr geschwächtem Kräftezustand und bei relativ geringgradigen Veränderungen der Milz selbst dieses Verfahren einmal gelegentlich einen günstigen Heilerfolg herbeiführen könnte. — Am geeignetsten für die Splenectomie erscheinen noch Fälle von subcutaner oder offener Verletzung der gesunden Milz, wenn dabei gefahrdrohende intraperitoneale Blutung besteht.

Capitel IV.

Die Milzabscesse.

§. 21. Aetiologie. Die oft erörterte Frage, ob es eine primäre Entzündung der Milz giebt und in wieweit man die bei zahlreichen Infectionskrankheiten auftretenden pathologischen Veränderungen in der Milz als entzündliche auffassen darf oder muss, können wir hier füglich unberücksichtigt lassen, da nur die Eiteransammlungen innerhalb der Milz oder in den sie umgebenden Gewebslagen ein chirurgisches Interesse beanspruchen.

Milzabscesse sind als sehr seltene Erkrankungen zu betrachten, sollen aber doch nach Besnier in unserem Klima nicht so selten wie die Leberabscesse vorkommen. Sie entstehen in der Regel secundär; die Fälle, bei denen man eine primäre Ursache nicht fand oder die

man auf Ueberanstrengungen oder heftige Erkältungen zurückführen zu können glaubte, sind so gering an Zahl, dass sie nicht genügen, um eine besondere Gruppe von idiopathischen oder primären Milzabscessen aufzustellen.

Als häufigste Ursache sind embolische Infarcte und metastatische Entzündungen zu nennen. Die so oft nach Endocarditis im linken Herzen, seltener nach Erkrankungen der Aorta oder auch in Folge von Lungenheerden in der Milz zu Stande kommenden keilförmigen embolischen Infarcte können ausnahmsweise zu Abscedirungen führen; der Nachweis der ursächlichen Erkrankung, eines obturirenden Embolus, und event. die gleichzeitige Anwesenheit frischerer, nicht vereiterter embolischer Infarcte der Milz neben dem ausgebildeten Abscess lassen bei der anatomischen Untersuchung die Aetiologie erkennen. — Häufiger wird die Splenitis suppurativa bei Infectionskrankheiten, Pyämie, Recurrens, Abdominaltyphus, Gelenkrheumatismus beobachtet; besonders ist eine grössere Reihe von Milzabscessen bei Recurrens beschrieben worden. — Kernig sah unter 400 Fällen von Recurrens 5 Mal, Petrowski unter 359 3 Mal Milzabscesse; letzterer hält es aber für höchst wahrscheinlich, dass sie viel öfter nach Recurrens vorkommen, als man nach der Zahl der tödtlich verlaufenen Fälle annehmen kann. Auch hier geht der Eiterung eine Infarctbildung voraus, die jedoch nicht durch eine arterielle Embolie bedingt ist. In einem von Petrowski's Fällen fand sich in der Milz eine hühnereigrosse Eiterhöhle und darunter ein gelblicher Infarct im Zustande der Erweichung. — Ponfick beobachtete bei einer Recurrensepidemie in fast 40 % der Fälle solche Infarcte, die bis zu $^2/_3$ der Milz einnahmen; er fasst den Mangel eines die zuführende Arterie verstopfenden Embolus geradezu als für ihre Recurrensnatur pathognomonisch auf. Wenn diese Infarcte klein sind, so können sie vernarben, wie es ja für die embolischen die Regel ist; grössere dagegen führen zuweilen zu Nekrose und Eiterung.

Es werden dann häufig noch als ätiologische Momente für Milzabscesse Verletzungen und Uebergreifen von Eiterungen benachbarter Organe auf das Milzparenchym angeführt, ohne dass diess durch sichere Beobachtungen bewiesen werden könnte. Fassina glaubt, dass bei Malaria durch besonders intensive Einwirkung des Malariagiftes primär Milzabscesse entstehen können; nach ihm und anderen kommt es auch bei chronischer Malariacachexie gelegentlich zu Abscedirungen in der Milz. — Es sei übrigens noch erwähnt, dass bei Infectionskrankheiten auch zahlreiche kleine Heerde in den Malpighi'schen Körperchen beobachtet sind, die auf arterielle Embolien zurückgeführt werden müssen. Das Centrum der vergrösserten Körperchen ist hierbei oft nekrotisch erweicht oder geradezu in einen kleinen Abscess umgewandelt. Ponfick beschreibt einen Fall von Recurrensmilz, bei dem mehrere Infarcte neben zahllosen solchen Follicularabscessen vorhanden waren.

Die Milzabscesse sind meist entsprechend dem Umfange der ursächlichen Infarcte relativ klein; am häufigsten schwankt ihre Grösse zwischen der einer Wallnuss und eines Hühnereies. Es können jedoch auch durch Zusammenfliessen mehrerer vereiterter Infarcte oder durch eiterige Zerstörung der nicht infarcirten Milzsubstanz grössere Abscesse

intralienal gebildet werden (Nixon); doch sind Angaben, wie die von l'Hermite, welcher ca. 15 l Eiter in einem Milzabscesse gefunden haben will, wohl etwas fraglich. Wenn in vorgerückten Stadien der Erkrankung an Stelle der Milz ein grosser Eitersack gefunden wird, so dürfte es wohl sehr schwierig werden, zu entscheiden, in wieweit die Milz selbst und die umgebenden Gewebe an der Bildung der Abscesshöhle betheiligt sind. — Bei Abscessen innerhalb der Milz hat man Sequestrirung von mehr oder weniger grossen Stücken des Organes beobachtet (Rokitansky). — Am häufigsten sollen Abscesse in der oberen Partie der Milz, dann an der äusseren Fläche und am vorderen Rande derselben ihren Sitz haben (Villemin).

§. 22. Verlauf. Bevor wir die Symptome der Milzeiterungen betrachten, müssen wir den Verlauf näher ins Auge fassen, weil so häufig erst die während desselben auftretenden Complicationen das klinische Bild der Erkrankung in characteristischer Weise vervollständigen. Es unterliegt keinem Zweifel, dass Eiterheerde in der Milz lange Zeit unverändert und ohne auffallende Symptome zu erzeugen bestehen können; im Gegensatz zu diesem Verhalten stehen Fälle, bei denen rasches Umsichgreifen des Abscesses unter hectischen Erscheinungen in kurzer Zeit zu einem tödtlichen Ausgange führt. Man hat ein derartiges Krankheitsbild als Phthisis lienalis bezeichnet. Eine mittlere Stellung nehmen die chirurgisch wichtigsten Fälle ein, wo der Eiter die Milzkapsel perforirt, sich einen Weg in benachbarte Bindegewebsräume und Hohlorgane bahnt oder auch die äussere Haut durchbricht. — Wenn es gilt, durch klinische Beobachtungen die verschiedenen Möglichkeiten des Eiterdurchbruches aus einem Milzabscesse klarzulegen, so können nur solche Fälle verwendet werden, bei welchen der Sachverhalt durch die anatomische Untersuchung vollkommen aufgeklärt wurde. In der überwiegenden Mehrzahl ruft die Anwesenheit von Eiter in der Milz innerhalb des para- und perisplenitischen Gewebes entzündliche Processe hervor, so dass es zu Anlöthungen der Milz an den Magen, den Darm, die linke Niere, das Zwerchfell oder die Bauchwand kommt. So erklärt es sich denn, dass der Eiter, wenn er von innen her die Milzkapsel durchbrochen hat, der Regel nach nicht im Stande ist, sich im parasplenitischen Gewebe oder in der freien Bauchhöhle zu verbreiten; er findet entweder nur kleinere, durch die vorausgegangenen entzündlichen Vorgänge abgegrenzte Räume, in denen er nur circumscripte Abscesse erzeugen kann, oder er wandert direct durch die bindegewebigen und peritonealen Schwarten in eine benachbarte Höhle oder auch durch die Haut nach aussen. Perforation von nach Recurrens entstandenen Milzabscessen mit consecutiver tödtlicher Peritonitis wurde von Kernig, Herrmann und Petrowski beobachtet.

Relativ häufig bahnt sich Eiter, der aus dem Parenchym der Milz nach aussen vorwärts dringt, einen Weg durch das Zwerchfell in die Pleurahöhle oder in die linke Lunge. So beschreibt z. B. Vidal einen Fall von tödtlichem recidivirenden Typhus, bei dem ein Milzabscess durch das Zwerchfell mit der unteren Partie der linken Lunge communicirte. Eine ähnliche Beobachtung machte Kernig. Mantell's Patient hustete dunkles Blut und sehr stinkenden Eiter aus; der Tod

erfolgte durch Blutung aus einem arrodirten Aste der Pulmonalarterie. Beide Lungen, besonders aber die linke waren an ihrer Basis fest mit dem Zwerchfell verlöthet; durch letzteres bestand eine Verbindung der linken Lunge mit der Milz, die ihrerseits breiig erweicht war und einen Abscess enthielt; das Parenchym war mit fötidem Eiter infiltrirt. Auch in der rechten Niere fand sich ein hühnereigrosser Abscess. Der Fall ist in seiner Deutung dadurch etwas complicirt, dass gleichzeitig Caries des Zungenbeines mit in den Pharynx perforirtem Abscesse bestand. — In Villemin's Falle war zunächst eine über nussgrosse Eiterhöhle der Milz vorhanden, damit communicirend ein eigrosser Abscess zwischen Zwerchfell und Milz; dieser stand wieder mit einem durch Lungenverwachsungen abgeschlossenen, eiterigen Exsudate zwischen Zwerchfellwölbung und Thoraxwand (also im Sinus pleurae gelegen) in Verbindung, das seinerseits zwischen 7. und 8. Rippe nach aussen durchgebrochen war.

Fälle von bis in die äusseren Bedeckungen vorgedrungenen Milzabscessen sind von Heide, Fahner und Barbieri beobachtet worden. Ferner ist Communication von Eiterhöhlen der Milz mit dem Colon (Jacquinelle, Herrmann, Brown), mit dem Magen (Cozé, Fahner) constatirt worden, und Heusinger will 2 Mal Entleerung von Milzabscessen durch die Nieren gesehen haben. Besonders in den Fällen von angeblichem Durchbruch in den Magen liegt es nahe, anzunehmen, dass hier vielleicht zuerst ein Ulcus der Magenschleimhaut vorlag, welches secundär in der mit dem Magen verwachsenen Milz einen Eiterheerd erzeugte. — Einige Male wurden ausser dem Abscess in der Milz noch Eiteransammlungen an verschiedenen Stellen des Körpers beobachtet, so dass dann wohl eine pyämische Allgemeinerkrankung angenommen werden muss. Es kann in solchen Fällen die Erkrankung der Milz nur eine Theilerscheinung der Pyämie darstellen, oder von der Milzeiterung aus ist es erst secundär auf der Bahn der Vena lienalis zu Pyämie gekommen.

§. 23. Symptome und Diagnose. Ein intralienaler Abscess kann unter Umständen Jahre lang bestehen und so wenig characteristische Symptome hervorrufen, dass seine Diagnose, wie allgemein anerkannt wird, vollkommen unmöglich ist. In früherer Zeit hat man theils auf Grund ungenauer Beobachtungen, theils rein theoretisch einen bestimmten Symptomencomplex für die Milzabscesse construirt, der sich bei genauerer Prüfung als nicht stichhaltig herausgestellt hat. Liegt eine Erkrankung vor, in deren Verlaufe es erfahrungsgemäss gelegentlich zu entzündlichen Processen in der Milz kommt, so wird, wenn Erscheinungen, die auf die Milz bezogen werden können, auftreten, der Verdacht auf Milzabscess gerechtfertigt sein. Tritt bei Patienten, die an Herzklappenfehler leiden, Schüttelfrost event. mit Erbrechen auf, wird über Schmerzen in der Milzgegend geklagt, und nimmt die Milzdämpfung schnell zu, so wird die Annahme eines keilförmigen embolischen Infarctes der Milz gestattet sein; und diese Diagnose ist man ja nicht selten zu stellen in der Lage. Wenn sich nun ausnahmsweise aus einem embolischen Infarcte eine Eiterung entwickelt, so wird man erwarten dürfen, dass sich diess in einer Reihe von Fällen durch vermehrte Druckempfindlichkeit der Milzgegend, zunehmende Milz-

schwellung und Fiebererscheinungen zu erkennen giebt. — Kommt es nach Recurrens oder Typhus abdominalis zur Ausbildung eines Milzabscesses, so lässt sich die Diagnose dann stellen, wenn von Neuem stark remittirendes Fieber auftritt und keine Abschwellung der Milz erfolgt. Petrowski glaubt übrigens, dass Milzabscesse nicht nur nach Ablauf eines Recurrensfiebers auftreten, sondern sich auch symptomlos während der Dauer der Erkrankung entwickeln können.

Was die Bedeutung der bisher namhaft gemachten, durch Milzeiterung hervorgerufenen Symptome angeht, so scheinen schmerzhafte Empfindungen spontan und auf Druck (Percussion) so lange zu fehlen, als der seröse Ueberzug des Organes unbetheiligt ist; sie scheinen also als Ausdruck einer Perisplenitis aufgefasst werden zu müssen. Handelt es sich demnach um einen centralen, chronischen Abscess, so können Schmerzen ganz oder wenigstens längere Zeit hindurch fehlen. Ein Ausstrahlen des Schmerzes nach der linken Schulter oder nach der linken Thoraxhälfte hin, wie man es früher als characteristisch für die Milzentzündungen hinstellte, pflegt dabei nur äusserst selten stattzufinden. — Eine stationäre oder zunehmende Vergrösserung der Milz ist an sich nur wenig werthvoll für die Diagnose, so lange die Milz nicht unterhalb des Rippenbogens hervorgetreten und so der Palpation zugänglich geworden ist. Erst dann kann die weiche Consistenz und der event. Nachweis von Fluctuation an dem vergrösserten Organe von grosser Bedeutung für die Diagnose werden. — Auch Fieber scheint nicht nothwendig bei Milzabscessen vorhanden sein zu müssen; sind jedoch schon andere Symptome constatirt, welche auf Erkrankung der Milz hindeuten, und besteht ausserdem Fieber mit dem ausgesprochen remittirenden Typus des Abscessfiebers, so ist dadurch ein werthvoller Anhaltspunct für die Diagnose gewonnen. Kernig beobachtete in 3 Fällen einmaligen Schüttelfrost; in allen Fällen (7) waren mässige Schweisse vorhanden. — Manchmal entwickelt sich, wie bereits angedeutet wurde, das Bild einer deutlichen Hectik: ausser den abendlichen Temperaturerhöhungen treten Schüttelfröste, profuse Schweisse, Appetitmangel, Diarrhöen, Abmagerung und Verfall der Kräfte auf: die Symptomengruppe der sog. Phthisis lienalis.

Lauenstein macht nach den in seinem mit Erfolg operirten Falle gewonnenen Erfahrungen auf das Hochstehen und die Fixirung der linken Zwerchfellhälfte bei der Athmung, sowie auf linksseitige basale pleuritische Reibegeräusche als für die Diagnose von Belang aufmerksam; Kernig und Parzewski haben linksseitige Pleuritis sicca und nicht eiterige Pleuraexsudate bei Milzabscess beobachtet.

Eine weitere Gruppe von Symptomen ergiebt sich dann, wenn der Eiter die Milzkapsel durchbricht und sich nach irgend einer Richtung einen Ausweg sucht. Ist man in der Lage, zu beobachten, wie eine vorher vorhandene Milzdämpfung plötzlich verschwindet, während acute Peritonitis sich ankündigt, oder Eiter ausgehustet, erbrochen, durch den Darm oder die Harnwege ausgeschieden wird, so ist es gerechtfertigt, mit grosser Wahrscheinlichkeit einen zum Durchbruch gekommenen Milzabscess anzunehmen. — Endlich muss die Entleerung von Eiter durch die Haut im linken Hypochondrium, nachdem Symptome von Milzerkrankung vorausgegangen waren, den Verdacht auf

Milzabscess wachrufen. Heide will Durchbruch von aus der Milz stammendem Eiter durch den Nabel gesehen haben.

Im Ganzen können wir also sagen, dass die Diagnose eines Milzabscesses häufig unmöglich, immer aber sehr schwierig ist: in einer Reihe von Fällen besteht der Abscess längere Zeit, ohne prägnante Symptome zu erzeugen; dann kommt es vor, dass eine Gruppe von an sich wenig characteristischen Erscheinungen doch eine Wahrscheinlichkeitsdiagnose zu stellen erlaubt; leichter gestaltet sich die Entscheidung dann wieder in manchen Fällen von Phthisis lienalis; und endlich erlauben zuweilen die Zeichen einer stattgefundenen Perforation des Eiters in benachbarte Höhlen, Organe oder auch durch die Haut nach aussen einen Schluss auf seinen primären Sitz.

§. 24. Die Prognose des Milzabscesses muss im Allgemeinen als zweifelhaft bezeichnet werden. Da derselbe immer eine secundäre Affection darstellt, so spielt bei der Prognose auch die ursächliche Haupterkrankung eine Rolle. Wenn Endocarditis oder Pyämie besteht, wenn schwere Formen von Recurrens oder Abdominaltyphus vorausgegangen sind, so wird die Beurtheilung des ganzen Krankheitsfalles wesentlich durch die primären Affectionen bestimmt werden und der gleichzeitige Milzabscess erst in zweiter Linie in Betracht zu ziehen sein. — Die Möglichkeit der spontanen Heilung eines Milzabscesses durch Eindickung des Inhaltes und Verödung scheint gegeben zu sein (Herrmann). — Durchbruch des Eiters in die freie Bauchhöhle hat bisher immer zu tödtlicher Peritonitis geführt; ob durch Perforation nach aussen oder in die Lunge, den Magen, den Darm, die Harnwege Heilung eintreten kann, lässt sich sehr schwer entscheiden, da wegen der grossen Schwierigkeit, am Lebenden einen Milzabscess sicher zu diagnosticiren, bei glücklich erfolgter Eiterentleerung auf den genannten Wegen es immer sehr zweifelhaft bleiben muss, ob wirklich ein Milzabscess vorgelegen hat. Nicht ungünstig gestaltet sich die Prognose, wenn operativ die Eröffnung der Eiterhöhle vorgenommen wird, obwohl darüber nur sehr spärliche Erfahrungen vorliegen, und eigentlich nur der Lauenstein'sche Fall als völlig sichere Beobachtung verwerthet werden kann.

§. 25. Behandlung. Sobald die Diagnose eines Milzabscesses wahrscheinlich geworden ist, wird zunächst eine Probepunction mit ziemlich weiter Canüle, da man auf dicken Inhalt gefasst sein muss, indicirt sein. Pleischl hat nach Punction eines später durch die Section festgestellten Milzabscesses Besserung des Allgemeinzustandes für die Dauer eines halben Jahres beobachtet, und Parzewski will sogar durch wiederholte Aspiration einen Milzabscess vollkommen geheilt haben. — Ergiebt die Punction Eiter, so ist es wohl am zweckmässigsten, wie es Lauenstein that, die Canüle zunächst stecken zu lassen und sie als Wegweiser für die Incision zu benutzen.

Lauenstein's Fall sei hier kurz im Auszuge mitgetheilt:

23jähriger Mann, Symptome von Abdominaltyphus. Milzdämpfung erheblich vergrössert, anfänglich geringer Schmerz in der Milzgegend. Linke Zwerchfellhälfte hochstehend, betheiligt sich nicht bei der Athmung; leichte Reibegeräusche

an der Grenzzone der Basis der linken Lunge. Nach Schüttelfrost Zunahme der Schmerzen und der Dämpfung. Probepunction im 8. Intercostalraume: chocoladebraune Flüssigkeit mit fötidem Geruche. Punctionsnadel wurde stecken gelassen; Resection eines fingerlangen Stückes der nächst unteren, 9. Rippe, Incision mit dem Thermocauter. Die beiden Pleurablätter waren verklebt, die Milz war an der Incisionsstelle nicht mit der Brustwand verwachsen. Um in die gänseeigrosse Höhle der Milz zu gelangen, musste eine fingerdicke Schicht von Milzgewebe durchtrennt werden. Die Milz wurde an der Thoraxwand fixirt und die Eiterhöhle mit Jodoformgaze ausgestopft. Im Eiter fanden sich weder Eitercoccen noch Typhusbacillen. Heilung.

Für die Behandlung der Milzabscesse kann heute nur noch die einzeitige oder event. zweizeitige Eröffnung in Betracht kommen. Liegt die Milz vermöge ihrer nur mässigen Vergrösserung hinter den Rippen, so müssen, um zu ihr zu gelangen, der Sinus pleurae und das Zwerchfell passirt werden. Hat im Sinus eine Verklebung der beiden Pleurablätter stattgefunden, so wird ohne Bedenken, auch wenn die Milz selbst nicht an der Rippenwand angelöthet ist, die einzeitige Eröffnung ausgeführt werden können, wie es in Lauenstein's Falle geschah. Zeigt es sich dagegen beim Vordringen in die Tiefe, dass der Sinus pleurae nicht verklebt ist, so dürfte es sich empfehlen, zunächst die Wunde nur bis zur Oberfläche der Milz zu vertiefen, dann nach ausgeführter Tamponade eine Verklebung der Pleurablätter abzuwarten und erst in einer zweiten Sitzung die Eiterhöhle in der Milz selbst zu eröffnen. — Ist die Milz so sehr vergrössert, dass sie zum Theil unterhalb des Rippenbogens zu liegen kommt, so wird es meist möglich sein, von den Bauchdecken aus einen in dem Organ gelegenen Abscess zu erreichen und zwar, wie bei Eröffnung der Leberabscesse, je nach dem Grad der Verlöthung, welchen die Milz mit ihrer Umgebung erfahren hat, ein- oder zweizeitig. — Hat der Eiter die Kapsel durchbrochen und ist er so in das paralienale Gewebe hineingelangt, oder liegt er innerhalb peritonitischer Verwachsungen, so sind keine Bedenken gegen die einzeitige Eröffnung gegeben. — Unter Umständen kann die Milzexstirpation wegen Abscessbildung in Frage kommen: wenn die Milz durch einen oder multiple Abscesse zum grössten Theile zerstört ist, wenn Theile derselben gangränös geworden sind, oder wenn die Milz in einem Abscesse schwimmend angetroffen wird. Von Ferrerius und Myers ist in Fällen der letzteren Art die Splenectomie ausgeführt worden. Es scheint sich nach den ziemlich ungenauen Berichten um peri- oder parasplenitische Eiteransammlungen gehandelt zu haben, innerhalb deren die veränderte und dislocirte Milz lag. Beide Male trat nach der Exstirpation Heilung ein.

Capitel V.

Die Cysten der Milz.

Wir können von cystischen, in der Milz zur Entwickelung gelangenden Neubildungen unterscheiden: 1) seröse und Blutcysten, uni- und multiloculär, 2) Echinococcen, 3) Dermoidcysten. —

Eine Dermoidcyste der Milz wurde von Andral beschrieben; es handelt sich um eine anatomische Rarität, der ein klinisch-chirurgisches Interesse nicht zukommt. — Von den Echinococcuscysten der Milz wird in dem nächsten Capitel eingehender die Rede sein; hier sollen uns die serösen und Blutcysten näher beschäftigen.

§. 26. Casuistik. Es ist gerechtfertigt, nach der Beschaffenheit des Inhaltes seröse und Blutcysten zu unterscheiden, weil es sich, wenigstens in einer Reihe von Fällen, um ihrer Aetiologie nach verschieden aufzufassende Bildungen handelt. Im Ganzen sind diese nicht parasitären Cysten der Milz sehr selten. — Sie finden sich zunächst als zufällige anatomische Befunde beschrieben: Andral gibt an, kleine seröse Cysten in grosser Anzahl im Innern der Milz zerstreut beobachtet zu haben; Leudet erwähnt eine mit Epithel ausgekleidete multiloculäre Cyste im Innern der nicht vergrösserten Milz, und noch eine zweite einkammerige, ebenfalls im Centrum der Drüse gelegen; Förster schildert die Wand einer haselnussgrossen Cyste der Milz als sehr dick und fibro-cartilaginös. Weiter hat Böttcher einen interessanten Fall von multipler Cystenbildung in einer amyloid entarteten Milz mitgetheilt. Zunächst war eine erbsengrosse, mit dünnflüssigem, wasserhellem Inhalte gefüllte Cyste vorhanden, durch deren Höhle ein zartes Balkenwerk ausgespannt war; einschichtiges Pflasterepithel bildete die Auskleidung. Dann fanden sich zahlreiche mohnbis hanfkorngrosse Cysten mit mehr oder weniger breiigem Inhalte, und endlich noch bei microscopischer Untersuchung sehr zahlreiche cystische Hohlräume. Böttcher denkt sich die Entstehung der Cysten in seinem Falle in der Weise, dass durch die Amyloidentartung der Arterien ein Verschluss derselben mit nachfolgender Erweichung (Verfettung) und theilweiser necrotischer Abstossung des Milzgewebes zu Stande gekommen sei.

Der erste Fall von grosser Milzcyste mit rein serösem Inhalte, der klinisch wenigstens mit Wahrscheinlichkeit diagnosticirt wurde und zur Operation kam, ist der Credé'sche. Die Cyste enthielt 1350 g klarer, gelblicher, fast eiweissloser Flüssigkeit mit reichlich Cholestearin und gehörte der unteren Milzhälfte an. Die Milz wog ohne die Cystenflüssigkeit 380 g, ihr Gewebe war normal. Die Innenwand der Cyste hatte netzartige Structur, es waren verschieden starke, balkige Vorsprünge vorhanden, ferner wurde eine Auskleidung mit Plattenepithel constatirt.

Die folgende Krankengeschichte eines weiteren Falles von seröser Milzcyste verdanke ich der Güte des Herrn Professor Riedel. Der Fall ist bisher nicht veröffentlicht worden, soll aber ebenso wie die S. 142 und 170 mitgetheilten Beobachtungen demnächst in einer Jenenser Dissertation Aufnahme finden:

16jähriger Junge aus Würselen bei Aachen. — Anamnese: Patient ist seit 15 Wochen krank; es besteht eine äusserst starke Milzschwellung, welche sich ohne Schmerzen entwickelte.

Status praesens: Gut entwickeltes Individuum. Die Inspection ergibt schon, dass die linke Thoraxhälfte ungleich dicker ist als die rechte. Die Percussion zeigt eine Dämpfung an, welche das ganze linke Hypochondrium einnimmt; sie reicht vorn ungefähr bis zur Sternallinie, nach hinten bis zur Scapularlinie;

der Herzstoss wird in der Nähe des Processus xyphoideus gefühlt. Fluctuation ist deutlich wahrnehmbar, wenn man die Milz von hinten nach vorn palpirt.

Operation am 7. October 1887. Eröffnung der Peritonealhöhle seitlich. Die Milz liegt prall gespannt vor, stellenweise weissliche Plaques zeigend. Wegen der starken Spannung der Cystenwand ist Annähen nicht möglich; Einlegen eines Wattebausches.

Verlauf: Der 2. Abschnitt der Operation — die Eröffnung des Tumors nach Verklebung der Peritonealblätter — fällt aus, da der Inhalt sich spontan am 12. October nach aussen entleerte. Es hatten vom 2. Tage nach der Laparotomie an Temperaturerhöhungen bis zu 38,5 Abends bestanden. Die Wunde ist reactionslos. Die Perforationsöffnung am Tumor misst 1/4 cm im Durchmesser; es entleert sich aus ihr eine seröse, gelbliche Flüssigkeit. Täglich Verbandwechsel, Ausspülung des Sackes. — Der Cysteninhalt war stark eiweisshaltig und enthielt Cholestearinkrystalle.

17. December. Bis vor 3 Wochen Drainage vorhanden, jetzt vollständige Heilung. In der linken Axillarlinie, der Milzgegend entsprechend, ein kleiner Dämpfungsbezirk. 20. December. Patient wird geheilt entlassen.

Milzcysten mit blutigem Inhalte sind wiederholt beobachtet und einige Male mit Erfolg operirt worden: durch Keil mittelst zweizeitiger Incision, durch Péan, Knowsley-Thornton und Spencer-Wells mittelst der Splenectomie. Der Inhalt der Cysten, welcher in dem Péan'schen Falle mehr als 3 l betrug, zeigte die bekannten Eigenschaften, wie sie längere Zeit im Körper angesammelt gewesenes Blut anzunehmen pflegt. Je nachdem es sich um mit Serum verdünntes, um reines oder durch Resorption eingedicktes Blut handelte, waren Farbe und Consistenz der Flüssigkeit verschieden; die Farbe wird als gelblichroth, dunkelroth, gelbbraun oder schwärzlich angegeben. Die Flüssigkeit enthielt meist reichlich Cholestearin, ferner rothe Blutkörperchen, frisch, verändert oder nur noch in Trümmern vorhanden. In dem Falle von Spencer-Wells, wo Schüttelfröste, leichtes Fieber, Schlaf- und Appetitlosigkeit und peritonitische Erscheinungen die Entstehung der Cyste begleitet hatten, wurden sehr zahlreiche Leukocyten in dem Cysteninhalte aufgefunden; Péan constatirte einige Kalkkörner in der dicken, gelbbraunen Flüssigkeit neben partieller Verkalkung der fibrösen Wand; auch in Spillmann's Falle zeigte die Cystenwand Kalkablagerungen.

§. 27. Ueber die Aetiologie der kleineren serösen Cysten der Milz scheinen exacte anatomische Untersuchungen bisher nicht angestellt zu sein; man ist desshalb für ihre Erklärung vorläufig darauf angewiesen, ähnliche Processe anzunehmen, wie sie für die Genese von Cysten in anderen, der Milz nahestehenden Organen festgestellt sind. Dass Böttcher in seinem Falle die multiple Cystenbildung in der Milz auf Gewebserweichung in Folge von amyloider Gefässentartung zurückgeführt hat, wurde bereits oben erwähnt. Unzweifelhaft müssen manche dieser hämorrhagischen Inhalt aufweisenden Cysten der Milz als apoplectische, d. h. durch Blutergüsse gebildet aufgefasst werden, und nach Analogie ähnlicher Verhältnisse an anderen Organen ist wohl anzunehmen, dass ein Theil dieser Blutcysten direct aus Blutergüssen in die Gewebe hervorgeht, dass dagegen bei einem anderen Theil vielleicht zunächst eine seröse Cyste vorlag, die erst secundär durch Blutung hämorrhagischen Inhalt erwarb. Besnier nimmt an, dass ausser in der Milz selbst bezw. unter ihrer Kapsel auch inner-

halb von peritonealen Pseudomembranen in der Umgebung der Milz durch Gefässruptur Hämatome und hämorrhagische Cysten entstehen können, und er ist geneigt, eine Beobachtung von Louis in diesem Sinne zu deuten.

Bestimmte Angaben über traumatische Einwirkungen, die der Entwickelung von Blutcysten der Milz vorausgegangen wären, habe ich nicht aufgefunden. In dem Falle von Spencer-Wells kam es allerdings bei einer vergrösserten, dislocirten Milz in Folge von Repositionsversuchen, welche die Patientin selbst vornahm, plötzlich zu erheblicher Vergrösserung und Schmerzhaftigkeit des Organes, sowie gleichzeitig zu den oben angeführten entzündlichen Erscheinungen. Man könnte daran denken, dass vielleicht in diesem Falle durch die betreffenden Manipulationen ein subcapsuläres Hämatom entstanden sei, das sich entzündet und später zu der ca. 5 l Inhalt beherbergenden Cyste entwickelt habe. Vielleicht war aber auch vor der traumatischen Einwirkung bei den Repositionsversuchen bereits eine Cyste in der Milz vorhanden, die nun erst durch Blutung und Entzündung zu beträchtlicher Grösse anwuchs.

§. 28. Symptome. Die Cysten der Milz pflegen sich anfangs ganz symptomlos zu entwickeln. Sobald sie eine nennenswerthe Grösse erreicht haben, können auch zunächst nur Erscheinungen vorhanden sein, welche nichts Specifisches haben und nur im Allgemeinen für eine Geschwulstbildung in der Milzgegend sprechen, es sind diess: ein Gefühl von Schwere, von Druck, geringe Schmerzhaftigkeit, Verdrängung und Compression von Nachbarorganen und davon abhängige functionelle Störungen, anormale Dämpfung im linken Hypochondrium, durch die Palpation nachzuweisender glatter oder höckeriger Tumor. Das werthvollste Symptom der Milzcysten ist die Fluctuation, die aber nicht immer sicher nachzuweisen ist.

§. 29. Die Diagnose wird sich in einem frühen Stadium häufig mit der generellen Constatirung einer Milzgeschwulst begnügen müssen, und erst, wenn der Nachweis von Fluctuation gelingt, kann auf den cystischen Character der Neubildung geschlossen werden. Die Untersuchung auf Fluctuation wird dadurch erleichtert, dass man sich von der Lendengegend aus die Milz nach vorn zu entgegendrückt oder -drücken lässt.

In differentiell-diagnostischer Beziehung kommen in Betracht: vor Allem cystische Erkrankungen der linken Niere (Untersuchung des Urins) und Echinococcen des linken Leberlappens (event. tympanitische Schallzone zwischen Lebertumor und Milz), dann cystische Neubildungen des Pancreas, des Mesenteriums, der Ovarien, des Uterus, weiter Flüssigkeitsansammlung in der linken Pleurahöhle, und endlich von Erkrankungen der Milz selbst besonders der Echinococcus. Bei Péan's Patientin hatte die Cyste den Uterus immobilisirt und die Scheidenhöhle partiell vorgewölbt; die Diagnose war auf Ovarialcyste gestellt worden. — Wenn eine im oberen Theile der Milz entstandene Cyste das Zwerchfell nach oben gedrängt hat, so würde die Unterscheidung von Hydrothorax oder Pleuritis sin. besonders durch die Begrenzung der vorhandenen Dämpfung zu machen sein: bei letzteren Affectionen steigt bekanntlich die Däm-

pfung an der hinteren Seite des Thorax am meisten nach oben und dacht sich allmählich nach der Seite und nach vorn zu ab; bei einer in der fraglichen Weise gelagerten Milzcyste ist dagegen vorn und seitlich das Höhenmaximum der Dämpfung zu erwarten. — Die Unterscheidung einer serösen oder Blutcyste von einem Echinococcus der Milz ist wohl nur durch die Probepunction oder -incision möglich, da das Hydatidenschwirren nur ein sehr inconstantes und unsicheres Zeichen ist; bei der relativen Häufigkeit der Milzechinococcen gegenüber den nicht parasitären Cysten wird man jedoch, sobald ein cystischer Tumor der Milz constatirt ist, im Zweifel, ehe punctirt wurde, der Diagnose Echinococcus den Vorzug geben. In manchen Fällen von grosser Milzgeschwulst, wo das Vorhandensein von Fluctuation zweifelhaft ist, kann auch die Abwesenheit von anamnestischen und objectiven Anzeichen von Malaria oder Leukämie die Wahrscheinlichkeitsdiagnose auf Cystenbildung der Milz unterstützen.

§. 30. Verlauf. Nach den relativ wenigen, in der Litteratur verzeichneten Beobachtungen von Milzcysten zu schliessen, scheinen kleinere, seröse Cysten sehr lange symptomlos in derselben Grösse bestehen oder auch unter Verdickung und Verkalkung der Wand rückgängig werden zu können. Die Blutcysten scheinen dagegen mehr Neigung zu continuirlicher Vergrösserung zu besitzen, wohl hauptsächlich desshalb, weil von Zeit zu Zeit immer wieder neue Blutungen von der Innenfläche der Wand aus erfolgen, die rein mechanisch eine Vergrösserung der Cyste hervorrufen und auch eine gewisse Reaction bedingen. Als Endausgang grosser Milzcysten würde man an Durchbruch in die Bauchhöhle oder ausnahmsweise an Vereiterung mit ihren von Cysten anderer Bauchorgane aus bekannten Folgezuständen denken können. Bei unbegrenztem Wachsthum der Cysten stehen durch mechanische Beeinträchtigung der Nachbarorgane schwere functionelle Störungen und event. tödtliches Ende in Aussicht.

§. 31. Prognose. Die kleinen serösen Cysten der Milz stellen offenbar durchaus harmlose Bildungen dar; bei den grossen serösen oder hämorrhagischen Cysten muss die Prognose im Allgemeinen als günstig bezeichnet werden, wenn rechtzeitig der operativen Indication entsprochen wird.

§. 32. Behandlung. Die bisher als zufällige anatomische Befunde beobachteten, oben einzeln aufgeführten kleinen Milzcysten entziehen sich durch ihre Symptomlosigkeit der Diagnose und damit auch der Behandlung. Für die grossen Cysten kann nur eine operative Therapie in Betracht kommen. Von der einfachen Punction eventuell mit nachfolgender Injection von reizenden Flüssigkeiten ist ein dauernder Erfolg nicht zu erwarten, auch erscheint dieses Verfahren, wenn nicht die Cyste der Bauchwand anliegt, unter Umständen gefährlicher als die weiter in Frage kommenden Methoden der Incision und Milzexstirpation. Es dürfte aus diesem Grunde auch gerathen sein, sobald die Diagnose Cystengeschwulst der Milz im Allgemeinen durch die äussere Untersuchung gestellt ist, die diagnostische Probepunction bis zum Zeitpunct der eigentlichen Operation zu verschieben.

Die zweizeitige Eröffnung einer Milzcyste wurde mit Erfolg von Riedel (s. Krankengeschichte S. 161) und Keil ausgeführt, dann haben Péan, Credé jun., Knowsley-Thornton und Spencer-Wells ebenfalls mit günstigem Ausgange die Milz wegen nicht parasitärer Cystenbildung exstirpirt. Die verschiedenen älteren Methoden der Eröffnung cystischer Tumoren der Bauchhöhle können wir füglich übergehen, nur verdient noch die einzeitige Eröffnung nach Lindemann (s. S. 169) Erwähnung.

Betreffs der Wahl zwischen Incision und Milzexstirpation kann der Standpunct Bardeleben's als besonders rationell empfohlen werden; er spricht sich über die Indication der Splenectomie bei Echinococcus der Milz und überhaupt bei cystischen Neubildungen derselben folgendermassen aus: „Wenn nicht etwa die Grösse der Geschwulst oder Verwachsungen derselben mit der Bauchwand die Incision bevorzugen lassen, namentlich aber, wenn in einem zweifelhaften Falle nach Durchschneiden der Bauchwand der cystische Tumor sammt der ganzen Milz leicht hervorgezogen werden kann, so würde ich die Exstirpation, also die Splenectomie, allen anderen Operationen vorziehen." Wenn man diese Meinungsäusserung noch etwas ins Einzelne zergliedert, so würden als für die Incision geeignet Fälle erscheinen, wo die Cyste sehr gross, mit der Bauchwand oder den Nachbarorganen verwachsen ist und wo Entzündung des Inhaltes besteht. Die Splenectomie dagegen dürfte angezeigt sein, wenn die Cyste keine zu bedeutende Grösse besitzt, wenn keine ausgedehnten Verwachsungen vorliegen, wenn die Milz sammt der Cystengeschwulst sich leicht aus der Bauchwunde herauswälzen lässt, wenn die Wand der Cyste sehr verdünnt ist, so dass ein spontaner Durchbruch zu befürchten steht, endlich wenn nach Lage der Bauchwandincision, um die Cyste zu eröffnen, durch das Gewebe der Milz durchgedrungen werden müsste.

Spencer-Wells hat in seinem Falle, da ausgedehnte Adhäsionen der Geschwulst mit den Därmen und dem Uterus bestanden, ein 3 bis 4 Zoll langes, ¼ Zoll dickes Stück der Cystenwand zurückgelassen und dann nach Unterbindung der lienalen Gefässe Cystenwand, Bauchfell und Hautdecke durch Nähte vereinigt; die Cyste war bei Beginn der Operation geplatzt.

Capitel VI.

Die Echinococcen der Milz.

§. 33. Allgemeines. Der Echinococcus localisirt sich nur selten in der Milz: unter 255 durch Finsen zusammengestellten Fällen von Echinococcuskrankheit betrafen 235 den Unterleib, davon 176 die Leber, 3 die Niere, 2 die Milz, 54 unbestimmte Abdominalorgane. — Der Milzechinococcus wurde am häufigsten zwischen dem 10. und 30. Lebensjahre beobachtet und annähernd gleich oft bei beiden Geschlechtern. — Man muss unterscheiden zwischen Fällen, wo der Echino-

coccus isolirt in der Milz vorhanden ist und solchen, wo gleichzeitig an anderen Körperstellen Cysten bestehen. Ferner lässt sich eine Trennung machen, je nachdem die Cyste sich central im Innern der Milz oder in deren Peripherie entwickelt hat. — In Duplay's Falle hatte sich der Echinococcus im Innern der Milz entwickelt und dieselbe in 2 Theile getheilt, welche getrennt den Seiten des Tumors auflagen. Die Cyste bestand aus mehreren Abtheilungen und hatte einen grauweissen, dickflüssigen, Cholestearin, Hydatiden und sehr reichlich Haken enthaltenden, nicht eiterigen Inhalt. — Portal gibt an, dass Echinococcen auch gestielt der Oberfläche der Milz aufsitzen können, und dass es so begreiflich erscheine, wie sie gelegentlich im Stande seien, sich ganz von der Milz loszulösen. — Nach Davaine sollen auch im subperitonealen Zellgewebe oder sonst in der Nachbarschaft der Milz Echinococcen primär zur Ausbildung kommen und erst secundär mit der Milz in Verbindung treten können.

Die Cyste bewirkt immer eine Druckatrophie des Milzgewebes, und besonders bei centraler Entstehung grosser Echinococcen kann der grösste Theil des Organes auf diese Weise zerstört werden. — Sehr häufig kommt es zu Verwachsungen mit der Umgebung, vorzugsweise mit den Bauchdecken, dem Zwerchfell, dem Magen und dem Colon. Je nachdem die Cyste mehr in der Nähe des oberen oder unteren Poles der Milz sich entwickelt, wird sie bei ihrem weiteren Wachsthum gegen die Brust- oder Bauchhöhle vorzudringen geneigt sein. — In dem Falle von Casanova und Poulet wurde nach Incision eines vereiterten Echinococcus eine vollständig abgeschlossene weitere Cyste im vorderen Theile der Milz constatirt. Sie wurde von der ersten aus eröffnet und enthielt ebenfalls Eiter. — Zweimal wird von entzündlichen Affectionen der linken Pleurahöhle oder Lunge als Complication von Milzechinococcus berichtet: Alessandri incidirte einen vereiterten Milzechinococcus und vernähte den Sack mit der Bauchwunde; nach ca. 6 Wochen liess sich ein linksseitiges Pleuraexsudat nachweisen, dessen Punction 1000 g von wenig getrübtem Serum ergab; einige Tage später musste der Pleuraschnitt ausgeführt werden: Gas und stinkender Eiter entleerten sich. Heilung. Holstein beobachtete ca. 14 Tage nach der Probepunction eines Milzechinococcus das Auftreten einer Pleuropneumonie des linken Unterlappens, wahrscheinlich, wie er meint, in Folge der Punction.

§ 34. Symptome und Diagnose. Der Milzechinococcus pflegt in der ersten Zeit seines Bestehens gar keine oder nur sehr unbestimmte Symptome zu erzeugen, wie ein Gefühl von Schwere und Druck im linken Hypochondrium. Ist es zur Ausbildung eines grösseren Tumors gekommen, dann können sich Schmerzen und Druckerscheinungen von Seiten der Bauchorgane, als Appetitmangel, Uebelkeit, Erbrechen, Stuhlverstopfung geltend machen. Die unteren Rippen der linken Seite werden durch den Tumor nach aussen vorgewölbt. Auch geringe Dyspnoe kann durch Verdrängung der linken Lunge verursacht werden (Goluboff). Martineau beobachtete bei Milzechinococcus Schmerzen, Verminderung des Tastgefühles am linken Beine und Flexion im linken Hüftgelenke. Nachdem durch Punction 1400 g grünlichen Eiters entleert waren, liessen die Schmerzen nach und das Bein konnte

wieder gestreckt werden. Die betreffenden Erscheinungen durften demnach als Druckwirkung der Cyste auf die Lendennerven erklärt werden. — Nach Mosler macht der Echinococcus der Milz manchmal, schon lange bevor eine Anschwellung zu bemerken ist, sehr heftige Schmerzen, die dann zuweilen Jahre lang aussetzen können, um später von Neuem mit verstärkter Intensität aufzutreten.

Besnier meint, dass mindestens 2 Jahre, von dem Beginne der Echinococcusentwickelung in der Milz an gerechnet, vergingen, ehe durch Palpation und Percussion ein Tumor nachweisbar würde. — Bevor es zu einer abnormen Ausdehnung des linken unteren Brustabschnittes kommt, lässt sich gewöhnlich unterhalb des Rippenbogens eine Geschwulst abtasten, welche entweder nur als vergrösserte Milz imponirt (Consistenz, scharfer Rand, Einkerbungen), oder durch den Nachweis der Fluctuation und event. des Hydatidenschwirrens als cystischer Tumor bezw. als Echinococcus erkannt wird. In einer grossen Reihe von Fällen fehlte Fluctuation, weil entweder die Cyste nicht nahe genug der äusseren Haut lag, zu stark gespannt war (Fall Casanova-Poulet) oder zu dicke Wandung besass. Das Hydatidenschwirren ist nur sehr selten bei Echinococcen der Milz constatirt worden; in Sevestre's Falle fühlte man es bei Athembewegungen; Holstein gibt an, bei der Percussion Hydatidenschwirren an einer begrenzten Stelle an der Rückenseite nachgewiesen zu haben. — Potain theilt eine interessante Beobachtung mit, wo er bei einem linksseitigen Bauchtumor Hydatidenschwirren constatirte und die Diagnose auf Echinococcus der Milz stellte. Bei der Section fand sich Hydronephrose. — Wie bei anderen Milzanschwellungen wurde auch zuweilen bei Echinococcus ein peritoneales Reibegeräusch im linken Hypochondrium als Ausdruck einer bestehenden Perisplenitis beobachtet (z. B. Fall Litten). In Skoda's Falle hörte und fühlte man bei Auscultation und Auflegen der Hand ein knarrendes Reiben.

Kommt es zu Entzündung der Cyste, so wird sich diess durch gesteigerte Schmerzhaftigkeit, schnellere Vergrösserung, vermehrte Härte und Spannung, Fieber, event. Schweisse und Abmagerung, und bei sich vorbereitender Perforation der Bauchdecken durch Oedem und Röthung der Haut zu erkennen geben.

Wenn also in der Milzgegend ein zuerst ohne subjective Erscheinungen entstandener Tumor, der in der Folge ein langsames, schmerzloses Wachsthum zeigt und event. trotz bedeutender Grösse relativ wenig functionelle Störungen erzeugt hat, constatirt wird, ohne dass Leukämie oder überhaupt eine Rückwirkung auf das Allgemeinbefinden zu erkennen ist, so muss, zumal wenn sich bei glatter Oberfläche Fluctuation nachweisen lässt, in erster Linie an Milzechinococcus gedacht werden. Eine sichere Entscheidung kann jedoch nur durch die Probepunction herbeigeführt werden. Wird durch diese eine klare, neutrale Flüssigkeit entleert, die kein oder nur sehr wenig Eiweiss — Entzündung führt zu einem sich allmählich steigernden Eiweissgehalte —, dagegen reichlich Chloride enthält, sich mit verdünnter Eisenchloridlösung braun färbt (Bernsteinsäurereaction) und ausserdem bei microscopischer Untersuchung Scolices und Haken erkennen lässt, so ist damit die Diagnose klargestellt. Sehr häufig aber liefert die Probepunction nur unsichere Anhaltspunkte, indem z. B. die microscopische

Untersuchung der gewonnenen Flüssigkeit in dem gedachten Sinne negativ ausfällt, was besonders bei Vereiterung des Cysteninhaltes nicht selten ist. Man kann in solchem Falle annehmen, dass früher vorhandene Haken durch die Eiterung zerstört sind. Wenn in serösem Cysteninhalte Scolices und Haken fehlen, so hat man diess auf eine unvollständige Entwickelung des Echinococcus zuückführen zu können geglaubt. Litten fand bei der microscopischen Untersuchung einer durch Punction gewonnenen Flüssigkeit, der chemisch die Eigenschaften des Echinococcuscysteninhaltes zukamen, keine characteristischen morphologischen Bestandtheile; er vermuthete, dass sich die letzteren in Folge von längere Zeit hindurch eingenommener Rückenlage innerhalb der Cystenflüssigkeit gesenkt hätten und desshalb durch die Punction nicht entleert worden wären; in der That wurden durch eine zweite, nach Bauchlage des Patienten ausgeführte Punction Scolices und Haken gewonnen. — Hat die Punction keine Flüssigkeit ergeben, so muss die herausgezogene Canüle genau auf Membrantheile untersucht werden, deren Vorhandensein allein, wie in dem von Casanova und Poulet beobachteten Falle, die Diagnose zu sichern im Stande ist.

§. 35. Verlauf. Der Endausgang eines Milzechinococcus kann, wenn nicht rechtzeitig operativ eingeschritten wird, durch Functionsstörung von Seiten der verschobenen und comprimirten Unterleibsorgane ein tödtlicher werden. Am günstigsten gestaltet sich der spontane Verlauf, wenn nach Vereiterung des Cysteninhaltes Perforation durch die Bauchdecken nach aussen erfolgt; Durchbruch in die Bauchhöhle, das Colon transversum und die Bronchien wurde — jedes Mal mit letalem Ausgange — von Backhouse, Brault und Duroziez beobachtet. Auch Perforation des nicht vereiterten Inhaltes in die Bauchhöhle kann zu Stande kommen. — In Skoda's Falle kam es nach Punction und Entleerung von klarer seröser Flüssigkeit, die Hakenkränze enthielt, zu einem wahrscheinlich aus Cysteninhalt und Blut bestehenden Ergusse in die Bauchhöhle; sehr bedeutende Schmerzen, Schüttelfrost, kleiner Puls und Cyanose waren die begleitenden Symptome. Nach 5 Tagen trat Resorption ein, und der Tumor zeigte sich später bedeutend verkleinert und weicher. — Zimmermann berichtet von einem Milzechinococcus bei einer 55jährigen Frau, der plötzlich unter grossen Schmerzen nach einem langen Ohnmachtsanfalle verschwunden war. Der Leib schwoll ganz ab, und erst nach mehreren Wochen stellte sich der Status quo ante wieder her. Die spätere Section constatirte eine Echinococcuscyste der Milz und mehrere frei in der Bauchhöhle liegende Cysten, sowie Echinococcen an der unteren Leberfläche. Es hatte sich offenbar um eine Perforation der Milzcyste in den Peritonealraum gehandelt. — Chouppe fand bei der Section eines Phthisikers einen offenbar in Rückbildung begriffenen Echinococcussack der Milz, der während des Lebens keine Symptome gemacht hatte.

§. 36. Die Prognose des operativ behandelten Milzechinococcus kann als im Allgemeinen günstig bezeichnet werden.

§. 37. Was die Behandlung der Echinococcen der Milz angeht, so hatte Vital die Angabe gemacht, man könne durch längere

Zeit fortgesetzten innerlichen Gebrauch von arseniger Säure Heilung erzielen. Diese Behauptung fand jedoch von keiner anderen Seite Bestätigung. — Als operative Verfahren kommen Punctionen event. mit nachfolgender Injection, Eröffnung der Cyste durch Aetzmittel oder durch Incision und endlich die Milzexstirpation in Betracht. Die einfache Punction hat nur als Hülfsmittel für die Diagnose, also als Probepunction Berechtigung; es sind keine Fälle von Milzechinococcus bekannt, bei welchen durch einfache Punction, auch wenn sie mehrmals wiederholt wurde, dauernde Heilung erzielt wäre. Bemerkenswerth ist, dass Wassiljew's Patientin nach der Punction und Entleerung von 3500 ccm Flüssigkeit sich fast 1 Jahr lang wohl fühlte; erst nach dieser Zeit war die Geschwulst wieder zu ihrer früheren Grösse angewachsen und wurde dann durch Incision in der Linea alba und Vernähung der Cyste mit der Bauchwunde zur Heilung gebracht. Es ist auch nicht ausser Acht zu lassen, dass die Punction wegen der Gefahr des Eindringens von Echinococcusinhalt in die Bauchhöhle kein ganz gleichgültiger Eingriff ist. — Die Punction mit nachfolgender Jodinjection scheint, soweit man aus der etwas complicirten Beobachtung von Skoda schliessen darf, der einfachen Punction überlegen zu sein. In diesem Falle waren durch Punction zunächst ca. 40 ccm des Cysteninhaltes entleert worden, danach kam es unter bedrohlichen Erscheinungen zu einem Ergusse in die Bauchhöhle (wahrscheinlich Cystenflüssigkeit und Blut), der nach 5 Tagen resorbirt wurde. Der Tumor fand sich später bedeutend verkleinert und weicher. Durch weitere 2malige Punction und Jodinjection wurde dann vollständige Heilung erzielt. — Auch dieses Verfahren kann trotzdem als empfehlenswerth nicht bezeichnet werden.

Zur Ausführung einer lineären Eröffnung der Milzechinococcus-Cyste hat man früher mit Vorliebe die Aetzmittel angewandt, häufig auch, nachdem vorher an einer oder mehreren Stellen Trocarts eingestossen und während einiger Tage liegen gelassen waren (nach Simon). — Heutzutage wird man unbedingt der blutigen Incision den Vorzug geben, die man in einer Sitzung oder vorsichtiger in 2 Zeiten (nach v. Volkmann) zur Ausführung bringt. Das letztere Verfahren wird denn auch neuerdings am meisten als bestes und sicherstes für die Behandlung des Milzechinococcus empfohlen. Lindemann hat nach seiner Methode der einzeitigen Incision einen Fall von Milzechinococcus mit Erfolg operirt; das Verfahren ist genauer von Kirchner beschrieben worden. — Zeigt es sich nach der Durchschneidung der Bauchdecken, dass eine Verlöthung der Cystenoberfläche mit dem parietalen Bauchfell der Operationsgegend besteht — bei vereitertem Cysteninhalt wird diess besonders häufig der Fall sein —, so kann ohne Gefahr sofort die Eröffnung vorgenommen werden. Zur Entleerung der in der Höhle vorhandenen Tochterblasen empfiehlt sich Ausspülung mit schwach antiseptisch wirkenden Flüssigkeiten; auch kann durch Eingehen mit einem Stielschwamme, mit dem scharfen Löffel oder der Kornzange versucht werden, die parasitäre Neubildung möglichst zu entfernen. Bei verjauchtem Inhalt kommen stärkere Lösungen von antiseptischen Stoffen und auch während der Nachbehandlung fortgesetzte Irrigationen der Wundhöhle in Frage. Nach Ausstossung des Cystenbalges pflegt unter allmählicher Verkleinerung der Höhle Heilung einzutreten.

Wegen Echinococcus wurde von Koeberlé und v. Bergmann (Fehleisen) die Milzexstirpation ausgeführt. Koeberlé's Patientin — die Cyste zeigte ausgedehnte Adhäsionen mit Magen, Colon, Leber und Bauchfell — starb 17 Stunden nach der Operation an Schwäche. v. Bergmann entschloss sich zur Exstirpation, weil gleichzeitig Wandermilz vorhanden war; es trat dauernde Heilung ein. — Wie auch mehrere erfolgreiche Milzexstirpationen wegen nicht auf Echinococcusinvasion beruhender Cystenbildung beweisen, kann die Entfernung der Cystenmilz im Allgemeinen nicht als eine besonders gefährliche Operation bezeichnet werden. Im vorigen Capitel ist die Indication zur Splenectomie bei Cysten der Milz näher besprochen worden, und kann auf das dort Gesagte in Bezug auf die Echinococcuscysten im Speciellen verwiesen werden. — Nur ist hervorzuheben, dass die Gründe, welche bei nicht parasitären Cysten der Milz eher die Splenectomie als die Incision gerathen erscheinen lassen, für die Echinococcen weniger häufig zutreffen möchten, und dass desshalb wohl für die überwiegende Mehrzahl der Fälle von Milzechinococcus die Incision als das Normalverfahren anzusehen sein wird.

Ein Fall von durch Incision geheiltem Echinococcus der Milz, für dessen Ueberlassung ich Herrn Professor Riedel zu besonderem Danke verpflichtet bin, möge hier angeschlossen werden (s. S. 161).

Frau E. M., 32 Jahre alt, aus Schmiedefeld i. Th., aus vollkommen gesunder Familie stammend, leidet an einem in der linken Bauchseite gelegenen Tumor, der sich seit 5 Jahren langsam entwickelt hat. Vor 5 Jahren überstand Patientin eine Bauchfellentzündung. Nach Ablauf derselben wurde eine geringe Resistenz in der Magengegend bemerkt, die sich mit den Jahren vergrösserte und zeitweise auf Druck schmerzhaft war. Seit April 1889 ist Patientin wegen zunehmender Schmerzhaftigkeit arbeitsunfähig; es stellte sich Appetitmangel ein.

Status praesens: Beträchtliche Vorwölbung unter dem bedeutend nach aussen und oben gedrängten linken Rippenbogen. Der mit einer Einkerbung versehene Milzrand ist deutlich abzutasten. Die Geschwulst bewegt sich bei der Inspiration nach abwärts und fühlt sich prall fluctuirend an. Eine Punction hatte wasserhelle Flüssigkeit ohne Eiweiss, mit Bernsteinsäure, aber ohne Haken ergeben. Urin eiweissfrei.

Diagnose: Echinococcus der Milz.

Operation am 22. Mai 1889. Seitliche Längsincision auf den Tumor noch im Bereiche des M. rectus sin. Nach Eröffnung des Peritoneums präsentirt sich die vergrösserte Milz; über den Sitz der Echinococcusblase ist jedoch Genaueres nicht festzustellen. In die Bauchwunde werden Gazetampons eingelegt, die Haut wird nach Madelung genäht. Verband.

31. Mai. Abnahme des Verbandes. Die Haut hat trotz grosser Spannung gut gehalten. Nach Entfernung der Tampons liegt die Echinococcusblase frei vor; ringsum feste peritoneale Verklebung. Bei Eröffnung der Blase fliesst wasserklarer Inhalt ab, keine Tochterblasen. Der Sack lässt sich anscheinend ganz ablösen und extrahiren. Drainage; Verband.

Verlauf: Die Höhle secernirte sehr stark und verkleinerte sich nur sehr langsam. Einmal trat Secretverhaltung ein, die durch Einführen und Spreizen einer langen Kornzange leicht gehoben wurde. Secret eine Zeit lang putrid. Nur an den ersten 4 Abenden nach Exstirpation der Blase leichte Temperaturerhöhung. Oefter wurden grössere Fetzen entleert, jedenfalls Reste der Blase, die also doch nicht vollkommen entfernt war. Am 24. Juli wird Patientin mit kurzem Drain entlassen.

Zu Hause wurde nach einigen Monaten der Drain fortgelassen; der noch weit in die Tiefe reichende Gang heilte aber nicht; es blieben Schmerzen bestehen und ziemlich reichliche, übelriechende Secretion. Die Fistel wurde mit Carbollösung ausgespült, wobei Patientin den Carbolgeschmack vom Halse her im Munde gespürt haben will, auch will sie bisweilen den Geschmack des übelriechenden

Fistelsecretes im Munde gehabt haben. Erbrechen bestand nicht, auch war der Appetit stets gut.

Wiederaufnahme am 21. Januar 1890. Die Fistel liefert sehr putrides Secret. Nach Erweiterung derselben durch einen Laminariastift ergibt die Sondirung, dass ein cylindrischer Gang ohne Ausbuchtung oder Höhlenbildung bis an die hintere Bauchwand reicht. Kein Fremdkörper aufzufinden; es wird ein dickes, langes Drainagerohr eingeführt. Unter täglicher Ausspülung mit dünner Carbollösung verliert sich die Putrescenz bald. Der Drain wird sehr vorsichtig langsam gekürzt, und nachdem er durch einen dünneren ersetzt war, seit dem 15. März ganz fortgelassen. Am 22. März wird Patientin entlassen.

Die Fistel ist definitiv geschlossen geblieben; Patientin sieht blühend aus, hat sich sehr erholt; keinerlei Schmerzen mehr in der Milzgegend.

Capitel VII.

Die Sarcome der Milz.

§. 38. Allgemeines über die Tumoren der Milz. Von Tumoren sind in der Milz beobachtet worden: das cavernöse Angiom, das Fibrom, ferner Fibro-, Lympho- und Endothelsarcome und Carcinome, endlich in dem parasplenitischen Gewebe entstanden das Myxom und Lipom. Von diesen Geschwülsten kommt nur den Sarcomen und Carcinomen ein klinisches Interesse zu, die anderen Formen sind nur äusserst selten als zufällige anatomische Befunde bekannt geworden. Ausser den in den vorigen beiden Capiteln erörterten cystischen Neubildungen der Milz wäre auch noch das Vorkommen von Lymphangiomen zu erwähnen.

§. 39. Casuistik. Primäre Sarcome der Milz kommen nur sehr selten zur Beobachtung. Weichselbaum hat zuerst 1881 zwei bezügliche Fälle beschrieben: ein wallnussgrosses, an der convexen Fläche der etwas vergrösserten Milz gelegenes Fibrosarcom bei einem 21jährigen Manne — die Geschwulst zerfiel in mehrere Läppchen — und ein multiples Endothelsarcom der Milz ebenfalls bei einem 21jährigen Manne.

Dann ist die Milz wegen primären Lymphosarcoms von Billroth und Fritsch je einmal erfolgreich exstirpirt worden. Es sind diess die beiden einzigen Fälle von Milzexstirpation wegen sicher nachgewiesener maligner Neubildung.

Billroth's Patientin — eine 43jährige Frau — hatte zuerst vor 10 Jahren in der linken Lendengegend eine stärkere Resistenz wahrgenommen; in den letzten 2 Jahren war schnelleres Wachsthum eingetreten, und seitdem die Geschwulst im Unterleib frei beweglich geworden war, hatten sich unerträgliche Schmerzen, namentlich gegen die linke Schulter hin und in der Kreuzgegend, eingestellt. Der als vergrösserte, bewegliche Milz leicht zu erkennende Tumor besass an seiner hinteren unteren Fläche deutliche höckerige Protuberanzen. Die Beschaffenheit des Blutes war normal. — Bei der Operation zeigte es sich, dass an der convexen Seite der Milz keine Verwachsungen mit der Nachbarschaft bestanden, dass dagegen die concave Seite dem Netze und einem Convolut von Därmen adhärent war. Der Stiel wurde in 6 Portionen unterbunden; der mit der Geschwulst fest verlöthete Schwanz des Pancreas wurde mit dem Thermocauter durchtrennt, so dass ein

4 cm langes Stück desselben mit dem Tumor in Verbindung blieb. — Der Rest von Milzgewebe entsprach ungefähr der normalen Milzgrösse. Milz mit Tumor wogen 1450 g. Es trat zunächst Heilung ein; in der 3. Woche nach der Operation liess sich eine ganz geringe Vermehrung der weissen Blutkörperchen im Blute nachweisen. Nach ca. ½ Jahr starb Patientin an Recidiv. Eine Section wurde nicht ausgeführt.

Die Patientin von Fritsch stand im 31. Lebensjahre; vor 2 Monaten waren zuerst mässige Schmerzen in der Milzgegend und ein kleiner Knoten unter dem linken Rippenbogen aufgetreten. Unter zunehmender Mattigkeit und nicht zu hebendem Appetitmangel wuchs der Tumor rasch und rückte zugleich tiefer und nach der Mitte zu. Das Blut hatte normale Beschaffenheit. Patientin war im ersten Monate schwanger. Die Diagnose wurde auf Neoplasma der Milz (wahrscheinlich Sarcom) gestellt. Der Tumor zeigte nirgends Adhäsionen und liess sich nach Unterbindung des Stieles leicht exstirpiren. Glatter Verlauf. Patientin erholte sich schnell, auch stellte sich der Appetit wieder her. 7 Monate nach der Operation erfolgte die Geburt eines todten Kindes.

Der anatomische Befund war folgender: Gewicht der Milz über 2 kg, Oberfläche von etwa markstückgrossen flachen Vorwölbungen von hellgrauer Farbe unterbrochen. Auf dem Durchschnitt entsprachen diesen Höckern röthlichgraue, rundliche, gegen das umliegende, noch erhaltene Milzgewebe gut abstechende, aber nicht scharf abgegrenzte Flächen, die, etwa im inneren Drittel beginnend, meist bis zur Oberfläche reichten, die Umgebung des Hilus aber frei liessen; der erhaltene Rest des Milzgewebes entsprach an Masse mindestens der des normalen Organes. — Im erkrankten Gewebe war im Allgemeinen die Structur verloren gegangen, doch zeigte es noch hier und da ausgesprochen alveolären Bau; zwischen den zarten Bindegewebszügen lagen neben erhaltenen Leucocyten grosse runde Zellen mit blassem Protoplasma und einem oder mehreren stark färbbaren Kernen. In der Mitte der macroscopisch sichtbaren Knoten war zwischen diesen Zellen eine homogene, sehr schwach färbbare Masse zu sehen, die das bindegewebige Netz vollkommen ausfüllte.

Herr Geheimrath Fritsch hatte die Güte, mir brieflich mitzutheilen, dass er die Patientin ca. 1 Jahr nach der Operation untersuchte und eine ganz auffallende Leberhypertrophie constatirte. Jetzt (Anfang December 1889) soll Patientin noch leben, aber sehr elend sein.

§. 40. Diagnose. Wie diese beiden Beobachtungen lehren, kann aus gewissen vorhandenen und fehlenden Symptomen die Diagnose eines primären Milzsarcoms ermöglicht werden. Schnelle Vergrösserung der Milz, höckerige Oberfläche, lebhafte Schmerzhaftigkeit sind als positive Erscheinungen zu nennen; von negativen sind besonders wichtig das Fehlen von Veränderungen des Blutes, von Malariainfection, endlich von Fluctuation und Eiterfieber.

§. 41. Die Behandlung des primären Milzsarcoms kann nur in der Exstirpation des erkrankten Organes bestehen.

Capitel VIII.

Die Carcinome der Milz.

§. 42. Vorkommen. Kommt das Carcinom primär in der Milz vor? — In der Litteratur finden sich etwa 10 Fälle von angeb-

lich primärem Carcinom der Milz verzeichnet. Ein Theil derselben muss von vornherein, weil keine Section oder microscopische Untersuchung stattfand, als ganz unsicher ausser Betracht gelassen werden; aber auch unter den übrigen kann kein einziger Fall namhaft gemacht werden, bei dem die Diagnose primäres Carcinom einwurfsfrei festgestellt wäre. Zur Entscheidung einer so wichtigen principiellen Frage, wie es die nach dem primären Vorkommen des Carcinoms in der Milz ist, wird man unter dem spärlichen vorliegenden Material nur solche Beobachtungen auswählen dürfen, bei denen eine detaillirte macroscopische und microscopische Beschreibung des anatomischen Befundes jeden Zweifel ausschliesst; und dieser berechtigten Anforderung genügt keine der in der Litteratur niedergelegten Beobachtungen.

Grasset und Notta haben versucht, ein klinisches Bild des primären Milzcarcinoms zu entwerfen, und Notta kommt sogar zu dem Schlusse, dass die bezügliche Diagnose intra vitam möglich sei. Solche Bestrebungen sind ebenso wie die daran geknüpften therapeutischen Vorschläge mindestens als verfrüht zu bezeichnen.

§. 43. Secundäre Carcinome der Milz sind am häufigsten bei Magen- oder Leberkrebs beobachtet worden. Ein practisch-chirurgisches Interesse bieten sie nicht dar.

Capitel IX.

Die Splenectomie.

1. Nomenclatur.

§. 44. Ueber die Bezeichnung der verschiedenen, an der Milz in Betracht kommenden Operationen herrscht unter den Autoren keine vollkommene Uebereinstimmung. Man hat vorgeschlagen, die Totalexstirpation der Milz als Splenectomie, die übrigen an der Drüse auszuführenden blutigen Eingriffe als Splenotomien zu bezeichnen (Langenbuch). Andere (Adelmann, Bardeleben) nennen Splenotomie die operative Entfernung der aus einer Wunde vorgefallenen, gesunden Milz, verstehen dagegen unter Splenectomie oder auch Laparosplenectomie die Exstirpation des erkrankten Organes nach Eröffnung der Bauchhöhle. — Wir wollen, wie diess auch schon in den früheren Abschnitten geschehen ist, nach Analogie der an anderen Organen gebräuchlichen Nomenclatur, die Totalexstirpation der gesunden oder erkrankten Milz als Splenectomie, die partielle Exstirpation als Resection der Milz bezeichnen; der Name Splenotomie soll dann für die Eröffnung von Höhlenbildungen in der Milz, wie sie durch Abscesse, einfache Cysten und Echinococcen bedingt sein können, reservirt bleiben.

2. Geschichte der Splenectomie.

(Kurzer Ueberblick).

§. 45. Die ersten beglaubigten Fälle von Totalexstirpation der Milz stammen aus dem 16. und 17. Jahrhundert; es handelte sich um Vorfall der Drüse aus Verletzungen. Viard war der Erste, der 1581 die aus einer Wunde an den falschen Rippen prolabirte Milz nach Ligatur des Stieles abschnitt und Heilung erzielte. Ihm folgten Dovbeny-Turbevile, Matthiae, Hanneus u. A. — Die erste Resection des vorgefallenen Organes scheint von Purmann ausgeführt zu sein.

Die Reihe der Totalexstirpationen erkrankter Milzen nach Eröffnung der Bauchhöhle beginnt erst in unserem Jahrhundert, und zwar muss wohl der Rostocker Wundarzt Quittenbaum als derjenige bezeichnet werden, welcher zum ersten Male auf Grund von Thierexperimenten den Entschluss fasste, eine hypertrophische Milz zu entfernen und die Operation im Jahre 1826 — allerdings mit ungünstigem Ausgange — ausführte [1]). 1855 unternahm dann Küchler in Darmstadt die Exstirpation einer hypertrophischen Malariamilz; der 36jährige Patient ging 4 Stunden nach dem Beginne der Operation an Blutung aus einem, wie es schien, nicht unterbundenen kleinen Aste der Art. lienalis zu Grunde.

Dieser Fall wurde die Veranlassung zu einer interessanten wissenschaftlichen Fehde zwischen Küchler und dem „Verein hessischer Aerzte zu Darmstadt", als dessen Wortführer Gustav Simon auftrat. Es handelte sich hauptsächlich um die Frage, ob die Exstirpation der erkrankten Milz als zulässig betrachtet werden dürfe; von Küchler wurde diese Frage bejaht, von Simon auf das Entschiedenste verneint. Adelmann verfasste dann im Auftrage der Dorpater medicinischen Facultät, die um ein Urtheil über die schwebenden Streitpuncte angegangen worden war, ein Gutachten, welches sich günstig für Küchler's Ansichten aussprach und in sehr verdienstvoller Weise die ältere Litteratur über Milzoperationen kritisch zusammenstellte.

In demselben Jahre, in dem Küchler seine viel besprochene Splenectomie ausführte, war es Volney-Dorsay in America gelungen, bei einem 40jährigen Manne die Milz wegen Hypertrophia malarica mit Erfolg zu exstirpiren; es ist diess der erste glücklich verlaufene Fall von Laparosplenectomie. Es folgten dann in den 60er Jahren in England Exstirpationen leukämischer und einfach hypertrophischer Milzen durch Spencer-Wells, Bryant und Baker-Brown mit tödtlichem Ausgange, bis dann Péan als erster in Frankreich 1867 die erfolgreiche Splenectomie wegen spontan in der Milz entstandener Cyste ausführte; später (1876) gelang es ihm auch noch, wegen Hypertrophie die Operation mit Glück zu machen. In Deutschland haben zuerst Martin (1877) und Czerny (1878) hypertrophische Wandermilzen mit günstigem Ausgange exstirpirt.

---

[1]) Die Glaubhaftigkeit einer nach Fioravanti's Bericht im Jahre 1549 durch Zaccarelli angeblich mit Erfolg ausgeführten Milzexstirpation wird von den meisten Schriftstellern angezweifelt; auch Adelmann hat den Fall nicht mit in seine Tabelle aufgenommen.

3. Statistik der Milzoperationen.

§. 46. a) Splenotomien (Incision von Cysten der Milz).

α) Einfache Cysten.

Summe	Heilung	Tod
2	2	—

β) Echinococcen.

Summe	Heilung [1])	Tod
20	15	5

b) Resection und Exstirpation der vorgefallenen Milz. 10 Fälle von Resection mit 10 Heilungen. 18 Fälle von Exstirpation mit 18 Heilungen; (4 Mal Reposition mit 1 Heilung). Im Ganzen 28 Operationen mit 28 Heilungen.

c) Laparosplenectomien. Im Ganzen 72 Fälle, davon verliefen 27 günstig, 45 tödtlich; Adelmann hatte bis zum Jahre 1887 54 Fälle von Laparosplenectomie gesammelt, von denen 17 mit Heilung, 37 mit Tod endigten.

Milzkrankheit	Adelmann's Tabelle [2])			Neuere Fälle			Beide zusammen		
	Summe	Heilung	Tod	Summe	Heilung	Tod	Summe	Heilung	Tod
Wandermilz (einfache und hypertrophische)	9	7	2	5	5	—	14	12	2
Vereiterung	1	1	—	1	1	—	2	2	—
Cysten	3	3	—	1	1	—	4	4	—
Echinococcen	2	1	1	—	—	—	2	1	1
Sarcom	2	2	—	—	—	—	2	2	—
Leukämische Milz	19	1(?)	18	2	—	2	21	1(?)	20
Einfache Hypertrophie	10	1	9	6	2	4	16	3	13
Malarische Hypertrophie	6	1	5	—	—	—	6	1	5
Stauungsmilz	2	—	2	1	—	1	3	—	3
Amyloidmilz	—	—	—	1	—	1	1	—	1
[Gesunde Milz	—	—	—	1	1	—	1	1	—]
	54	17	37	18	10	8	72	27	45

[1]) In 3 als geheilt aufgeführten Fällen erfolgte noch nach zunächst gut überstandener Operation der Tod am 17. und 54. Tage bezw. nach 2 Monaten.

[2]) In dieser Rubrik ist die Vertheilung der einzelnen Fälle auf die ver-

4. Berechtigung und Folgen der Splenectomie.

Kann die Exstirpation der Milz im Allgemeinen als eine berechtigte Operation angesehen werden? Zur Entscheidung dieser Frage ist festzustellen, ob die Milz als ein für den Fortbestand des Lebens unumgänglich nothwendiges Organ zu betrachten ist, und ob durch die Splenectomie vorübergehende oder dauernde Gesundheitsstörungen herbeigeführt werden.

§. 47. Thierexperimente. So lange noch keine grössere Reihe von Beobachtungen über Milzexstirpation beim Menschen vorlag, konnte es wohl erwünscht erscheinen, das Thierexperiment zur Beantwortung der vorstehenden Fragen zu Rathe zu ziehen. Die Mehrzahl der Splenectomien bei Thieren wurde übrigens nicht im chirurgisch-operativen Interesse, sondern zum Studium der Physiologie der Milz ausgeführt. Die Versuche haben ergeben, dass die Fortdauer des Lebens mit der Exstirpation der Milz durchaus verträglich ist. Dieser Satz hat denn auch durch eine grössere Anzahl von Milzexstirpationen am Menschen — besonders werthvoll sind in dieser Hinsicht die Abtragungen der aus Wunden vorgefallenen, vorher nicht krankhaft veränderten Milzen — volle Bestätigung erfahren.

Was die weitere Frage angeht, ob und welche Störungen des Wohlbefindens bei entmilzten Thieren oder Menschen auftreten, so befinden sich die Resultate der Experimente und die klinischen Beobachtungen in dieser Beziehung nicht vollständig in Uebereinstimmung. Bei Thieren hat man nach der Splenectomie eine Vermehrung der weissen Blutkörperchen im Blute beobachtet, womit zuweilen eine Verminderung der rothen Hand in Hand ging. Allmählich stellte sich wieder der normale Gehalt an weissen und rothen Blutkörperchen her. Zesas fand bei seinen Experimenten das Maximum der Zunahme der Leukocyten in der 10. Woche nach der Operation, dann constatirte er wieder allmähliche Rückkehr zur Norm.

§. 48. Beobachtungen an splenectomirten Menschen. Für den Menschen liegt noch keine genügend grosse Reihe von Blutuntersuchungen vor, um ein ganz klares Urtheil über den Einfluss der Splenectomie auf die Zusammensetzung des Blutes zu gestatten. Welcher Antheil an Schwankungen in dem Verhältnisse der farblosen zu den rothen Blutzellen einem vor der Operation vorhandenen krankhaften Zustande des Organismus, ferner dem Blutverluste bei der Operation und endlich der Fortnahme der Milz als solcher zugesprochen werden kann, liesse sich nur aus einer längeren Reihe von Einzeluntersuchungen des Blutes vor und nach der Operation feststellen. Trotzdem nun dieser Anforderung bisher nur von wenigen Seiten entsprochen wurde, und die Angaben über den Einfluss der Splenectomie auf die

---

schiedenen Milzkrankheiten nach Adelmann's casuistischer Zusammenstellung erfolgt; sie weicht im Einzelnen etwas von seiner eigenen zusammenfassenden Uebersicht ab.

Beschaffenheit des Blutes sich zuweilen direct widersprechen — Czerny, Spa[illegible] und Podrez wollen z. B. in je einem Falle keinerlei Veränderungen im Blute wahrgenommen haben —, so hat sich doch für eine ganze Reihe von Milzexstirpationen, entsprechend den Resultaten der Thierversuche, eine Vermehrung der weissen Blutkörperchen event. mit gleichzeitiger Verminderung der rothen und Rückgang des Hämoglobingehaltes des Blutes nachweisen lassen. Daneben wurden dann Abmagerung, Blässe und andere Symptome der Leukocytose beobachtet. Diese Veränderungen hatten aber keinen Bestand, sondern nach Verlauf von Wochen, Monaten oder Jahren stellten sich wieder normale Verhältnisse her. Es scheint, als ob das Auftreten der geschilderten Störungen in der normalen Beschaffenheit des Blutes nach Splenectomie die Regel darstellt.

Noch weniger sicher lässt sich nach dem vorliegenden Beobachtungsmaterial beurtheilen, in wieweit die Entfernung der Milz auf andere drüsige Organe des Körpers, besonders die Lymphdrüsen, die Schilddrüse und die Leber von Einfluss ist. Credé beobachtete bei seinem splenectomirten Patienten 4 Wochen nach der Operation an Myxoedem erinnernde Erscheinungen: eigenthümlich lederartige Beschaffenheit der Haut, so dass erst nach fast ½ cm tiefem Einschneiden in dieselbe nur Tröpfchen Blut zum Vorschein kamen; ferner entstand eine deutlich sichtbare, schmerzhafte, teigige Anschwellung der ganzen Schilddrüse, die mit Schwankungen fast 4 Monate lang bestehen blieb und erst nach und nach bei zunehmender allgemeiner Kräftigung schwand. Weiter wurde vom 8. Tage nach der Operation an eine deutliche Vermehrung der weissen Blutkörperchen und der kleinen rothen, zum Theil kernhaltigen Microcyten neben Abnahme der rothen Blutkörperchen constatirt. Nach 2 Monaten war das Maximum der Blutentartung erreicht: Verhältniss der weissen zu den rothen Blutkörperchen wie 1 : 3—4 „neben ½ Microcyten zu dieser Proportion". Dann trat allmähliche Rückkehr zur Norm ein, welche nach 4½ Monaten erreicht war. — Credé geht von der Ansicht aus, dass der Milz unter physiologischen Verhältnissen die Aufgabe zufalle, die weissen Blutkörperchen in rothe umzubilden, und er glaubt, dass dementsprechend nach Entfernung der Drüse die rothen Zellen zunächst abnehmen, die weissen dagegen solange zunehmen müssten, bis ein anderes Organ sie in rothe umwandelt. Dieses Organ dürfte nach Credé möglicherweise die Schilddrüse sein; er nimmt weiter auch noch eine vermehrte Thätigkeit des rothen Knochenmarkes nach der Splenectomie an. — Nur Ceci hat noch nach Milzexstirpation Schwellung der Schilddrüse mit Fieber, Abmagerung und gleichzeitiger hochgradiger Hypertrophie der Tonsillen gesehen; der Kropf verschwand allmählich wieder. Von zahlreichen Autoren, welche auf das Verhalten der Schilddrüse nach der Splenectomie besonders geachtet hatten, wird dagegen angegeben, dass Veränderungen an derselben nicht nachzuweisen waren.

Die Thierversuche lassen uns bisher in Bezug auf die Deutung der interessanten Beobachtungen von Credé und Ceci im Stich. Bardeleben hatte schon 1841 einem Hunde Milz und Schilddrüse exstirpirt: 6 Jahre lang blieb das Thier gesund und ging durch Einklemmung eines Cystinsteines in die Harnröhre zu Grunde. Tauber glaubt aus

seinen Versuchen den Schluss ziehen zu dürfen, dass ein functioneller Zusammenhang zwischen Milz und Schilddrüse nicht bestehe.

Von anderer Seite ist dagegen behauptet worden, dass bei Thieren nach Splenectomie Vergrösserung der Mesenterialdrüsen allein (Zesas) oder eine Volumsvermehrung aller Lymphdrüsen, vornehmlich der am Hals und im Mesenterium (Winogradoff), zu Stande komme. — Czerny beobachtete in der 2. Woche nach Milzexstirpation bei einer 24jährigen Patientin schmerzhafte Schwellung zuerst der rechtsseitigen Inguinaldrüsen, dann der linksseitigen und der Cervicaldrüsen. Nach 3 Monaten war wieder Abschwellung eingetreten. Die von Schulz-Adelmann erwähnte Schwellung der Achseldrüsen fasst Mollière als entzündliche auf. Wiederholt wird besonders hervorgehoben (z. B. von Kocher und Leonard), dass keine Schwellung der Schilddrüse, der Lymphdrüsen oder der Leber nach der Splenectomie auftrat.

§. 49. Schlussfolgerung. Wenn also auch bisher noch keine genügende Klarheit darüber erzielt ist, ob die Splenectomie beim Menschen regelmässig bestimmte Veränderungen des Blutes herbeiführt und in welchem Grade diess geschieht, ferner ob der Ausfall der Milzfunction durch vermehrte Thätigkeit anderer drüsiger Organe und etwa auch des Knochenmarkes ausgeglichen wird, so lässt sich aus den vorliegenden Beobachtungen doch der allgemeine Schluss ziehen, dass vom physiologischen Standpuncte aus die Exstirpation der Milz als eine berechtigte Operation anzusehen ist.

5. Gefahren der Splenectomie.

§. 50. Die Gefahren der Splenectomie im Allgemeinen sind durch die Möglichkeit einer peritonealen oder allgemeinen Infection, durch die Grösse des Blutverlustes, durch Störungen der Circulation und der Nerventhätigkeit (wie sie bei Entfernung grosser Tumoren aus dem Bauchraume auftreten können) gegeben. — Die Gefahr der Infection ist bei der Splenectomie nicht grösser, als bei der Exstirpation anderer Bauchtumoren; wenn jedoch in der Casuistik der Splenectomien auch in der vorantiseptischen Zeit nur ganz vereinzelt Fälle von Peritonitis oder Septicämie namhaft gemacht sind, so ist zu bedenken, dass, wenn tödtlicher Ausgang erfolgte, dieser meist so bald nach der Operation eintrat, dass für das Manifestwerden einer peritonealen oder allgemeinen Infection die Zeit zu kurz war. Bei der Resection oder Exstirpation der aus äusserer Wunde prolabirten Milz ist offenbar die Infectionsgefahr nur eine äusserst geringe.

Die sichere Beherrschung der Blutung ist entschieden für das Gelingen der Splenectomie der wichtigste Punkt. Wir sehen hier zunächst von den Fällen ab, wo durch das Vorhandensein einer hämorrhagischen Diathese in abnormer Weise die Elasticität der Gefässwände und die Gerinnungsfähigkeit des Blutes herabgesetzt sind. Bestehen, wie bei den meisten grösseren Milztumoren, Adhäsionen mit den Nachbarorganen, so kann durch deren Lostrennung eine sehr bedeutende Flächenblutung zu Stande kommen. Besonders zu fürchten sind in dieser Beziehung breitere Verwachsungen der Milzkuppe mit dem Zwerch-

fell, weil einer hier erfolgenden Blutung von der Laparotomiewunde aus nur sehr schwer beizukommen ist.

Ferner stellt die sichere Unterbindung des Ligamentum gastrolienale mit den darin verlaufenden Milzgefässen grosse Anforderungen an die operative Technik. In den Fällen von Küchler, Spencer-Wells und Bonora erfolgte tödtliche Blutung aus nicht oder nicht sicher genug unterbundenen Gefässen; bei Billroth's Patientin hatte sich in Folge von starkem Drängen bei der Stuhlentleerung eine Ligatur dicht am Pancreas losgelöst; 4 Stunden nach der Operation trat Verblutungstod ein. — Die zuverlässige Unterbindung des Stieles ist desshalb so schwierig, weil derselbe durch die bei der Operation meist erfolgende Vorlagerung der Milz vor die Bauchwunde in abnormer Weise gedehnt und dadurch seine Gefässe künstlich verengt oder verschlossen werden. Wird er nach Durchschneidung versenkt, so füllen sich die erweiterten Gefässe schnell strotzend mit Blut, die Ligaturen haben einen hohen Druck auszuhalten, und vorher kaum sichtbare Gefässlumina können, wenn sie nicht zugebunden sind, jetzt zu bedeutendem Blutverluste Anlass geben.

Es ist dann weiter zu berücksichtigen, dass mehrere Kilo schwere Milztumoren recht bedeutende Blutmengen enthalten und dass mit deren Exstirpation dem Organismus folglich ein unter Umständen sehr erheblicher Blutverlust zugemuthet wird. Péan ist denn auch aus diesem und anderen gleich zu nennenden Gründen der Ansicht, dass ein Gewicht der Milz von mehr als 3—4000 g eine ungünstige Prognose für die Operation bedingt, ein Satz, der von Adelmann durch eine tabellarische Zusammenstellung der Splenectomieresultate nach dem Gewichte der exstirpirten Tumoren im Allgemeinen bestätigt wird. Péan glaubt, dass bei einer Milzgeschwulst von 7—8 Kilo Gewicht ein Blutgehalt von mindestens 2 Kilo anzunehmen sei.

Doch auch noch in anderer Richtung können mit der Fortnahme sehr grosser Milztumoren (wie anderer Colossalgeschwülste des Bauchraumes) Gefahren verbunden sein. Durch das längere Bestehen eines solchen Tumors waren die Nachbarorgane verdrängt, es waren bedeutende Störungen in den Gefässgebieten der Umgebung zu Stande gekommen: Knickungen, Verengerungen und Dilatationen der Gefässe; die erweiterten Gefässe hatten ihre Elasticität eingebüsst. Wird nun durch die Exstirpation der abnorm vergrösserten Milz plötzlich diese dislocirende und comprimirende Wirkung aufgehoben, so entstehen gewaltige Aenderungen in der Blutcirculation; die erweiterten und unelastisch gewordenen Gefässe füllen sich sofort; sind sie etwa in gelösten Adhäsionen gelegen, wo vorherige Unterbindungen nicht möglich waren, so entstehen bedeutende Blutungen, und auch erhebliche blutige Transsudationen können aus den ligirten, jetzt strotzend gefüllten Gefässlumina zu Stande kommen, wie diess besonders nach Exstirpation leukämischer Milzen beobachtet ist. Aehnliches sieht man bekanntlich zuweilen nach schneller Entleerung von Eitermassen aus grossen Abscessen oder bedeutender Flüssigkeitsmengen aus Cysten. — Um diesen Folgen des durch Splenectomie entstehenden sog. todten Raumes vorzubeugen, hat man besondere Massnahmen für die Nachbehandlung empfohlen, auf die wir unten zurückkommen.

Auch die plötzliche Entlastung des Plexus solaris kann unter den

genannten Bedingungen, zumal wenn, wie in dem Falle von Langley Browne, Nachblutung durch den Sectionsbefund ausgeschlossen wurde, als causa mortis angesehen werden (Adelmann). Adelmann vermuthet auch, dass manche Fälle, bei denen der Tod bald nach der Operation erfolgte und Shock, Erschöpfung oder Collaps als Todesursache angegeben sind, in derselben Weise erklärt werden müssen. Er zieht einen Vergleich mit nach zu schneller Entleerung ascitischer Flüssigkeiten schon von älteren Zeiten her gemeldeten plötzlichen Todesfällen.

6. Indicationen für die Splenectomie.

§. 51. Die Splenectomie kam bisher wegen folgender krankhafter Zustände der Milz zur Ausführung: 1) Vorfall aus einer äusseren Wunde; 2) Wandermilz; 3) Vereiterung; 4) Cystenbildung, namentlich Echinococcencysten; 5) Sarcom; 6) leukämische Milz; 7) einfache Hypertrophie; 8) Malariamilz; 9) Stauungsmilz; 10) Amyloidmilz; 11) Verwachsung mit retroperitonealem, zu exstirpirendem Sarcom.

Die Splenectomie bei Leukämie.

§. 52. Die Indication der Splenectomie sowie die Resultate der Operation wurden für die unter 1—5 aufgeführten Fälle bereits in früheren Abschnitten erörtert; wir wollen an dieser Stelle zunächst genauer besprechen, ob die Milzvergrösserung bei Leukämie als Indication für die Exstirpation betrachtet werden darf. Ueberblickt man die Resultate der Splenectomien wegen Leukämie, so müssen dieselben als ausserordentlich ungünstig bezeichnet werden, indem von 21 Operirten nur die Patientin Franzolini's den Eingriff überstand.

Man hat sich zu der Exstirpation der leukämischen, stark hypertrophischen Milz entschlossen, einmal in der Hoffnung, dadurch die Leukämie zur Heilung zu bringen und dann, um die durch den Tumor als solchen bedingten Beschwerden zu beseitigen. Gesetzt, es gelänge, Patienten, bei denen man die leukämische Milz entfernt hat, am Leben zu erhalten, so würden doch die Aussichten, dadurch den leukämischen Process selbst in günstigem Sinne zu beeinflussen, nur äusserst geringe sein, weil wir wissen, dass in der überwiegenden Mehrzahl der Fälle die Leukämie den Ausdruck einer primären Erkrankung des Knochenmarkes darstellt, und dass die Veränderungen der Milz und der Lymphdrüsen meist secundärer Natur sind. Nur ganz vereinzelte Beobachtungen hat man als primäre lienale oder lymphatische Formen der Leukämie auffassen zu dürfen geglaubt, deren Diagnose aber am Lebenden auch nicht mit einiger Sicherheit möglich ist. — Unter diesen Umständen muss auch der Vorschlag, in frühen Stadien der Leukämie, ehe noch hochgradige Veränderungen in der Zusammensetzung des Blutes sich ausgebildet haben, die Milz zum Zwecke der Heilung der Leukämie zu exstirpiren, verworfen werden.

Es fragt sich nun weiter, ob es bei günstigem Allgemeinzustand der Patienten und mit vervollkommneter operativer Technik nicht ge-

lingen könnte, wenn leukämische Milztumoren hochgradige Beschwerden und Störungen hervorrufen, diese durch die Splenectomie zu beseitigen. Auch dazu ist vorläufig wenig Aussicht vorhanden, denn die leukämischen Veränderungen des Blutes stellen ein fast unüberwindliches Hinderniss für das Gelingen der Operation dar. Vor Allem kommt die Gefahr der Blutung, die ja bei der Splenectomie eine so grosse Rolle spielt, mit wesentlich vermehrter Bedeutung in Betracht. Es ist bekannt, dass leukämische Kranke im Allgemeinen grosse Neigung zu Blutungen haben, und man hat bei ihnen nach ganz unbedeutenden Operationen, selbst nach Zahnextraction oder Blutegelstich Verblutungstod eintreten gesehen (Eichhorst). Diese sogen. hämorrhagische Diathese ist nach längerem Bestehen der Leukämie fast regelmässig mehr oder weniger ausgesprochen vorhanden, und in diesem Stadium wurde bisher die grosse Mehrzahl der Splenectomien vorgenommen.

So finden wir denn in beinahe allen Fällen von Exstirpation der leukämischen Milz nicht zu beherrschende Blutungen während der Operation oder bedeutende Nachblutungen als Todesursache angegeben. Schon bei Durchtrennung der Bauchdecken können beträchtliche Blutungen auftreten, die in dem Falle von Rydygier (Biziel) bereits 20 Ligaturen nothwendig machten; auch war hier Nachblutung innerhalb der Bauchwunde die directe Todesursache. Ferner aber sind bei Leukämie ganz besonders Flächenblutungen aus gelösten Adhäsionen zu fürchten — auch die hypertrophische leukämische Milz pflegt Verwachsungen mit ihrer Umgebung einzugehen. Wiederholt wird die Blutung aus den gelösten Adhäsionen am Zwerchfelle als ausserordentlich gross, als unstillbar bezeichnet, das Blut quoll flächenhaft wie aus einem Schwamme hervor. Doch auch, wenn es bei der Operation gelang, der Blutung Herr zu werden, fand man bei der Section grösse Blutmassen in der Operationshöhle, die aus nachträglicher parenchymatöser Blutung hervorgegangen sein mussten, da sich ein offenes Gefässlumen nicht entdecken liess. Dass bei hämorrhagischer Diathese die sichere Unterbindung des Stieles besondere Schwierigkeiten bereitet, ist verständlich. Nur in den Fällen von Langley Browne (Tod nach 5 Stunden), Poucel (Tod nach 28 Stunden) und Bardenheuer (Tod am 13. Tage nach der Operation) wird ausdrücklich angegeben, dass Blutung nicht als Causa mortis betrachtet werden konnte. — Die Gefahren des todten Raumes, wie sie bei Exstirpation grosser Milztumoren im Allgemeinen bestehen, spielen begreiflicher Weise bei leukämischen Geschwülsten noch in vermehrtem Masse eine Rolle.

Der Fall Bardenheuer's nimmt in mehrfacher Hinsicht eine Sonderstellung ein.

Es handelte sich um eine 6½ Kilo schwere, leukämische Milz bei einem 40jährigen Manne. Bardenheuer führte die Splenectomie mit seinem sogen. doppelten Thürflügelschnitte aus: es wurde von der Spitze der 11. Rippe bis zur Crista ilei etwas nach innen von der Axillarlinie ein Schnitt angelegt, dann wurden am Anfang und Ende desselben, entlang der 11. Rippe und dem Darmbeinkamm, quer verlaufende Schnitte nach hinten und weiter auch nach vorn hinzugefügt. So wurde bis auf die ganz von perisplenitischen Narben umgebene Milz vorgedrungen und dieselbe nach Incision ihrer Kapsel „fast ganz extraperitoneal, intracapsulär ausgehülst". Nur in relativ geringer Ausdehnung erfolgte eine Eröffnung des Peritoneum; dasselbe wurde nachträglich wieder sammt der Kapselöffnung um den Stiel vernäht, der auf diese Weise extraperitoneal zu liegen

kam. Die Blutung bei der Operation war minimal. Es wurden dann alle Taschen und Nischen der Wundhöhle mit Jodoformgaze ausgestopft, ohne Anlegung von Hautnähten. Der Patient war in den ersten Tagen nach der Operation fast fieberfrei, dann stellten sich steigende Temperaturen ein, und es kam zu sehr starker Eiterung. In dem 4 Mal nach der Operation untersuchten Blute war das Verhältniss der weissen zu den rothen Blutkörperchen = 1 : 7, 1 : 5, 1 : 3. Schwellung der Schilddrüse oder der Lymphdrüsen wurde nicht beobachtet. Der Tod erfolgte am 13. Tage; bei der Section wurden sehr starke Abmagerung und hochgradige Anämie constatirt.

Bei diesem Falle dürfen folgende Puncte ein besonderes Interesse beanspruchen: 1) die fast ganz extraperitoneal ausgeführte Exstirpation; 2) die sichere Versorgung des Stieles; 3) die vollkommene Beherrschung der Blutung während und nach der Operation; 4) das Ueberstehen des Eingriffes während zweier Wochen; 5) die zunehmende Leukocytose und sehr starke Eiterung der Wunde — Alles Momente, welche diesen Fall Bardenheuer's sehr wesentlich von sämmtlichen anderen Splenectomien unterscheiden.

Ob sich die von Bardenheuer empfohlenen Thürflügelschnitte für die Exstirpation von Bauchtumoren dauernd bewähren werden, lässt sich augenblicklich noch nicht übersehen. Dann ist es auch als unentschieden zu betrachten, ob die von Bardenheuer ausgeführte, fast ganz extraperitoneale Aushülsung der Milz aus ihrer Kapsel, von der man sich übrigens nach der Beschreibung ein vollkommen klares Bild nicht gut machen kann, auch für andere Fälle von Milztumoren anwendbar ist. Sollte letzteres der Fall sein, so würde allerdings die Prognose der Splenectomie auch bei Leukämie dadurch wesentlich gebessert werden können, indem die sichere Versorgung des Stieles sich, wie es scheint, so viel besser bewerkstelligen lässt, als bei der intraperitonealen Exstirpation, und ausserdem, wie es Bardenheuer's Fall lehrt, durch Tamponade der Wundhöhle die bei Leukämie so gefürchtete parenchymatöse Nachblutung sicher vermieden wird. Für die Splenectomie von einem vorderen Bauchschnitte aus ist zwar auch, um die vorhandene Blutung zu beherrschen und den nachtheiligen Folgen des todten Raumes zu begegnen, die Ausstopfung mit Jodoformgaze empfohlen worden, worauf wir unten zurückkommen, aber dieselbe ist innerhalb des Peritonealraumes doch niemals so leicht und unbedenklich ausführbar, als in extraperitoneal gelegenen Wundhöhlen.

Bardenheuer's Fall ist also insofern von hohem Interesse, als hier eine Methode der Operation und Nachbehandlung zur Anwendung kam, bei der die mit Recht so gefürchteten Gefahren der Exstirpation einer leukämischen Milz nicht zur Geltung kommen konnten; und so gelang es denn, den Patienten 13 Tage lang am Leben zu erhalten. In fast allen anderen Fällen von Splenectomie bei Leukämie mit Ausnahme der Beobachtung von Franzolini, wo Heilung eintrat, die aber von verschiedenen Seiten in Bezug auf das Vorhandensein von Leukämie angezweifelt wird, erfolgte der tödtliche Ausgang innerhalb der ersten 24 Stunden nach der Operation.

Der weitere Verlauf bei Bardenheuer's Operirtem ist für die Beurtheilung schwierig: nach einigen Tagen traten steigende Temperaturen, sehr starke Eiterung, hochgradigste Leukocytose auf, und der Patient ging in sehr abgemagertem und anämischem Zustande zu Grunde. Haben wir es hier mit den Folgen einer Infection der

sehr ausgedehnten Wunde zu thun, oder war die Splenectomie, von der man Heilung der Leukämie erwartete, im Gegentheil die Ursache der zunehmenden Leukocytose; ist die profuse Eiterung vielleicht auch wenigstens theilweise der veränderten Blutbeschaffenheit zuzuschreiben, und ist die tödtliche Entkräftung und Anämie auf die Steigerung der vor der Operation vorhandenen krankhaften Störungen zurückzuführen? Diese Fragen drängen sich unmittelbar bei Betrachtung des Bardenheuer'schen Falles auf, und ihre stricte Beantwortung würde für die Beurtheilung der Splenectomie bei Leukämie von principieller Bedeutung sein; sie ist jedoch nach den vorliegenden Daten nicht möglich, da gerade für die interessantesten Einzelheiten der Bardenheuer'schen Beobachtung in anderen Fällen bisher Analoga nicht vorliegen.

Adelmann, der die Hoffnung ausspricht, dass die Exstirpation leukämischer Milztumoren unter günstigen Verhältnissen gelingen würde, stellt für die Indication als Cardinalfrage auf: „Bei welchem Verhältnisse der weissen zu den rothen Blutkörperchen besteht die Zulässigkeit der Operation und wo hört sie auf?" Ferner will er Milztumoren, die mehr als 3000—4000 g Gewicht haben, von der Exstirpation ausgeschlossen wissen.

Dass durch die Splenectomie die leukämische Erkrankung günstig beeinflusst werden könnte, dazu ist nach dem oben Gesagten nur sehr geringe Aussicht vorhanden, da die Fälle von rein lienaler Leukämie sehr selten zu sein scheinen und als solche nur ausnahmsweise mit einiger Wahrscheinlichkeit erkannt werden können. Es werden also für die meisten Fälle die durch die Grösse des Milztumors bedingten, wesentlich mechanischen Störungen, bei leukämischen ebenso wie bei aus anderen Ursachen entstandenen Milzvergrösserungen, die Frage der Exstirpation nahe legen. Ist aber einmal die Milz bei Leukämie zu einer solchen Grösse angewachsen, dann werden auch fast immer die Veränderungen des Blutes so hochgradige geworden sein, dass sie ihrerseits die Splenectomie contraindiciren.

Wenn also auch nicht geläugnet werden kann, dass nach dem Erfolge in dem — allerdings fraglichen — Falle Franzolini's und besonders durch manche Einzelheiten in dem Verlaufe der Bardenheuerschen Splenectomie es möglich erscheint, unter besonders günstigen Verhältnissen und mit verbesserten Methoden der operativen Technik und der Nachbehandlung einmal mit glücklichem Ausgange die leukämische Milz zu exstirpiren, so muss doch nach den bisher gemachten Erfahrungen im Ganzen von der Splenectomie bei Leukämie abgerathen und die leukämische Veränderung des Blutes vorläufig als Contraindication für die Milzexstirpation betrachtet werden.

Ursachen der chronischen Milztumoren und die Indication der Splenectomie bei ihnen.

§. 53. Nächst den leukämischen Milztumoren wurde die Splenectomie am häufigsten bei sog. einfacher Hypertrophie der Milz ausgeführt. Die Resultate sind auch hier sehr ungünstige, indem auf 16 Fälle nur 3 Heilungen kommen, wenn man die mit der Diagnose

hypertrophische Wandermilz beschriebenen Fälle nicht hinzurechnet. Der Begriff einfache Hypertrophie ist meist als eine Verlegenheitsdiagnose zu betrachten, wenn sich eine bestimmte Aetiologie der Milzvergrösserung nicht nachweisen liess. Die chronischen Milztumoren — denn die acuten bilden höchstens, wenn Ruptur eintritt, einen Gegenstand des chirurgischen Interesses — entwickeln sich entweder aus acuten Anschwellungen, also hauptsächlich in Folge von acuten Infectionskrankheiten, von Stauungen, Embolie und Traumen, oder sie entstehen allmählich, bedingt durch Leukämie, Pseudoleukämie, Malaria, Stauungen, Embolie, chronische Infectionskrankheiten, wie Syphilis und Tuberculose, Amyloidentartung, bösartige Neubildungen und Parasiten. Dann ist aber besonders hervorzuheben, dass in Gegenden, wo Intermittens endemisch herrscht, chronische Milztumoren beobachtet werden, die auf Malaria zurückzuführen sind, ohne dass in den betreffenden Fällen für Intermittens characteristische Fiebererscheinungen beobachtet waren. Diese und andere Fälle, bei denen ein ätiologisches Moment sich nicht mit voller Bestimmtheit ausfindig machen lässt, bilden dann das Hauptcontingent der Beobachtungen von sogen. einfacher Hypertrophie.

Die Frage, ob ein leukämischer Milztumor die Indication zur Splenectomie abgeben kann, ist im vorigen Abschnitte ausführlich erörtert worden. Die Embolie, sowie die syphilitischen und tuberculösen Neubildungen bedingen meist nur mässige Vergrösserungen der Drüse, die keine erheblichen Beschwerden hervorrufen; wenn Abscedirung eintritt, dann ergeben sich daraus besondere, bereits früher besprochene operative Indicationen. Auch die Behandlung der durch bösartige Neubildungen und Echinococcen bedingten Milztumoren ist bereits an früherer Stelle erörtert worden. Es bleiben uns also noch die Hypertrophie in Folge von Pseudoleukämie, von Malaria, Stauungen und Amyloidentartung, sowie die ätiologisch meist nicht näher zu definirenden Fälle von sogen. einfacher Hypertrophie in Bezug auf die Indication der Splenectomie zu betrachten übrig.

Die Splenectomie bei Pseudoleukämie.

§. 54. Unter den bisher ausgeführten Milzexstirpationen findet sich die Diagnose Pseudoleukämie nicht verzeichnet. Es ist auch nicht wahrscheinlich, dass die pseudoleukämische Milz die Indication zur Exstirpation abgeben wird. Allerdings scheinen hier die rein lienalen Formen besonders in der ersten Zeit der Erkrankung häufiger als bei der eigentlichen Leukämie vorzukommen, aber meist handelt es sich um Mischformen, um gleichzeitige hochgradige Erkrankungen der Lymphdrüsen und des Knochenmarkes. Und ferner pflegt sich bei der Pseudoleukämie sehr bald eine fortschreitende Anämie mit Abnahme der rothen Blutkörperchen und des Hämoglobingehaltes des Blutes einzustellen — Veränderungen, welche die Splenectomie contraindiciren.

Die Splenectomie bei Malariamilz.

§. 55. Unter den Splenectomien der Litteratur befinden sich nur 6 Fälle, wo die Milzhypertrophie bestimmt als durch Malaria bedingt

bezeichnet wird. Die Operation verlief in 5 derselben tödtlich; bei drei der letzteren war Ascites vorhanden gewesen. In den betreffenden Berichten werden als Todesursache Ereignisse beschuldigt (Blutung aus nicht unterbundenem Arterienzweig, Peritonitis, Shock oder Carbolintoxication?, diffuse parenchymatöse Nephritis), die scheinbar keinen causalen Zusammenhang gerade mit dem ätiologischen Moment für die Milzvergrösserung, der Malaria, haben. Wenn man die Frage nach der Berechtigung der Splenectomie bei Malariamilz allgemein stellt, so muss hervorgehoben werden, dass bei länger dauernder schwerer Malariaerkrankung, bei der es auch am ehesten zur Ausbildung grosser Milztumoren kommt, nicht ganz selten sich hochgradige Veränderungen in der Blutmischung entwickeln, die geeignet sind, die Prognose der Operation sehr ungünstig zu gestalten. Es kommen hier in Betracht: die sogen. Malariacachexie, die Malanämie und die Leukämie.

Die Malariacachexie, welche primär und secundär auftreten kann, äussert sich besonders in wachsbleicher Farbe der Haut, Herzklopfen, Kurzathmigkeit, Geräuschen am Herzen und in den Halsvenen, Störungen der Magen- und Darmfunction und zuweilen nervösen Erscheinungen. Ihr steht die Malariaanämie sehr nahe. Auch bei der Melanämie, die in unserem Clima selten ist und sich besonders an die perniciösen Formen von Intermittens anschliesst, besteht bekanntlich ausser dem Vorhandensein von Pigment im Blute und in den Organen regelmässig Abnahme der rothen Blutkörperchen, zuweilen auch relative Vermehrung der Leukocyten. — Endlich kann sich auch nach Malaria, besonders nach irregulären chronischen Formen derselben, Leukämie ausbilden; die von Fuchs splenectomirte Patientin — der Tod erfolgte 18 Stunden nach der Operation — litt an malarischer Hypertrophie der Milz und Leukämie.

Wir sehen also, dass bei schweren, chronischen Fällen von Intermittens — und gerade bei ihnen ist die Frage der Splenectomie wegen des Vorhandenseins grosser Milzgeschwülste besonders nahe liegend — nicht selten hochgradige Störungen des Allgemeinbefindens und der Beschaffenheit des Blutes zur Ausbildung gelangen, welche einen so bedeutenden Eingriff, wie ihn die Exstirpation der Milz darstellt, wenig aussichtsvoll erscheinen lassen. Ehe man sich also zu der Operation entschliesst, wird der Allgemeinzustand des Patienten sorgfältig zu prüfen und eine genaue microscopische Untersuchung des Blutes vorzunehmen sein. — Dass durch die Splenectomie eine bestehende Disposition zu Malaria beseitigt werden könnte, ist von vornherein wenig wahrscheinlich; Bousquet theilt einen Fall mit, wo nach Exstirpation des grössten Theiles der Milz noch ein Anfall von Intermittens auftrat.

Das Resumé unserer Betrachtungen über die Berechtigung der Splenectomie bei Malariamilz muss also lauten, dass nur bei gutem Allgemeinbefinden, nicht wesentlichen Veränderungen in der Blutbeschaffenheit und nicht excessiver Grösse der Milzanschwellung die Operation Aussicht auf Erfolg bietet. In derartigen Fällen werden aber nur ausnahmsweise so hochgradige Beschwerden von Seiten der vergrösserten Milz vorhanden sein, dass ihre Exstirpation erwünscht erscheint.

Die Splenectomie bei Stauungsmilz.

§. 56. Durch Stauung im Pfortadersystem, wenn auch nicht allein, so doch vorwiegend bedingte Milztumoren wurden 3 Mal mit ungünstigem Ausgange exstirpirt. Es sind diess die Fälle von Quittenbaum, Fischer-Breslau und Le Bec. Quittenbaum's 22jährige Patientin war hochgradig hydropisch, es bestand bedeutender Ascites und weit vorgeschrittene Lebercirrhose. Der Tod erfolgte 6 Stunden nach der Operation. Die 44jährige Patientin von Fischer starb mehrere Tage nach der Splenectomie; die Vena portarum und lienalis fanden sich in einen soliden Strang verwandelt. Endlich in dem Falle von Le Bec, der einen Mann von 19 Jahren betraf, war Vermehrung der weissen und Verminderung der rothen Blutkörperchen vorhanden. Die ersten 3 Tage nach der Milzexstirpation befand sich der Patient gut, am 4. Tage traten Delirien und Icterus auf, und am 6. Tage erfolgte Exitus nach vorausgegangenem Blutbrechen. Bei der Section wurden sehr vorgeschrittene Lebercirrhose und Ecchymosen an dem parietalen Bauchfelle gefunden.

Acute Stauungsmilz kommt am häufigsten bei Lebercirrhose, Verengerung und Verschliessung der Pfortader zu Stande; es handelt sich dabei niemals um so beträchtliche Volumszunahme der Milz, dass die Exstirpation in Frage kommen könnte. Dagegen erreicht die Milz zuweilen bei längerem Bestehen der genannten ursächlichen Momente eine so bedeutende Grösse, dass hochgradige Beschwerden auftreten, welche den Gedanken an die Splenectomie nahe legen. Die chronische Stauungsmilz bei Lebercirrhose ist offenbar nicht allein durch Circulationsbehinderung im Pfortadersystem bedingt, sondern es kommen auch Texturveränderungen des Milzparenchyms hinzu, welche mit den gleichen Veränderungen in der Leber dieselbe Grundursache gemein haben. — Thrombose der Pfortader mit consecutiver Stauungsmilz kommt bekanntlich am häufigsten bei Lebercirrhose zur Beobachtung; unter den sonstigen Ursachen ist besonders die Compression durch grosse Tumoren der intraabdominalen Organe zu nennen. Es ist also auch möglich, dass eine bedeutend vergrösserte Milz secundär Pylethrombose hervorruft.

Dass die Splenectomie auf eine bestehende Lebercirrhose oder Pfortaderthrombose keinen heilenden Einfluss ausüben kann, ist von vornherein einleuchtend, selbst eine dauernde Besserung des Allgemeinzustandes ist nicht zu erwarten. Dagegen sind die bei den fraglichen Erkrankungen bestehenden Circulationsstörungen im Unterleibe geeignet, die Gefahren der Splenectomie wesentlich zu erhöhen, wie es die wenigen bisher unter diesen Umständen ausgeführten Operationen lehren. Es muss somit die durch Lebercirrhose oder Pfortaderthrombose bedingte, oder eventuell gleichzeitig mit diesen Erkrankungen vorhandene Milzhypertrophie von der Splenectomie ausgeschlossen werden.

In allen Fällen von Milztumoren, bei denen die Exstirpation in Betracht kommt, ist genau auf Affectionen der Leber zu untersuchen. Es soll hier nicht näher auf die Symptome der Lebercirrhose und der Pylethrombose eingegangen werden; nur sei hervorgehoben, dass das Bestehen von Ascites ohne Hydrops der unteren Extremitäten ganz

besonders den Verdacht auf das Vorhandensein schwerer Veränderungen in der Leber wachrufen muss.

Die Splenectomie bei Amyloidmilz.

§. 57. Die Amyloidentartung der Unterleibsorgane pflegt gewöhnlich in der Milz zu beginnen, und letztere kann bei diffuser Erkrankung zu sehr bedeutender Grösse anwachsen; doch fast immer sind dann auch schon die Leber, die Nieren oder der Darm amyloid degenerirt. Aus diesem Grunde, und weil gleichzeitig in den betreffenden Fällen ein schweres Grundleiden vorhanden ist, welches die Ursache der Amyloidentartung abgegeben hat, ist es kaum denkbar, dass bei einem grossen Amyloidtumor der Milz der Allgemeinzustand so günstig beschaffen sein sollte, um die Splenectomie wegen bestehender Beschwerden gerechtfertigt erscheinen zu lassen. Es ist denn auch nur einmal die Operation von Mac Graw bei einem 27jährigen Manne versucht worden. Die Milz wog 5 Kilo und war in ausgedehntem Masse mit dem Zwerchfell und der Bauchwand verwachsen. Der Tod erfolgte 2½ Stunden nach der Operation durch Blutung aus den getrennten Adhäsionsflächen. — Eine Amyloidmilz zeichnet sich durch derbe Consistenz und abgerundete Ränder aus; ferner sind für die Diagnose zu verwerthen: das Vorhandensein von Krankheitsprocessen, die erfahrungsgemäss Amyloidentartung der Bauchorgane im Gefolge haben können, und Erscheinungen von Seiten der Leber, der Nieren und des Darmtractus, die auf die gleiche Degeneration schliessen lassen.

Exstirpation einer gesunden Milz.

§. 58. Trendelenburg hat in einem Falle von retroperitonealem Sarcom die dem Tumor adhärente, gesunde Milz mitexstirpirt. Es trat zunächst Genesung ein, doch wurde nach einigen Monaten der Tod durch Sarcomrecidiv herbeigeführt.

Die Splenectomie bei einfacher Hypertrophie.

§. 59. Wir kommen jetzt nochmals auf die Indication der Splenectomie bei den Fällen von sogen. einfacher, selbständiger oder idiopathischer, wie man sie auch genannt hat, Hypertrophie der Milz zurück. Es wurde bereits oben betont, dass diese Diagnose meist der Ausdruck für die augenblickliche Unmöglichkeit ist, die Milzvergrösserung auf ein bestimmtes ätiologisches Moment zurückzuführen. In der Regel werden hier doch traumatische Einflüsse, Intermittens, Stauungen oder Allgemeinerkrankungen mit im Spiele sein, die sich aber in dem einzelnen Falle nicht immer nachweisen lassen. Der für die operative Indication wichtigste Punct in diesen Fällen ist die Abwesenheit von schweren Störungen des Allgemeinbefindens, der Blutzusammensetzung oder der Function anderer Unterleibsorgane, wie sie die ätiologisch

bestimmt abgrenzbaren Formen der Milzvergrösserung so häufig in ausgesprochener Weise begleiten und die Erklärung für die ungünstigen Resultate der unternommenen Splenectomien abgeben. Wir können also die sogen. einfache Hypertrophie der Milz auffassen: entweder als wirklich idiopathische, d. h. durch keine der bisher bekannten Ursachen der Milzvergrösserung bedingt, oder als entstanden in Folge von Krankheitszuständen, die erfahrungsgemäss Milzhypertrophie hervorrufen, die aber zur Zeit der Untersuchung vielleicht bereits zurückgegangen waren oder in nicht nachweisbarer Intensität fortbestehen. Keineswegs kann nun aber behauptet werden, dass für alle Beobachtungen der Litteratur von angeblich einfachen Milzhypertrophien die soeben gegebene Definition zutrifft; denn in den meisten Fällen fand die unbedingt nothwendige genaue microscopische Untersuchung des Blutes nicht statt, wesshalb es auch nicht Wunder nehmen kann, dass unter den Todesursachen nach ausgeführter Splenectomie dieselben Ereignisse aufgezählt werden, wie sie bei leukämischen oder Malariatumoren der Milz mit consecutiven Blutveränderungen beobachtet sind. Diejenigen Fälle jedoch, bei denen weder die Anamnese noch die genaue Untersuchung der Organe und des Blutes eine bestimmte Aetiologie für die Milzvergrösserung erkennen lassen, sind entschieden für die Splenectomie geeignet, wenn entsprechende Beschwerden bestehen. — Aus den sehr ungünstigen Resultaten der Exstirpation von einfach hypertrophischen Milzen lässt sich wegen der Ungleichartigkeit und diagnostischen Unsicherheit der einzelnen Fälle kein massgebendes Urtheil über die Berechtigung der Operation schöpfen; immerhin scheinen aber die Splenectomien, welche in den letzten Jahren bei sogen. einfacher Hypertrophie ausgeführt wurden, den Schluss zu erlauben, dass bei richtiger Auswahl der Fälle und bei vervollkommneter Technik hier günstige Erfolge erzielt werden können.

Zusammenfassung der Indicationen für die Splenectomie.

§. 60. Fassen wir nun nochmals unsere Betrachtungen über die Indicationen der Splenectomie zusammen, so gelangen wir zu folgenden Schlussfolgerungen:

Die Splenectomie ist als ein durchaus berechtigter Eingriff zu betrachten in Fällen von Vorfall der Milz aus einer äusseren Wunde, von Wandermilz, von Vereiterung, von Cystenbildung, namentlich von Echinococcuscysten, wenn Beschwerden oder Gefahren bestehen, die auf andere Weise nicht beseitigt werden können, wie es des Näheren in früheren Abschnitten ausgeführt wurde.

Die Splenectomie ist nach den bisherigen Erfahrungen als contraindicirt zu betrachten: bei Leukämie, Pseudoleukämie und bei Malariakypertrophie, wenn schwere Veränderungen des Blutes (Anämie, Cachexie, Melanämie) vorhanden sind, ferner bei chronischer Stauungsmilz und bei Amyloiddegeneration. Dagegen erscheint sie berechtigt in Fällen von sogen. einfacher Hypertrophie, wo weder Veränderungen des Blutes, noch des Allgemeinbefindens oder der übrigen Bauchorgane eine bestimmte ätiologische Erklärung der Volumszunahme gestatten und ferner bei Intermittensmilz, wenn das Gesammtbefinden und die Zusammen-

setzung des Blutes nicht in wesentlicher Weise secundär Störungen erlitten haben.

7. Operationsverfahren bei der Splenectomie.

§. 61. Vorbereitung des Kranken. Antisepsis. Wie für alle Laparotomien ist es auch für die Splenectomie von der grössten Wichtigkeit, den Patienten einer vorbereitenden Cur zu unterwerfen, um den Darm möglichst zu entleeren. Es empfiehlt sich da besonders das Verfahren, wie es auf der Freund'schen Klinik zur Anwendung kommt: die Kranken nehmen 6—8 Tage lang vor der Operation Morgens einen gehäuften Theelöffel voll Pulv. liquir. compos., die Diät soll während dieser Zeit vorzugsweise aus flüssiger Nahrung und leichter Fleischkost bestehen. Auch wird in genannter Klinik gleichzeitig von Kalii chloric. 0,2 Bismuth. subnitr., Sacchar. albi $\overline{aa}$ 0,3 3 Mal täglich 1 Pulver gereicht (s. Chirurgische Erkrankungen der Bauchdecken S. 71). — Weiter ist der Patient und Alles, was mit ihm während der Operation in Berührung kommt, in peinlichster Weise äusserlich nach den Regeln vorzubereiten, wie sie zur Herbeiführung eines aseptischen Heilungsverlaufes mit geringeren oder grösseren individuellen Schwankungen allgemein feststehen. Kocher plaidirt dafür, bei der Splenectomie jedes differente Antisepticum streng zu vermeiden, um nicht den mit der Operation verbundenen Collaps und die eintretenden Circulationsstörungen noch durch die Giftwirkung von Sublimat und Carbol zu vermehren. — Grössere Mengen von Antisepticis wird man unter allen Umständen bei der Splenectomie vermeiden müssen, im Uebrigen wird man auf die Unterstützung der Asepsis durch massvollen Gebrauch differenter Antiseptica dann ganz verzichten können, wenn man in der Lage ist, Instrumente, Schwämme, Leinzeug, Verbandstoffe u. s. w. im strömenden Wasserdampf sicher zu sterilisiren.

§. 62. Schnittführung. Der Schnitt zur Splenectomie wurde von einigen Operateuren dem äusseren Rande des linken Rectus entlang geführt; die meisten neueren Autoren sprechen sich dagegen für den Schnitt in der Linea alba aus, weil er schneller und unblutiger ausführbar ist und im Allgemeinen einen besseren Zugang zu dem Stiel der Milzgeschwulst gewährt. Je nach der Lage und Grösse des Tumors sind die verschiedenen Abschnitte oder die ganze Linea alba unter Umgehung des Nabels an der linken Seite zu durchtrennen. Unter Umständen kann ein weiterer querer, in Nabelhöhe nach links verlaufender Schnitt nothwendig werden (Langenbuch, Kocher). Die Bardenheuer'sche Schnittführung (Thürflügelschnitte) wurde bereits oben eingehender geschildert, auch wurde dort hervorgehoben, dass sich augenblicklich noch nicht übersehen lässt, ob dieselbe sowie manche andere originelle Einzelheiten der Bardenheuer'schen Splenectomie sich zu einer allgemeineren Anwendung eignen. Es soll desshalb an dieser Stelle die Bardenheuer'sche Methode nicht weiter discutirt werden.

§. 63. Verfahren nach Eröffnung der Bauchhöhle. Ist die Bauchhöhle — am besten zunächst durch einen kleineren Schnitt,

welcher die Einführung der ganzen Hand möglich macht — eröffnet, so wird man sich, soweit es etwa vorhandene Adhäsionen der Milzgeschwulst mit dem parietalen Bauchfelle oder dem Netz zulassen, zunächst zu vergewissern haben, ob nicht in grösserer Ausdehnung Verwachsung der Milzkuppe mit dem Zwerchfell vorliegt. Auch wenn keine Leukämie oder hämorrhagische Diathese bestand, hat die Lösung gerade dieser Verwachsungen häufig zu bedeutenden, kaum stillbaren Flächenblutungen geführt, welche besonders oft die Ursache des tödtlichen Ausganges der Splenectomie abgaben. Langenbuch räth desshalb, sobald man von der Explorativincision aus ausgedehnte Verlöthungen zwischen Milz und Zwerchfell constatirt, von der Exstirpation abzustehen und die Bauchhöhle wieder zu schliessen. — Kocher hat in seinem Falle von glücklich verlaufener Splenectomie, der vielleicht ein Lymphosarcom der Milz bei einer 51jährigen Frau betraf, unter theilweisem Herauswälzen der Geschwulst aus der Wunde zunächst den Stiel unterbunden und ist dann erst zur Lösung der Adhäsionen zwischen der Milzkuppe und dem Zwerchfelle geschritten. Die Ligatur der Stielgefässe innerhalb der Bauchhöhle bereitete grosse Schwierigkeiten, und bei der Lostrennung der Milz von dem Zwerchfell entstand bedeutende Blutung, deren Beherrschung nur mit grosser Mühe gelang. — Auch Czerny hatte früher in seinem 2. Falle von Splenectomie mit der Unterbindung des Stieles vor Lösung der Adhäsionen begonnen. Es erfolgte tödtlicher Ausgang durch Verbluten aus zerrissenen Gefässen der Pseudomembranen wegen bestehender hämorrhagischer Diathese.

Dass die Unterbindung des Stieles vor vollständigem Herauswälzen des Milztumors aus der Bauchwunde mit grösseren Schwierigkeiten verbunden ist, als wenn man diess in der gebräuchlicheren Weise, d. h. nach Lösung der Adhäsionen und vollständigem Heraustretenlassen des Tumors vor die Bauchdecken ausführt, geht aus der Kocherschen Krankengeschichte hervor. Dennoch erscheint es zweckmässig, in geeigneten Fällen, sobald nur der Stiel innerhalb der Bauchhöhle genügend zugänglich gemacht werden kann, zu versuchen, mit dessen Unterbindung vor Durchtrennung der Verwachsungsstellen zu beginnen. Stellt es sich aber bei der Probeincision heraus, dass ausgedehnte Verlöthungen der Milzkuppe mit dem Zwerchfell vorhanden sind, so dürfte es doch im Ganzen rathsamer sein, im Sinne Langenbuch's von der Splenectomie ganz abzustehen.

§. 64. Behandlung der Adhäsionen. Nach Eröffnung der Bauchhöhle findet man häufig das Netz auf dem Milztumor gelagert. Sind keine Adhäsionen vorhanden, so wird dasselbe nach oben und rechts verschoben, hier in die Tiefe versenkt, oder wenn diess nicht gelingt, vom oberen Wundwinkel aus mit einem Schwamm oder einem sterilisirten Verbandstoffstück zurückgehalten. Bestehen nicht zu feste Adhäsionen, so können dieselben stumpf gelöst werden; wenn jedoch festere, flächenhafte Verwachsungen vorhanden sind, so ist es gerathener, die angelöthete Partie mit dem Tumor in Verbindung zu lassen und centralwärts davon das Netz, nachdem in bekannter Weise einzelne Stränge isolirt und doppelt unterbunden sind, zu durchtrennen und den Stumpf zu versenken. Bei der Lösung von Adhäsionen mit anderen Organen der Bauchhöhle und besonders auch mit dem Zwerchfelle ist

überall, wenn es irgend angeht, d. h. wenn sich einzelne Stränge isoliren lassen, erst nach doppelter Unterbindung mit schneidendem Instrument oder mit dem Thermocauter die Trennung vorzunehmen. Bei der stumpfen Ablösung der Adhäsionen hat man immer darauf zu achten, dass womöglich die Kapsel des Milztumors nicht verletzt wird, damit die Blutung auf ein möglichst geringes Mass beschränkt bleibt.

§. 65. Unterbindung und Behandlung des Stieles. Der wichtigste Act bei der Splenectomie ist die Unterbindung des Ligamentum gastro-lienale und damit der Milzgefässe. Am besten wird der Stiel in mehreren Abschnitten ligirt, welche auf stumpfem Wege mit der Hohlsonde oder der Aneurysmennadel unter sorgfältiger Vermeidung der Gefässstämme abgetheilt werden. Ist das Ligament lang ausgezogen, so entstehen für die doppelten, central und peripher anzulegenden Unterbindungen keine Schwierigkeiten. Bedeutend mühsamer gestaltet sich dieser Theil der Operation, wenn das Ligament kurz ist und die Unterbindung vor Trennung der Adhäsionen der Milz mit den Nachbarorganen auszuführen ist. Es ist dann zuweilen nicht möglich, vor der Durchschneidung genügend weit entfernte, doppelte Ligaturen anzulegen; Kocher sah sich desshalb genöthigt, an den meisten Stellen des peripheren Stielendes statt der Unterbindung mit grossen Arterienzangen abzuklemmen. Billroth nahm in die centrale Ligatur ein Stück der Cauda pancreatis mit auf; Martin schlägt vor, ein knopfförmiges Stück der Milz zurückzulassen. Beide Verfahren bezwecken, ein Abgleiten des Unterbindungsfadens zu verhindern.

Als Unterbindungsmaterial kommen Seide, Catgut, Gummi und Metallfäden in Betracht. Bei der zu treffenden Auswahl spielen wie in anderen ähnlichen Fällen individuelle Erfahrung und Neigung eine wesentliche Rolle. An Haltbarkeit sind offenbar die aseptische Seide und die Gummiligatur dem Catgut vorzuziehen, Metallfäden sind wohl weniger empfehlenswerth. Olshausen empfiehlt besonders die Gummiligatur für die Stielbehandlung intraabdominaler Tumoren, speciell auch für die Splenectomie. Das Material lässt sich sicher aseptisch machen, die Ligatur lässt sich sehr fest zuschnüren, sie bietet eine grosse Garantie vor dem Abgleiten und heilt reactionslos ein. Bei schmal ausgezogenem Ligamentum gastro-lienale kann man mit einer Gummiligatur auskommen; wenn dasselbe dagegen wie gewöhnlich als breites Band sich präsentirt, so ist die Unterbindung in mehreren Abtheilungen rathsamer. Olshausen giebt folgende Regeln: „Die Gummischnur wird in Sublimatlösung (1—2‰) aufbewahrt und unmittelbar vor dem Gebrauch mit einer dünnen Jodoformemulsion bestrichen. Bei der Anlegung der Ligatur wird dieselbe bis zur Grenze ihrer Dehnbarkeit ausgezogen, sodann gekreuzt und nochmals um den Stiel zurückgeführt. Die Fixirung geschieht alsdann entweder durch einen 2maligen einfachen Knoten, der unauflöslich ist und dessen Enden kurz abgeschnitten werden; oder man fixirt die straff angezogene Ligatur zunächst durch eine Klemme und sodann durch eine um die 2. Kreuzung angelegte Seidenligatur. Bei sehr dicken Stielen lege ich wohl nach Application der Gummiligatur hinter diese und in dieselbe Rinne eine Seidenligatur.“ Olshausen handelt in den citirten Sätzen von der Stielbehandlung bei Ovariotomie; seine Bemerkungen lassen sich aber ohne Weiteres auf

die Milzexstirpation übertragen. Wendet man die Gummiligatur an, so kann dieselbe noch durch Seidennähte gegen das Gewebe des Stieles besonders fixirt werden. Welches Material man nun auch für die Unterbindung des Milzstieles benutzt, immer muss man sich im Allgemeinen zur Regel machen, „äusserst fest die Ligaturen anzuziehen, bei dicken Stielen auf einen chirurgischen Knoten zwei andere zu setzen und, um das Abgleiten sicher zu verhüten, eine dicke Stielmasse vor der Ligatur stehen zu lassen." Es empfiehlt sich dann noch, nach Durchtrennung des Stieles an der centralen Schnittfläche die grösseren Gefässe isolirt zu unterbinden.

Ist die Blutung sicher gestillt, so wird der Stiel, event. nach Bestäubung mit wenig Jodoform, versenkt. Die extraperitoneale Behandlung des Stieles könnte bei der Splenectomie nur dann in Frage kommen, wenn es unter besonders ungünstigen Verhältnissen nicht gelingt, die Blutung auf der Schnittfläche vollkommen zu beherrschen, oder wenn die Exstirpation der Milz wegen Vorfalls aus einer äusseren Wunde gemacht wurde und der Stiel entweder in letzterer angelöthet oder auf Infection verdächtig ist und desshalb nicht in den Bauchraum versenkt werden darf.

§. 66. Behandlung der Wundhöhle. Nachdem die Milz entfernt und der Stiel versorgt ist, wird die Bauchdeckenwunde ohne Drainage vernäht in der Weise, wie es der betreffende Operateur bei Laparotomien gewohnt ist. Es folgt dann endlich ein Verband. — In Fällen, wo durch die Lage der Milzgeschwulst und durch das Verhalten der Nachbarorgane nach der Splenectomie ein grosser Raum innerhalb der Bauchhöhle zurückbleibt, der die an früherer Stelle (S. 179) erörterten Gefahren befürchten lässt, kann es nach dem Vorschlage von Adelmann indicirt sein, das Mikulicz'sche Verfahren der Nachbehandlung solcher sogen. todter Räume anzuwenden. Mikulicz nimmt ein Stück 20%ige Jodoformgaze vom Umfange eines grösseren Taschentuches, in dessen Mitte ein langer, starker, aseptischer Seidenfaden festgenäht ist. Dasselbe wird vor der Operation in 5%ige Carbollösung eingetaucht und wie ein Tabaksbeutel in den todten Raum eingelegt, so dass der Seidenfaden innen zu liegen kommt. Der mit 2—5 langen Streifen Jodoformgaze (oder sterilisirter gewöhnlicher Gaze) angefüllte Beutel wird nach aussen geleitet. Nach 48 Stunden ist die im Beutel befindliche Gaze zu entfernen; in den Hals des Beutels wird statt dessen ein Drainrohr eingelegt. Am 5—6. Tage nach der Operation wird der Beutel mit Hülfe des an ihm befestigten Seidenfadens entfernt und durch ein Drainrohr ersetzt. Die Lage des Bauchschnittes und der zu exstirpirenden Milzgeschwulst lässt im Allgemeinen dieses Verfahren für die Splenectomie weniger zweckmässig erscheinen, als nach Entfernung von Tumoren der Beckenorgane.

Anhang.

Die Unterbindung der Milzgefässe.

§. 67. Im Jahre 1882 wurde durch Clement Lucas in der klinischen Gesellschaft zu London anlässlich eines Berichtes von Warrington Haward über einen ungünstig verlaufenen Fall von Splenectomie die Frage angeregt, ob es nicht gelingen könnte, durch die Ligatur der Arteria lienalis grosse Milztumoren zum Schrumpfen zu bringen. Unabhängig von ihm warf Langenbuch in demselben Jahre die gleiche Frage während des deutschen Chirurgencongresses auf. Küster theilte dann in derselben Sitzung mit, dass er bei Hunden durch Unterbindung aller Milzgefässe mit Ausnahme einer Vene und Arterie sehr bedeutende Schrumpfung der Drüse beobachtet habe. Er hatte auch auf Grund dieser Thierversuche bei einer leukämischen Kranken die Unterbindung ausgeführt. Die Operation machte sehr grosse Schwierigkeiten, es trat schwer zu stillende Blutung ein, und der Tod erfolgte an septischer Peritonitis. Hiernach räth Küster von der betreffenden Operation ab. — Kürzlich hat weiter Wyman durch Experimente an Hunden festgestellt, dass die Unterbindung des Stammes der Milzarterie eine acute Necrose des Organes und raschen Tod herbeiführt; auch Küster hatte schon nach Unterbindung sämmtlicher Gefässe am Hilus bei einem Hunde am 3. Tage den Tod eintreten gesehen, die Milz fand sich nicht vergrössert, aber gangränös und emphysematös. Ferner fand Wyman in Uebereinstimmung mit Küster's Versuchen, dass nach Unterbindung von nur 2 Zweigen der Arterie, die ca. $^1/_3$ der Milz mit Blut versorgen, eine langsam fortschreitende Atrophie des betreffenden Theiles der Drüse eintrat. Er hat bei einem 45jährigen Italiener, der seit Jahren an Malaria litt und eine ausserordentlich grosse Milzanschwellung darbot, welche ihn an jeder anhaltenden und schweren Arbeit hinderte, von einem Schnitt in der Linea alba aus zwei Zweige der Arterie an der allseitig fest verwachsenen Milz unterbunden; der Tod erfolgte an acuter Peritonitis.

Von vornherein erscheint der Gedanke, durch theilweise Unterbindung der ernährenden Arterien Milzgeschwülste zum Schrumpfen bringen zu wollen, gewiss berechtigt, zumal im Hinblick auf die Resultate, welche in neuerer Zeit bei Hypertrophie der Schilddrüse durch die Arterienunterbindung erzielt worden sind. Doch kann diese Me-

thode nach dem bis jetzt für die Beurtheilung derselben vorliegenden Material gerade für die Milz nicht empfohlen werden. Abgesehen davon, dass die beiden Fälle, bei denen bisher die Unterbindung der Milzgefässe unter Verzichtleistung auf die Splenectomie versucht wurde, tödtlich endeten, dürfte in Fällen, wo die Splenectomie wegen der Schwierigkeit der Ausführung contraindicirt erscheint, auch die einfache Gefässligatur nicht wesentlich leichter ausführbar und weniger gefahrvoll sein, und wo die Unterbindung sich durch Leichtigkeit empfehlen würde, da dürfte wiederum auch die Splenectomie meist keine so grossen Schwierigkeiten darbieten, um ihr nicht als der in ihrem Erfolge bei Weitem sichereren Operation den Vorzug einzuräumen.

Im Ganzen kann also die Gefässunterbindung an Stelle der Splenectomie bei Milzgeschwülsten vorläufig nicht empfohlen werden.

Date Due

Demco 293-5			

RT 545
.S10 E